

# TÜRK TOPLUMUNDA ÜST ÇENE İKİNCİ KÜÇÜK AZI DİŞLERİNDEKİ KÖK KANALI SAYISININ SIKLIĞI: RADYOGRAFİK BİR İNCELEME (\*)

Işıl Karagöz-Küçükay \*\*, Sedat Küçükay \*\*\*, Sema Yıldırım \*\*\*

INCIDENCE OF ROOT CANAL NUMBERS IN MAXILLARY SECOND PREMOLARS IN A TURKISH POPULATION: A RADIOGRAPHIC STUDY

## ÖZET

Endodonti kitaplarında, üst çene ikinci küçük azı dişlerinde çoğunlukla bir, daha az oranda da iki kök kanalı bulunduğu bildirilmiştir. Çalışmamızda, üst çene ikinci küçük azı dişlerine endodontik tedavi uygulanmış 272 hastaya ait başlangıç, kanal aletli ve kanal dolgulu radyografiler incelendiğinde, % 58.8 oranında iki kanal, % 41.2 oranında ise tek kanal varlığı saptanmıştır. Çalışmamızın sonuçlarına göre, üst çene ikinci küçük azı dişlerinde iki kök kanalı bulunması sıklığı, gerek endodonti kitaplarında gerekse, diğer çalışmalarda bildirilen oranların oldukça üzerindedir.

Endodontik tedavinin başarısı, kök kanal sisteminin bütünüyle temizlenmesine ve doldurulmasına bağlı olduğundan, üst çene ikinci küçük azı dişlerinin kök kanalı tedavileri sırasında her zaman ikinci bir kök kanalının var olabileceği düşüncesiyle, daha dikkatli bir radyografik ve klinik muayene yapılması gerekmektedir.

Anahtar sözcükler: Üst çene ikinci küçük azı dişleri, kök kanalı anatomisi, radyografik inceleme

## GİRİŞ

Endodontik tedavinin başarısı, öncelikle tedavi edilecek dişin kök-kanal anatomisinin çok iyi bilinmesine bağlıdır. Diş hekimi ilgili dişin kök-kanal yapısını iyi tanıdığı sürece, temizleme, genişletme ve doldurma işlemlerini başarıyla tamamlayacak ve endodontik tedavinin başarı şansını arttıracaktır (10,13,14,16-18).

Kök-kanal anatomisinin incelenmesinde kullanı-

## ABSTRACT

In textbooks of endodontology, it has been stated that, most of the maxillary second premolars have one and rarely two root canals. In the present study, the radiographies taken initially, with the files in place and after obturation, belonging to 272 patients whose maxillary second premolars have been endodontically treated, were reviewed and the incidence of two root canals was found to be 58.8 % whereas the incidence of one root canal was 41.2 %. According to our results, the incidence of two root canals for the maxillary second premolars was higher than that of described in the textbooks and in other studies.

Since the success of endodontic therapy depends on adequate and complete cleansing and obturation of the root canal system, while treating maxillary second premolars great caution should be exercised for radiological and clinical examination with regard to the presence of a second root canal.

Key words: Maxillary second premolars, root canal anatomy, radiographic screening.

lan yöntemler arasında: kök-kanal boşluğundan elde edilen modellerin (6); diş kökünden alınan kesitlerin (5,9,22); çekilmiş dişlerden alınan radyografilerin (10,23); boyanmış ve şeffaflaştırılmış dişlerin incelenmesi (8,16-19) ve endodontik tedavi görmüş hastaların klinik ve radyografik kayıtlarının yeniden değerlendirilmesi (2,3) sayılabilir.

Endodonti kitaplarında dişlerin kök-kanal sistemlerine ait anatomik özellikler tek tanımlanmıştır (1,4,7,15,21). Dişler kendi içlerinde belirli ortak özel-

\* Endodonti Derneği II. Bilimsel Kongresinde tebliğ edilmiştir, 21-24 Nisan 1992, İstanbul.

\*\* Dr. İ.Ü. Diş Hek. Fak., Endodonti Bitim Dalı.

\*\*\* Doç. Dr., İ.Ü. Diş Hekimliği Fakültesi, Endodonti Bitim Dalı.

liklere sahip olmakla birlikte, yapılan çalışmalarda büyük morfolojik farklılıkların bulunabileceği ortaya konmuştur. Bu çalışmalarda, ya özellikle tek bir dişin (8,18,19,23); ya belirli bir diş grubunun (2,3,11,16,24); ya da ağızdaki tüm dişlerin morfolojik özellikleri esas alınmıştır (5,6,10,17).

Endodonti kitaplarında, üst çene ikinci küçük azı dişlerinin çoğunlukla tek köklü ve tek kanallı oldukları (% 60-75), daha az oranda iki kök kanalı bulunduğu (% 24-35), ender olarak da, üç kök kanalı bulunduğu (% 1) bildirilmiştir (1,4,7,15,21).

Klinik çalışmalarımız sırasında, üst çene ikinci küçük azı dişlerinde teorik bilgilerimizin hayli üzerinde, iki kök kanalı saptanması üzerine, Türk toplumunda üst çene ikinci küçük azı dişlerindeki kök kanalı sayısının sıklığını belirlemek amacıyla, bu çalışma planlanmıştır.

### GEREÇ VE YÖNTEM

Çalışmamızda, 1 Ocak 1991-31 Mart 1992 tarihleri arasında İ.Ü. Diş Hekimliği Fakültesi Endodonti Bilim Dalı Öğrenci Polikliniğinde, üst çene ikinci küçük azı dişlerine endodontik tedavi uygulanan hastaların radyografileri yeniden değerlendirilmiştir.

Tanıda yanılma payını en aza indirmek için, her hastanın başlangıç, kanal aletli ve kanal dolgulu üç adet radyografisinin eksiksiz olması esas alınmış ve radyografilerin bozulduğu, kök-kanal boyunun uzadığı veya üç araştırmacı tarafından da, kök-kanal sayısının net olarak belirlenemediği hastalar çalışmanın dışına tutulmuştur. Bu kriterlere uymayan 229 hasta elimine edildikten sonra, 126'sı kadın, 146'sı erkek toplam 272 hasta araştırmaya alınmıştır. Hastaların yaşı ve endodontik tedavi öncesinde pulpanın durumu dikkate alınmamıştır.


Hasta radyografileri özel büyüteçli negatoskop'ta<sup>1</sup> (Resim 1) incelenmiş, üç araştırmacı tarafından ayrı ayrı skorlanmış ve sonra % cinsinden değerlendirilmiştir.

### BULGULAR

Çalışmamızda incelenen toplam 272 adet üst çene ikinci küçük azı dişinden 112 tanesinin (% 41.2) tek kanallı; 160 tanesinin (% 58.8) iki kanallı olduğu saptanmış, üç veya daha fazla kök kanalı varlığına rastlanmamıştır (Tablo 1).

Tek kök kanalı bulunan 112 hastanın 57'si (% 50.9) kadın, 55'i (% 49.1) erkek (Tablo 2); iki kök kanalı bulunan 160 hastanın 69'u (43.1) kadın, 91'i (56.9) erkek olarak belirlenmiştir (Tablo 3).

*L. Rinn Corporation, Illinois, U.S.A.*



Resim 1: Radyografilerin incelenmesinde kullanılan büyüteçli negatoskop.

Tablo 1. Üst çene ikinci küçük azı dişlerinde saptadığımız kök kanalı sayıları ve yüzdeleri

	Sayı	%
Tek kanal	112	41.2
İki kanal	160	58.8
Üç kanal	-	-
Toplam	272	100

Tablo 2: Tek kök kanalının cinsiyete göre dağılımı

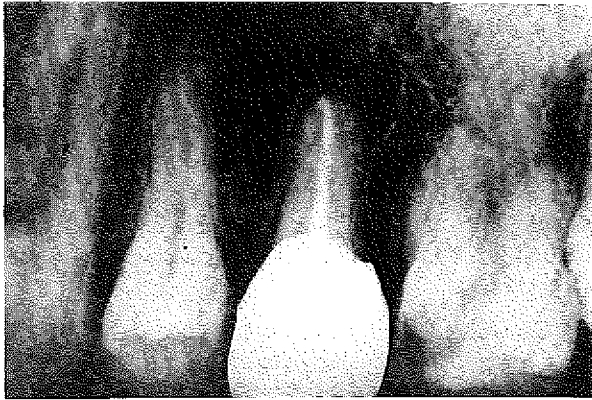
Cinsiyet	Sayı	%
Kadın	57	50.9
Erkek	55	49.1
Toplam	112	100

Tablo 3: İki kök kanalının cinsiyete göre dağılımı

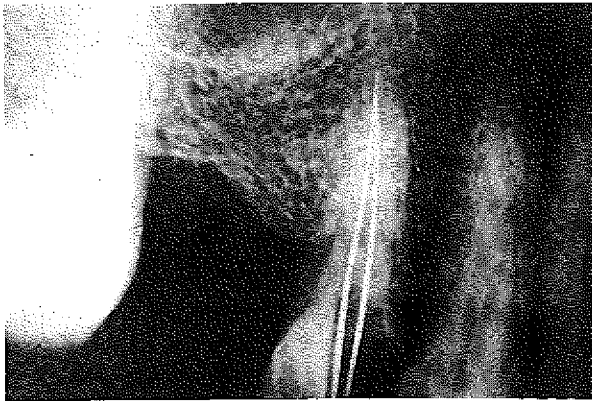
Cinsiyet	Sayı	%
Kadın	69	43.1
Erkek	91	56.9
Toplam	160	100

Çalışmamızı endodontik tedavileri tamamlanmış hastaların radyografileri üzerinden yürüttüğümüz için ve hastalardan farklı açılardan başka radyografiler alma olanağımız bulunmadığından, iki kanal yarlığı saptadığımız dişlerde kök sayısı, kök kanalının tipi, kanalın tek bir foramen apikale veya iki ayrı foramen apikale ile sonlanıp sonlanmaması konusunda daha detaylı bir ayırma gidilmemiştir.

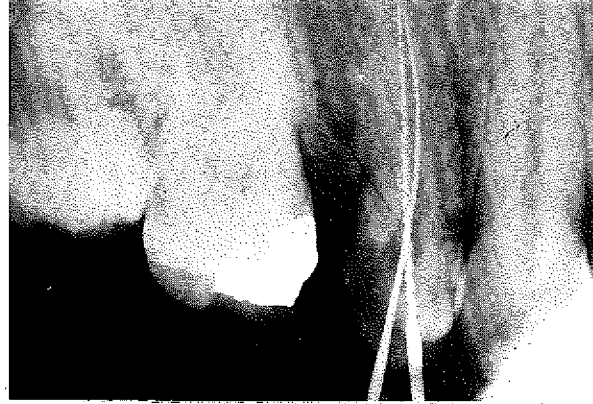Resim 2'de tek kök kanalı bulunan bir dişin, Resim 3,4,5'te de, iki kök kanalı bulunan dişlerin radyografileri örnek olarak gösterilmiştir.



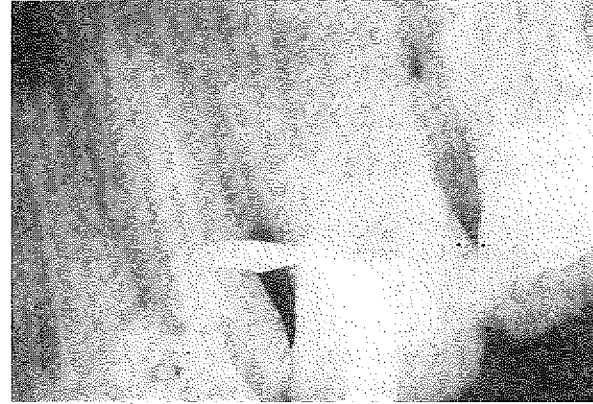
*Resim 2: Tek kök kanalı bulunan 5 no'lu bir dişin kanal dolgulı radyografisi.*



*Resim 3: İki kök kanalı bulunan 5 no'lu bir dişin kanal aletli radyografisi.*



*Resim 4: Diğer bir hastanın 5 no'lu dişinden alınan kanal aletli radyografisi, iki kök kanalı görünümünde.*



*Resim 5: İki kök kanalı bulunan başka bir 5 no'lu dişin kanal dolgulı radyografisi.*

Hess 1925 yılında yaptığı in vitro çalışmada, 246 dişin kök-kanal boşluğundan elde ettiği döküm modelleri incelediğinde, % 56 tek kanal, % 42 iki kanal, % 2 üç kanal varlığı belirlemiştir (6).

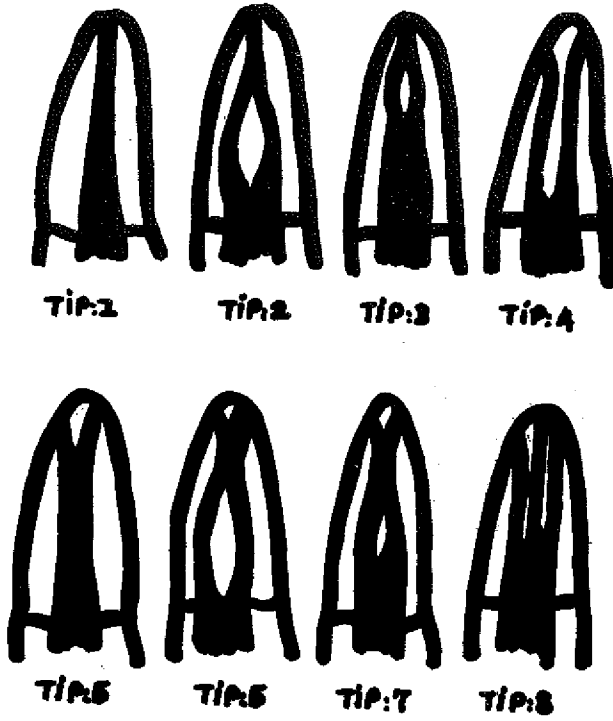
Pineda ve Kuttler 1972 yılında yaptıkları in vitro çalışmada, 282 adet çekilmiş diştan aldıkları çift yönlü radyografilerde tek ana kanal bulunması oranını % 81.8, iki ana kanal bulunması oranını % 18.2 olarak belirlemişlerdir. Aynı radyografiler kanal tiplerine (Şekil 1) göre değerlendirildiğinde, tek kanal oranı % 55 (Tip 1)'e, iki kanal oranı % 45 (Tip 2, % 19 + Tip 3, % 7.8 + Tip 4, % 9.3 + Tip 5, % 8.9)'e değişmektedir (10).

Green 1973 yılında yaptığı in vitro çalışmada 50 diş kökünden aldığı kesitleri incelediğinde, % 72 tek kanal, % 28 iki kanal bulunduğunu bildirmiştir (5).

Vertucci ve ark.ları 1974'de yaptıkları in vitro çalışmada boyama ve şeffaflaştırma yöntemiyle 200 di-

## TARTIŞMA

Şimdiye değin, üst çene ikinci küçük azı dişlerindeki kök-kanal sayısının sıklığını inceleyen çalışmalar Tablo 4'de özetlenmiştir.



Şekil 1: Kök kanal sisteminin farklı kanal tiplerine göre şematik gösterimi, Vertucci (1974, 1984)'den alınmıştır.

şi incelediklerinde, kök kanalının tek bir foramen apikale ile sonlanması oranını % 75, iki ayrı foramen apikale ile sonlanmasını % 24 ve üç ayrı foramen apikale ile sonlanmasını da % 1 olarak belirlemişlerdir. Aynı bulguları kanal tiplerine (Şekil 1) göre değerlendirdiklerinde ise, tek kanal oranı % 48'e (Tip 1), iki kanal oranı % 51'e (Tip 2, % 22 + Tip 3, % 5 + Tip 4, % 11 + Tip 5, % 6 + Tip 6, % 5 + Tip 7, % 2) değişmektedir (18).

Kerekes ve Tronstad 1977'de yaptıkları in vitro çalışmada 20 diş kökünden aldıkları kesitleri incelediklerinde, % 55 tek kanal (Tip 1), % 40 iki kanal (Tip 4, % 30 + Tip 5, % 10), % 5 dört kanal varlığı belirlemişlerdir (9).

Bellizzi ve Hartwell 1985 yılında yaptıkları in vivo çalışmada endodontik tedavi görmüş 630 hastaya ait klinik radyografileri yeniden değerlendirdiklerinde, % 40.3 oranında tek kanal, % 58.6 oranında iki kanal ve % 1.1 oranında ise üç kanal varlığı saptadıklarını bildirmişlerdir (3).

Bizim çalışmamızda ise, Bellizzi ve Hartwell'inine benzer bir yöntemle (3), 272 hastanın klinik radyografileri yeniden incelendiğinde, üst çene ikinci küçük azı dişlerinde % 41.2 oranında tek kanal, % 58.8 oranında da iki kanal saptanmıştır. Tek kanal bu-

lanması oranı, kadın ve erkek hastalarda hemen hemen eşitken (% 50.9'a % 49.1), iki kanal varlığı kadınlara göre erkeklerde biraz daha fazla (% 43.1'e % 56.9) bulunmuştur.

Bellizzi ve Hartwell kendi oranlarının yüksekliğini (% 58.6), in vitro-in vivo yöntem farkına ve örnek sayılarının çokluğuna (630 adet) bağlamışlardır (3). Bizim çalışmamızda ise, örnek sayımızın daha az olmasına karşın (272 adet), iki kanal varlığı % 58.8 gibi bir orana ulaşmıştır. Diğer çalışmada yalnızca kök kanallarının doldurulmasından sonra alınan radyografiler incelenmişken (3); bu çalışmada her hastaya ait üç ayrı radyografinin de incelenmesi esas alınmıştır. Böylece, kök kanallarının süperpoze olma şansının azaltılması ve doğruluk payının artırılması amaçlanmıştır.

Bazı araştırmacılar, endodontik tedavi öncesinde bir dişteki kök-kanal sayısını belirlemek için paralel tekniğe ilave olarak 20°'lik açıyla mezial veya distal taraftan farklı radyografiler de alınmasını önermişlerdir (7,12,18,20).

Radyografik bulguların teorik bilgi ile pekiştirilmesi, hekime daha başlangıçta nasıl bir dişin tedavisi ile karşı karşıya olduğunu gösterecek ve sonraki tedavi aşamalarını kolaylaştıracaktır.

Slowey'e göre, radyografide sınırları net görünen kök-kanal boşluğunun aniden silikleşmesi, kök kanalının o noktada ikiye ayrıldığına göstergesidir (12,13).

Green, arada ince bir denlin köprüsü bulunan geniş bir kanal radyografide iki kanal görüntüsü verebileceğini belirtmişse de (5), Slowey, bu durumun iki ayrı kök kanalı bulunmasından pek farklı olmadığını ve iki ayrı kanal gibi değerlendirilip, temizlenmesi gerektiğini bildirmiştir (12,13).

Pulpa odasının tabanının dikkatlice incelenmesi de, mevcut kanal yapısı ile ilgili ip uçları vermesi açısından büyük önem taşımaktadır (5,7,13,15,18,21).

Üst çene ikinci küçük azı dişlerinde tek kök kanalı varlığında, kanal ağızı dişin ortasında bulunmakta; iki kök kanalı varlığında ise, kanal ağızları tüberkül uçlarının ortasında, yanak ve damak tarafında yer almaktadır. Eğer bir kanal ağızı bulunmuşsa ve bu, dişin ortasında değilse, karşı tarafta ikinci bir kanal ağızı aranmalıdır (21).

Üst çene ikinci küçük azı dişlerinde iki kanal ağzının birbirleriyle olan ilişkisi de önemlidir. Vertucci'ye göre, kanal ağzlarının arası 3 mm.'den fazla ise iki kanal ayrı seyretmekte, 3 mm.'den az ise genellikle birleşmektedir. İki kanalın birleşmesi durumunda ge-

Tablo 4. Üst çene ikinci küçük azı dişlerinde kök-kanal anatomisini inceleyen çalışmalar

Araştırmacı	Yöntem	Diş Sayısı	Tek kanal%	İki kanal%	Üç kanal%	Dört kanal%
Hess (1925)	İn Vitro döküm model	246	56	42	2	—
Pineda ve Kuttler (1972)	İn vitro radyografi	282	81.8	18.2	—	—
Green (1973)	İn vitro kesit	50	72	28	—	—
Vertucci ve ark. (1974)	İn vitro Şeffaflaştırma	200	75	24	1	—
Kerekes ve Tronstad (1977)	İn vitro kesit	20	55	40	—	5
Bellizzi ve Hartwell (1985)	İn vivo klinik radyografi	630	40.3	58.6	1.1	—
Karagöz-Küçükay ve ark. (1992)	İn vivo klinik radyografi	272	41.2	58.8	—	—

nellikle palatinal taraftaki kanal apekse dek düz seyretmektedir (18).

Kök kanallarının seyrinin belirlenmesinde, farklı açılardan kanal aletli radyografiler alınması da yararlıdır (1,7,12,18,21).

Üst çene ikinci küçük azı dişlerinin endodontik tedavisi sırasında bir kök kanalı bulunduğunda, olası ikinci kök kanalı kolaylıkla atlanabilmektedir. Var olduğu halde ikinci kanalın teşhis edilememesi, bulunamaması, temizlenememesi ve doldurulamaması endodontik tedavinin başarısızlığına neden olacaktır.

## SONUÇ

1- İncelediğimiz 272 adet üst çene ikinci küçük azı dişinde, % 41.2 oranında tek kanal, % 58.8 oranında iki kanal varlığı saptanmıştır.

2- Araştırmamızda saptadığımız iki kök kanalı oranı (% 58.8), endodonti kitaplarında bildirilen oranın (% 24-35) oldukça üzerindedir.

3- Üst çene ikinci küçük azı dişlerinin endodontik tedavileri snasında her zaman ikinci bir kök kanalının var olabileceği düşüncesiyle, daha dikkatli bir radyografik ve klinik muayene yapılması gereklidir.

## KAYNAKLAR

1. Bayırh, G.: Pratik Endodonti, İ.Ü. Basımevi ve Film Merkezi, İstanbul, 1990; 38-39.

2. Bellizzi, R., Hartwell, G.: Clinical Investigation of in vivo Endodontically Treated Mandibular Anterior Teeth. *J.Endod.*, 1983; 9: 246-248.

3. Bellizzi, R., Hartwell, G.: Radiographic Evaluation of Root Canal Anatomy of in vivo Endodontically Treated Maxillary Premolars. *J.Endod.*, 1985; 11: 37-39.

4. Cohen, S., Burns, R.C.: Pathways of the Pulp, 4th ed., CV Mosby, St.Louis, 1987; 100-155.

5. Green, D.: Double Canals in Single Roots. *Oral Surg.*, 1973; 35: 689-696.

6. Hess, W.: Anatomy of the Root Canals of the Teeth of the Permanent Dentition, Part 1, William Wood and Co., New York, 1925; 27-29.

7. Ingle, J.I., Taintor, J.F.: Endodontics, 3rd edn., Lea and Febiger, Philadelphia, 1985; 26-50, 118-163.
8. Kasahara, E., Yasuda, E., Yamamoto, A., Anzai, M.: Root Canal System of the Maxillary Central Incisor. *J.Endod.*, 1990; **16**: 158-161.
9. Kerekes, K., Tronstad, L.: Morphometric Observations on Root Canals of Human Premolars. *J.Endod.*, 1977; **3**: 74-79.
10. Pineda, F., Kuttler, Y.: Mesiodistal and Buccolingual Roentgenographic Investigation of 7.275 Root Canals. *Oral Surg.*, 1972; **33**: 101-110.
11. Rankine-Wilson, R.W., Henry, P.: The Bifurcated Root Canal in Lower Anterior Premolar. *J.Am.Dent.Assoc.*, 1965; **70**:1162-1165.
12. Slowey, R.R.: Radiographic Aids in the Detection of Extra Root canals. *Oral Surg.*, 1974; **37**:762-772.
13. Slowey, R.R.: Root Canal Anatomy, Road Map to Successful Endodontics. *Dent.Clin.North.Am.*, 1979; **23**: 555-573.
14. Stewart, G.G.: Evaluation of endodontic Results. *Dent. Clin. North.Am.*, 1967; **11**:711-722.
15. Tronstad, L.: Clinical Endodontics: A Textbook, Thieme Medical Publishers Inc., New York, 1991; 188-199.
16. Vertucci, F.J.: Root Canal Morphology of Mandibular Premolars. *J.Am.Dent.Assoc.*, 1978; **97**: 47-50.
17. Vertucci, F.J.: Root Canal Anatomy of the Human Permanent Teeth. *Oral Surg.*, 1984; **58**: 589-599.
18. Vertucci, F.J., Seelig, A., Gillis, R.: Root Canal Morphology of the Human Maxillary Second Premolars, *Oral Surg.*, 1974; **38**: 456-464.
19. Walker, R.T.: Root Canal Anatomy of Mandibular First Premolars in a Southern Chinese Population. *Endod.Dent. Traumatol.*, 1988; **4**: 226-228.
20. Walton, R.E.: Endodontic Radiographic Technics. *Dent.Radiog.Photograp.*, 1973; **46**: 51-59.
21. Weine, F.S.: Endodontic Therapy, 3rd Edn., CV Mosby, St. Louis, 1982; 207-255.
22. Weine, F.S., Healey, H.J., Gersten, H., Evanson, L.: Canal Configuration in the Mesio Buccal Root of the Maxillary First Premolar and Its Endodontic Significance. *Oral Surg.*, 1969; **28**: 419-425.
23. Weine, F.S., Pasiewicz, R.A., Rice, R.T.: Canal Configuration of the Mandibular Second Molar Using a Clinically Oriented in vitro Method. *J.Endod.*, 1988; **14**: 207-213.
24. Yang, Z.P., Yang, S.F., Lee, G.: The Root and Root Canal Anatomy of Maxillary Molars in a Chinese Population. *Endod.Dent.Traumatol.*, 1988; **4**: 215-218.

#### Yazışma adresi

Dr. Işıl Karagöz-Küçükay  
İ.Ü. Diş Hekimliği Fakültesi  
Endodonti Bilim Dalı  
34 390 Çapa - İstanbul