

COMPOUND ODONTOMA (Olgu Bildirisi)

Işıl Karagöz-Küçükay*, Hakan Özyuvacı**, Vakur Olgaç***

Yayın kuruluşuna teslim tarihi: 9. 3. 1993

ÖZET

Bu yazıda, bir "compound odontoma" olgusu sunulmuştur. 16 yaşındaki bayan hastanın, üst sol birinci küçük azı dişinin hemen arkasında damak tarafında yer alan ikinci küçük azı dişini çektiirmek istemesi üzerine ilgili bölgeden alınan periapikal radyografide, üst birinci küçük azı ve birinci büyük azı dişlerinin kökleri arasında, bazısı rudimenter diş görünümünde çok sayıda radyopak oluşum saptanmıştır. Cerrahi operasyonla çıkartılan bu kitlelerin histopatolojik incelemesinde, compound odontoma tanısı konmuştur. Bu olguda, compound odontoma ender bir lokalizasyonla üst çene küçük azılar bölgesinde ve sol tarafta yer almıştır. Hastada klinik şikayet oluşturmamasına karşın; üst sol ikinci küçük azının diş dizisindeki yerini almasını önleyerek palatinal tarafta sürmesine ve üst sol birinci küçük azının rotasyonuna yol açmış ve hastada kapanış bozukluğu oluşturmuştur.

Anahtar sözcükler: Odontojen tümörler, odontoma, compound odontoma

GİRİŞ

Odontomalar, genellikle odontojen tümörler sınıflamasında yer almakla birlikte; bunların gerçek neoplazmalardan çok hamartomatöz malformasyonlar oldukları düşünülmektedir (2,7,9). Odontogenesis sırasında çok sayıda tomurcuk oluşumuyla bozuk yapıda, şekilsiz, normalden küçük dişlerin meydana gelmesi, "compound odontoma"yı; morfodiferansiyasyonun yeterli olmaması sonucu bu tomurcukların küresel kitlecikler biçiminde kalması ve düzensiz kalsifiye kitlelere dönüşmesi, "complex odontoma"yı tanımlar (7,9).

Odontomanın etyolojisi bilinmemektedir (7). 10-20 yaş arasında sık görülürler (1-3, 5,8,10). Cinsiyet ayrımı bulunmaz; bazı çalışmalarda kadın-erkek oranı hemen hemen eşit bulunmuşken (3,5,10), bazılarında ise erkeklere karşı hafif bir eğilim saptanmıştır (1,2,6,8).

COMPOUND ODONTOMA (Case Report)

ABSTRACT

In this article, a case report of compound odontoma was presented. A 16-year old woman required the extraction of her left second premolar which had placed out of the dental arc, just behind the first premolar in a palatinal position. A periapical radiograph taken from that region showed various radiopaque structures resembling to rudimentary teeth situated between the roots of the first premolar and the first molar. These structures were surgically removed and histopathologically examined. The diagnosis was compound odontoma. This case report demonstrates a rare localization of the compound odontoma with the situation in the maxillary premolar region and in the left side of the jaw. Though the odontoma remained asymptomatic, it resulted in malocclusion by preventing the maxillary second premolar from taking its place in the dental arc and causing the rotation of the first premolar.

Key words: Odontogenic tumors, odontoma, compound odontoma

Compound odontomanın, sıklıkla üst çenede ve özellikle ön bölgede (kaninler arası); complex odontomanın ise, sıklıkla alt çenede ve arka bölgede (büyük azılar bölgesi) bulunduğu (2,4,7-9,11) ve odontomaların sıklıkla çenelerin sağ tarafında oluştukları bildirilmiştir (2).

Odontomalar, çoğunlukla klinik semptom vermezler ve rutin radyografik muayenede saptanırlar. Genellikle, sürme gecikmesine bağlı diş eksikliği, süt dişi retansiyonu, diş dizisinin bozulmasıyla kapanış bozuklukları görülür. Büyük oluşumlarda ve kistik dejenerasyonda ağrı ve şişlik oluşur (1-3, 7,9,11).

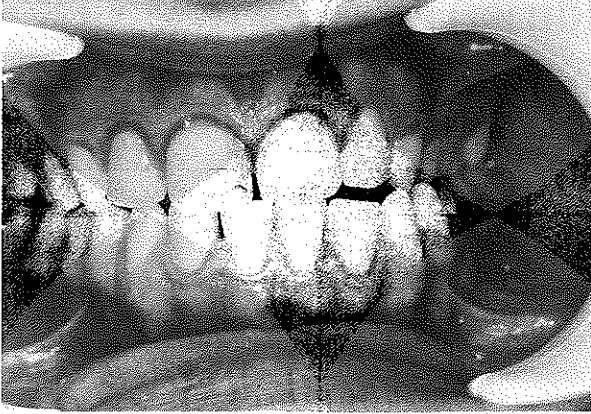
Radyografide; çene kemiği içerisinde çoğunlukla diş kökleri arasında yerleşmiş, ince bir radyolusent çizgi ile çevrili çok sayıda diş benzeri oluşumlar şeklinde (compound) ya da ayın çizgi ile çevrili düzensiz kalsifiye kitleler biçiminde (complex) görülürler (7,9).

* Dr. İ.Ü. Diş Hek. Fak. Endodonti Bilim Dalı

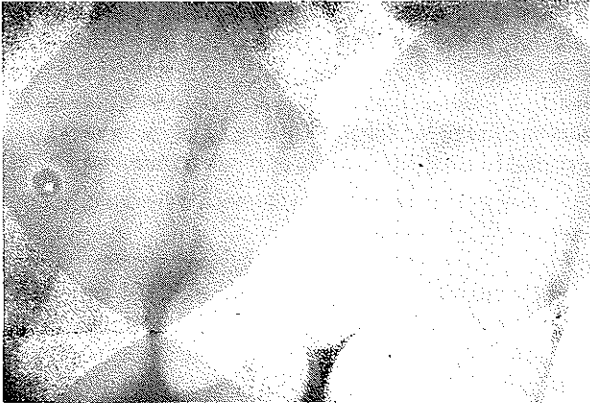
** Dr. İ.Ü. Diş Hek. Fak. Ağız, Diş, Çene Hast. ve Cerrahisi Anabilim Dalı

*** Dt., İ.Ü. Onkoloji Enstitüsü Tümör Patolojisi Bilim Dalı

Resim 1: Hastanın ağız içinden alınan fotoğrafı; özellikle sol bölgede kapanış bozukluğu belirgin.



Resim 2: Sol üst çene küçük azılar bölgesinden alınan periapikal radyografi; 24 ve 26 no.lu dişlerin kökleri arasına yerleşmiş, çok sayıda radyopak oluşum görülüyor.



Odontoma tedavisinde enükleasyon yöntemi uygulanır, residiv görülmez (3,7,9).

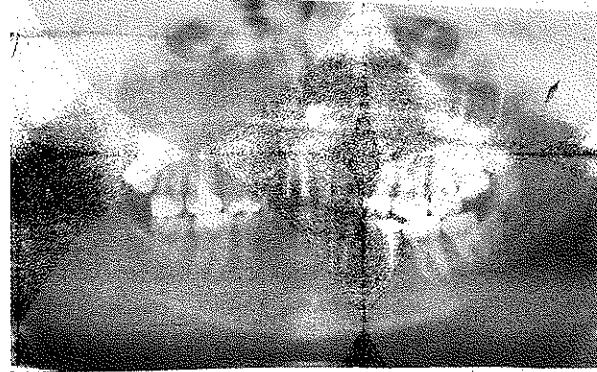Bu yazıda anlatılan compound odontoma olgusu, üst çenenin ender rastlanan bir bölgesinde yerleşim gösterdiği için ilginç bulunmuştur.

OLGU

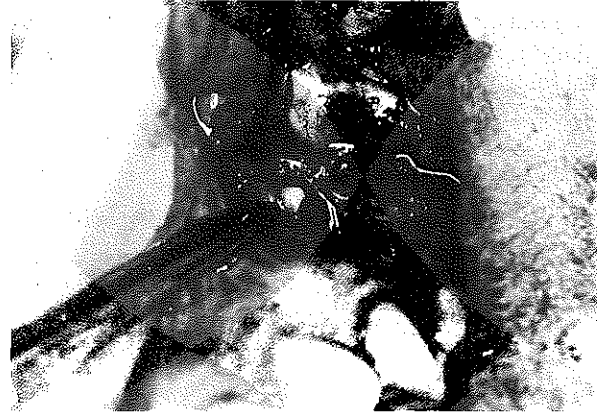1991 yılında, ağrı şikayetiyle İ.Ü. Diş Hekimliği Fakültesi Endodonti Kliniği'ne başvuran 16 yaşındaki bayan B.K.'nin klinik ve radyografik muayenesi sonucunda, pulpitis tanısıyla üst sağ birinci büyük azı ve alt sol ikinci küçük azı dişlerine kök kanalı tedavisi; üst sağ ikinci büyük azı dişine de, derin dentin çürüğü tanısıyla direkt kuafaj uygulandı.

Ağız içi muayenede, sol üst küçük azı dişlerinin normal dizide bulunmadıkları; üst ikinci küçük azı-

Resim 3: Hastanın panoramik radyografisi; radyopak oluşumlar yalnızca 24 ve 26 no.lu dişler arasındaki bölgeye yerleşmiş, çenelerin diğer bölgelerinde patolojik bir bulgu yok.



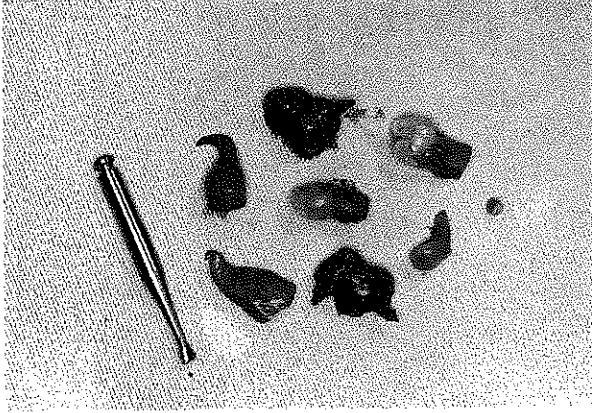
Resim 4: Cerrahi operasyon sırasında alınan ağız içi fotoğrafı.



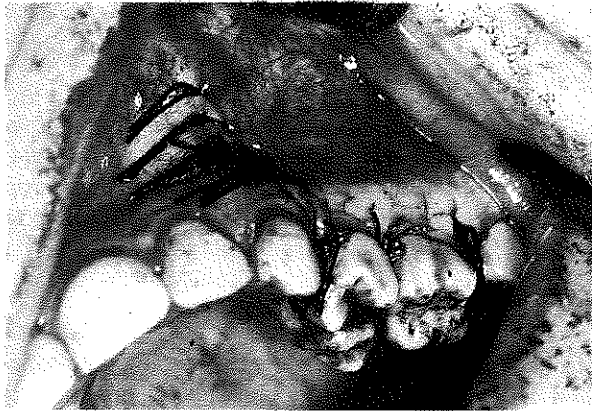
nın, rotasyon yapan birinci küçük azı dişinin hemen arkasında ve palatinal tarafta sürdüğü ve kapanış bozukluğuna yol açtığı görüldü (Resim 1). Dişlerin konumlarını belirlemek amacıyla ilgili bölgeden alınan periapikal radyografide; birinci küçük azı ve birinci büyük azı dişlerinin kökleri arasında, bazısı rudimenter diş görünümünde, çok sayıda radyopak oluşum saptandı (Resim 2). Alınan panoramik radyografide; radyopak oluşumların yalnızca üst birinci küçük azı ile birinci büyük azı arasındaki bölgeye yerleştikleri görüldü, çenelerin diğer bölgelerinde patolojik bir bulguya rastlanmadı (Resim 3). İlgili bölgedeki yumuşak dokular normal görünümdeydi, hastanın klinik şikayeti yoktu. Sol üst çenedeki dişler vitalometrik muayeneye pozitif yanıt verdi, perküsyona karşı duyarlılık saptanmadı.

Ağız, Diş ve Çene Hastalıkları ve Cerrahisi Ana-

Resim 5: Çıkartılan rudimenter diş benzeri oluşumların ve onları çevreleyen kapsül parçalarının görünümü.



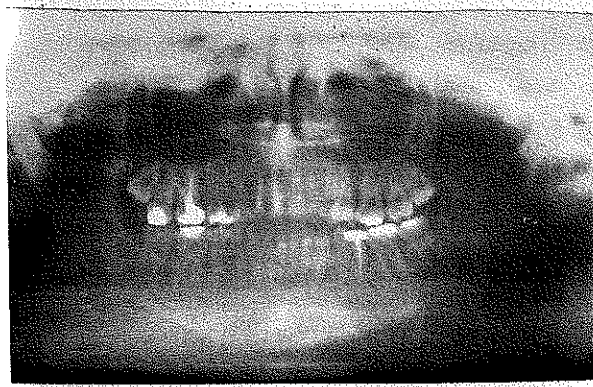
Resim 6: Operasyon bitiminde alınan ağız içi fotoğraf



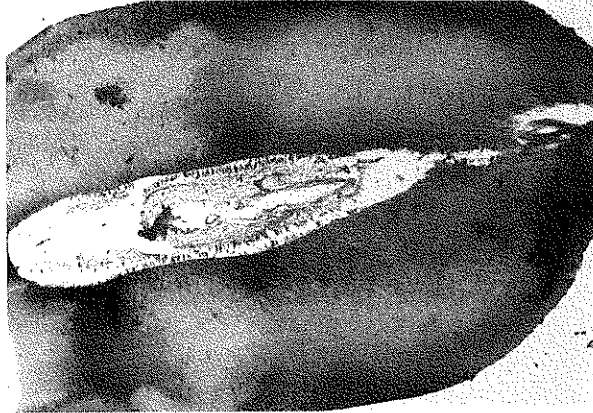bilim Dalı ile yapılan konsültasyon sonucu, oluşumun cerrahi operasyonla çıkartılmasına karar verildi. Hastanın genel sağlık durumunda ameliyata kontraindikasyon oluşturacak bir rahatsızlığı yoktu.

Lokal anestezi altında, üst sol kaninin distalinden geçen vertikal ensizyon ve üst sol ikinci büyük azı dişine kadar uzanan dişeti kenar ensizyonu yapılarak, mukoperiostal flap kaldırıldı. Oluşumun vestibülündeki kemik 20 ve 30 no.lu çelik rond frezler yardımıyla, serum fizyolojik ile soğutulularak kaldırıldı (Resim 4); rudimenter diş benzeri oluşumlar ve etrafındaki kapsül enükle edildi (Resim 5) Ameliyat alanı serum fizyolojik ile yıkandı; flap 3.0 katgüt ile separe dikişler konarak yerine yerleştirildi (Resim 6). Hastaya antibiyotik ve analjezik verildi. 5 gün sonra dikişler alındı. Yapılan klinik muayenede hastanın şikayetinin olmadığı; radyografik muayenede oluşumların tamamen çıkartılmış olduğu görüldü (Resim 7).

Resim 7: Operasyondan 5 gün sonra alınan panoramik radyografi; radyopak oluşumların tamamen çıkartıldığı görülüyor.



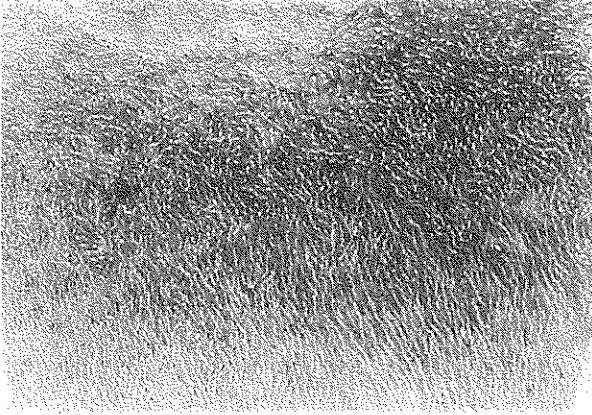
Resim 8: Hazırlanan preparattan alınan mikrofotograf; doğal yapıda dentin dokusu içinde düzenli dentin kanalları görülüyor (X400, H+E).



Hastaya, damak tarafında bulunan üst sol ikinci küçük azı dişinin düzeltilmesi için ortodontik tedavi yapılmasının gerekli olduğu söylendiğinde; bunu kabul etmedi ve yalnız damak tarafındaki dişini çekirmek istediğini bildirdi. Bir ay sonra üst sol ikinci küçük azı dişi de çekilen hasta, operasyon bölgesindeki kemik iyileşmesinin takibi için 6 ay sonrasına kontrolle çağrıldı. Ancak, bundan sonra hasta tekrar gelmedi ve adres değişikliği nedeniyle hastaya ulaşılamadı.

İ.Ü. Onkoloji Enstitüsü Tümör Patolojisi Bilim Dalı'na gönderilen materyal, % 10'luk tamponlanmış formalin solüsyonunda fikse edildi. Formik asid-sodyum sitrat karışımında dekalsifiye edildikten sonra, rutin doku takibi yapılarak parafin bloklar hazırlandı. Elde edilen kesitler Hematoksilen + Eosin (H+E) ile boyanarak, ışık mikroskobunda incelendi.

Resim 9: Mikrofotoğrafta; normal dişi anımsatan dentin dokusu ve pulpa odası görülmüyor (X40, H+E).

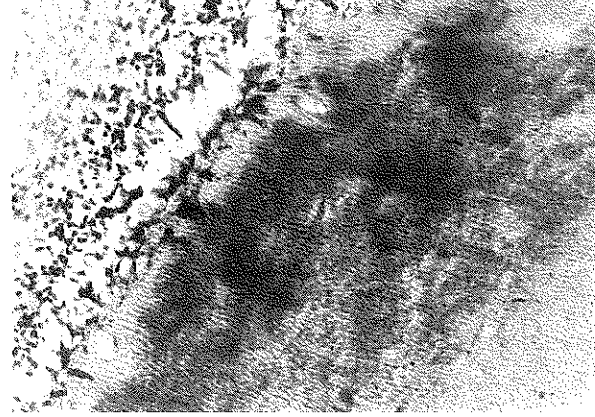


Makroskopik olarak; 0.6-0.4 cm uzunluklarında, kron kısımları mine ile örtülü çeşitli biçimlerde çok sayıda oluşum gözlemlendi. Dekalsifiye kesitlerin mikroskopik incelemesinde; mine dokusunun hemen hemen tümüyle ortadan kalktığı, birkaç küçük alanda mine artıkları bulunduğu görüldü. Kök yüzeyleri sement dokusu ile örtülüydü. Dentin dokusu normal görünümdeydi ve düzenli kanallar içeriyordu (Resim 8). Oluşumların hemen tümü pulpa dokusu içermekteydi (Resim 9). Pulpa odasının çevresinde kalınca bir predentin tabakası vardı; odontoblastlar düzensiz sıralanmaktaydı ve yer yer vakuolizasyon göstermekteydi (Resim 10). Pulpa dokusu da, bazı alanlarda hafif lenfoplazmositer hücre infiltrasyonu içermekteydi. Histopatolojik inceleme sonucu, bu oluşumlara "compound odontoma" tanısı kondu (Biopsi no: 2077/92).

TARTIŞMA

Bu olguda, hastanın 16 yaşında olması, klinik şikayetin bulunmaması, oluşumların rutin radyografide saptanması, literatür verileriyle uyum sağlamıştır (1-3,5,7,8,10). Ancak, çok sayıda olgunun incelendiği odontoma çalışmalarında, compound odontomanın

Resim 10: Mikrofotoğrafta; pulpa odasının duvarlarında düzensiz odontoblast dizileri ve değişik kalınlıkta predentin dokusu ve globuler dentin alanları görülmüyor (X250, H+E).



sıklıkla üst çene ön bölgesinde (2,4,7-9) ve sağ tarafta lokalize olduğu bildirilmişken (2); bu olguda compound odontomanın ender bir yerleşimle, üst çene sol birinci küçük azı ve birinci büyük azı dişleri arasındaki bölgede oluştuğu görülmüştür.

Her ne kadar, compound ve complex odontomalar radyografide karakteristik görünüm verseler de; ameloblastik odontoma ve ameloblastik fibro-odontomanın radyografik görünümünün odontomayla benzerliği nedeniyle, cerrahi operasyon sonrası bu oluşumların mutlaka histopatolojik yönden incelenmesi gerekir (7).

Compound odontomada gelişme dönemleri normal odontogenesisine paralel olduğundan, ameloblastlar iç yüzdedir ve dentin ve mine iç tarafta oluşur. Complex odontomada ise, ameloblastlar epitel kitlelerinin dış yüzdedir; yeni oluşan dentin ve mine bir kabuk gibi epitel kitlesini dışarıdan sarar (9).

Bu olguda, dekalifiye kesitlerin histolojik incelenmesi, compound odontoma ön tanısını doğrulamış ve kesinleştirmiştir.

KAYNAKLAR

1. Bodin, I., Julin, P., Thomsson, M.: Odontomas and their pathological sequelae. *Dentillomaxillofac. Radiol.*, 1983; 12: 109-114.
2. Budnick, S.D.: Compound and complex odontomas. *Oral Surg.*, 1976; 42: 501-506.
3. Kaugars, G.E., Miller, M.E., Abbey, L.M.: Odontomas. *Oral Surg.*, 1989; 67: 172-176.
4. Minderjahn, A.: Incidence and clinical differentiation of odontogenic tumours. *J. Max.Fac. Surg.*, 1979; 7: 142-150.
5. O'Grady, J.F., Radden, B.G., Reade, P.C.: Odontomes in an Australian population. *Aust. Dent. J.*, 1987; 32: 196-199.
6. Or., S., Yücetaş, S.: Compound and complex odontomas. *Int. J. Oral Maxillofac. Surg.*, 1987; 16: 596-599.

7. Shafer, W.G., Hine, M.K., Levy, B.M.: A textbook of oral pathology. 4th ed. Philadelphia: *W.B. Saunders Co.*, 1983; 308-311.

8. Slootweg, P.J.: An analysis of the interrelationship of the mixed odontogenic tumors- ameloblastic fibroma, ameloblastic fibro odontoma and the odontomas. *Oral Surg.*, 1981; **51**: 266-273.

9. Tahsinođlu, M., ölođlu, A.S., Erseven, G.: Odontojen tümörler. İstanbul: Doyuran Matbaası, 1988; 3-4, 17-20.

10. Toretli, E.F., Miller, A.S., Peezick, B.: Odontomas: an analysis of 167 cases. *J. Pedod.*, 1984; **8**: 282-284.

11. Yalçın, S., Tosun, Y., Erkan, Z., Gürbüzler, B. ve Özdamar, Ş.: Compound odontoma. *Diş Hekimliğinde Klinik*, 1992; **5**: 50-53.

Yazışma adresi

Dr. Işıl Karagöz - Küçükay

İ.Ü. Diş Hek. Fak.

Endodonti Bilim Dalı

34390 Çapa / İstanbul