

GÖMÜK DİŞLERİN CERRAHİ-ORTODONTİK YÖNTEMLE TEDAVİSİ (Olgu Bildirimi)*

Nil Cura**, Erkut Yıldırım***, Can Tuskan****, Melek Yıldırım*****,

Yayın kuruluşuna teslim tarihi: 8. 3. 1993

ÖZET

Gömük üst çene dişlerinin cerrahi-ortodontik yöntemle tedavisini içeren altı olgu sunulmaktadır. Olgularımızın beşinde üst çene kanin dişleri, altıncısında ise üst çenede orta kesici diş gömük olarak bulunmaktadır. Cerrahi girişim olarak, gömük dişlerin sürme doğrultuları üzerindeki kemik dokusu kaldırılmış, bu dişlerin kuron kısımları üzerinde delik açılmış ve ligatür teli bağlanmıştır. Ortodontik tedavi Edgewise mekaniği ile gerçekleştirilmiştir.

Anahtar sözcükler: Gömük diş, cerrahi ortodontik tedavi

GİRİŞ

Diş kavislerinde yer olmadığı için sürememiş veya yer mevcut olmasına rağmen sürmemiş dişlere gömük dişler denir (8,11).

Ortodontide gömük dişlerden bahsedildiği zaman genellikle üst kaninler anlaşılmaktadır. Bunun yanısıra alt ikinci küçük azılar, alt yirmi yaş dişleri, üst orta kesici ve üst yan kesici dişlerin gömüklüğüne de rastlanabilmektedir.

Klinik olarak, diş dizilerinde persiste süt dişi varlığında, damak veya dalızda belirgin mukoza kabarması olduğunda veya sürekli yan kesici dişte konum bozukluğu görüldüğünde gömük diş varlığından kuşulanmalıdır (1,4).

Kesin tanıya varabilmek için klinik teşhisin radyolojik olarak onaylanması gerekmektedir. Bu konuda periapikal, oklüzal ve panoramik radyograflardan yararlanılmaktadır (1,2,4,5).

Gömük dişin diş kavislerindeki yerine getirilmesi amacıyla cerrahi-ortodontik yöntemlerden yararlanılmaktadır.

SURGICAL-ORTHODONTIC TREATMENT OF IMPACTED TEETH: CASE REPORTS

ABSTRACT

Six case reports involving the treatment of impacted maxillary teeth by surgical-orthodontic management are presented. In five of the cases maxillary canine teeth were impacted, while a maxillary central incisor tooth was impacted in the sixth case. By surgical intervention, the overlying bone in the path of eruption of impacted teeth was removed, a hole was drilled on each of the crowns and a ligature wire was tied through each hole. Orthodontic treatment was accomplished through Edgewise mechanics.

Key words: Impacted teeth surgical - orthodontic treatment.

Bu yöntemler üç safha içermektedir:

1. Cerrahi operasyon öncesi ortodontik tedavi
2. Cerrahi operasyon
3. Cerrahi operasyon sonrası ortodontik tedavi.

Her olguda gerekli olmamakla birlikte cerrahi operasyon öncesi ortodontik tedavi, gömük diş için diş dizilerinde yer hazırlanmasına yöneliktir (Resim 5 ve 14). Bu nedenle, persiste süt dişi veya daimi diş çekimleri yapıldıktan sonra diş kavislerindeki mevcut dişlerin sıralanması gerekebilmektedir.

Cerrahi olarak gömük diş kronu üzerindeki kemik dokusu kaldırıldıktan sonra, dişin diş kavisine sürdürülmesi esnasında yararlanılacak yardımcı unsurlar diş kronu üzerine yerleştirilir ve operasyon sonrasında ortodontik tedaviye geçilir (1,2,3,4,6,7,8,10).

Sünacağımız altı vakada cerrahi operasyon esnasında gömük dişin sürme doğrultusundaki kemik dokusu kaldırılmış, kron üzerinde pulpadan uzakta bir bölgede bir delik açılmış ve ligatür teli bağlanmıştır (Resim 2). Ligatürün serbest ucu ağız boşluğuna uzatılarak ark teline bağlanıp ligatür telinin uçlarının sı-

* I. Uluslararası Türk Diş Hekimleri Birliği Kongresi'nde 30 Eylül - 1992, İzmir tebliğ edilmiştir.

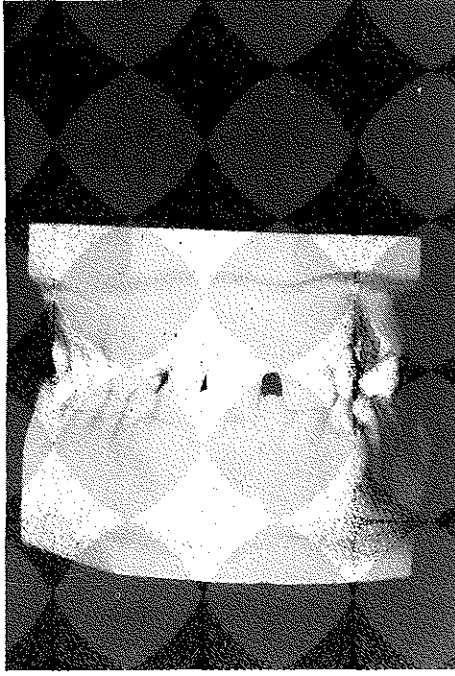** Arş. Gör., İ.Ü. Diş Hek. Fak. Ortodonti Anabilim Dalı

*** Prof. D.T. 1944 - Ö.T. 1990

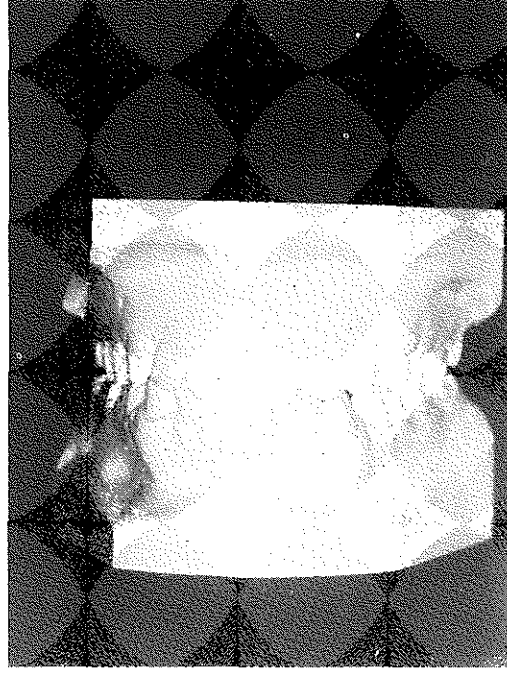
**** Yard. Doç., İ.Ü. Diş Hek. Fak., Ağız Diş Çene Hast. ve Cerrahisi Anabilim Dalı

***** Yard. Doç., İ.Ü. Diş Hek. Fak. Ortodonti Anabilim Dalı

Resim 1. a) Birinci olgunu (Tedavi öncesi modelleri) b) Birinci olgunun tedavi sonrası modelleri



a



b

kıstırılması ile gömük dişlerin sürmesi sağlanmıştır (Resim 6). Cerrahi öncesi ve sonrası ortodontik tedaviler Edgewise mekaniği ile gerçekleştirilmiştir. Tüm vakaların başlangıç ve bitiş modelleri ile teşhiste kullanılan periapikal radyografileri resimlerde gösterilmiştir.

İlk olgumuz 15 yaşında bir erkektir. Çenelerarası dişsel ilişki ön-arka yönde nötral olup, dikey ve yatay yönlerde bir problem yoktur. Alt çenede düzgün bir kavis mevcuttur. Üst çenede ise kaninler ağızda yoktur ve kesici dişler arasında diastemalar vardır. (Resim 1a). Periapikal radyografik incelemede üst çenede her iki yandaki kanin dişin gömük olduğu saptanmıştır. Bu bulgulardan hareketle tedavi planlamasında gömük olan dişlerin diş kavsindeki konumlarına getirilmeleri hedeflenmiştir. Ortodontik olarak gömük kaninlere yer açıldıktan sonra ligatür teli takılmış olan kanin dişler (Resim 2), ligatürün aktivasyonu ile oklüzal yönde sürmeleri sağlanarak kavisteki yerlerine yerleştirilmiştir (Resim 1b).

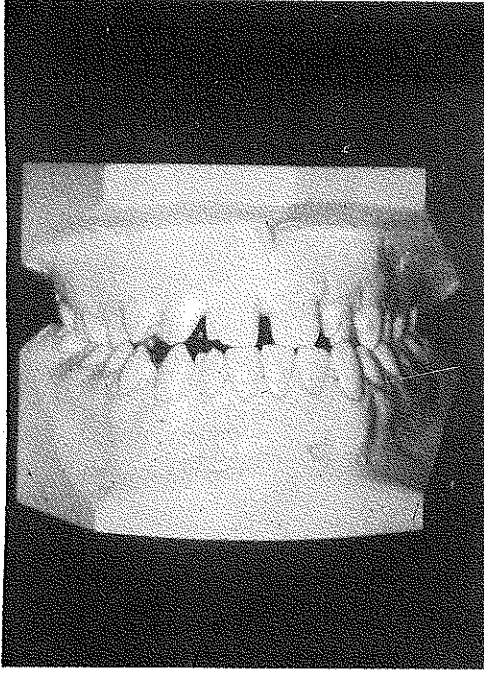
İkinci olgumuz 15 yaşında bir erkektir. Çenelerarası ilişkide ön-arka yönde her iki yanda azılar bölgesinde kapanış normaldir, kesiciler bölgesinde overjet azalmış olup, yan kesici dişler ön çapraz kapanışlıdır. Dikey yönde overbite azalmıştır. Alt kavis düzgün-

dür. Üst çenede ise kaninler ağızda görülmemektedir ve bu dişler için diş kavislerinde yer bulunmamaktadır. Üst kesici dişler arasında diastemalar vardır (Resim 3a). Periapikal radyografilerin incelenmesinde üst kaninlerin gömük olduğu izlenmektedir (Resim 4). Bu bulgulardan hareketle tedavi planlamasında çekimsiz tedavi hedeflenerek cerrahi operasyon öncesinde ortodontik tedavi uygulanıp, gömük dişlere diş kavislerinde yer sağlanmıştır (Resim 5). Ligatür telleri aracılığıyla (Resim 6) kaninler uzatılmış ve or-

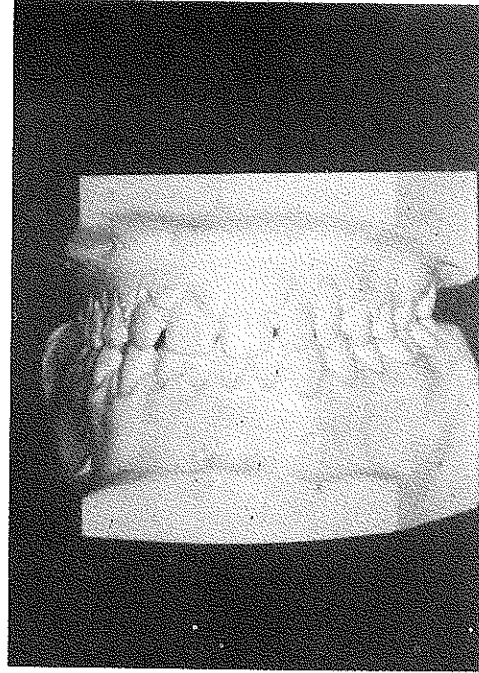
Resim 2. Birinci olgunun kaninlere delik açıldıktan ve ligatür teli takıldıktan sonra çekilmiş periapikal radyografileri



Resim 3.a) İkinci olgunun tedavi öncesi modelleri b) İkinci olgunun tedavi sonrası modelleri



a



b

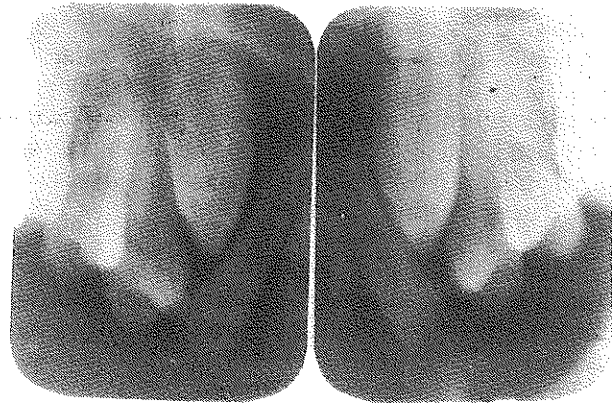todontik tedavi ile kavisteki yerlerine yerleştirilmiştir (Resim 3b).

Üçüncü olgumuz 17 yaşında üniversite öğrencisi bir kızdır. Çenelerarası dişsel ilişkide ön-arka yönde büyük azı ve süt kanin dişleri bölgesinde normal kapanış ilişkisi vardır. Dikey ve yatay yönlerde bir problem yoktur. Alt ve üst diş kavileri tek tek incelendiğinde alt çenede kesici ve kaninler bölgesinde hafif çapraşıklık görülmektedir. Üst çenede her iki yanda süt kaninler ağızdadır ve kesici dişler bölgesinde hafif çapraşıklık vardır (Resim 7a). Periapikal radyografilerde üst çenede her iki yandaki kaninlerin gömük olduğu görülmektedir (Resim 8). Bu bulgulardan hareketle hastanın her iki yandaki persiste süt kaninlerinin çekimi yapılmış ve gömük dişler diş kavilerindeki normal konumlarına getirilmiştir (Resim 7b).

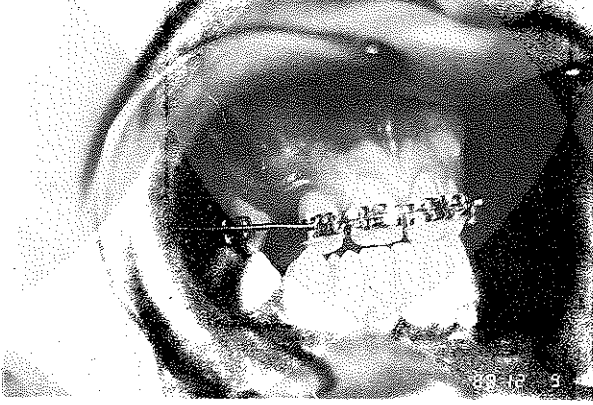
Dördüncü olgumuz 16 yaşında bir kızdır. Çenelerarası dişsel ilişkide azılar bölgesinde sağda distal kapanış görülürken, solda alt altı yaş dişinin çekilmiş olması nedeniyle sınıflama yapılamamıştır. Üst sol yan kesici diş çapraz kapanış göstermektedir. Dikey yönde overbite'ın azaldığı görülmektedir. Alt diş kavisi incelendiğinde sol altı yaş dişinin çekilmiş olduğu ve dizide hafif çapraşıklık olduğu görülmektedir. Üst diş kavisinde ise kaninler ağızda görülmemektedir (Re-

sim 9a). Alman anamnezde üst sağ birinci küçük azı dişinin önceden çekildiği öğrenilmiştir. Yaklaşık 8 mm'lik yer darlığı ölçülmüştür. Üst sol kanin diş için dizide hiç yer olmadığı saptanmıştır. Periapikal radyografide (Resim 10) üst çenede her iki yanda kanin dişlerin gömük olduğu görülmektedir. Bu bulgulardan hareketle üst çenede gömük sol kanin dişe yer sağlamak amacıyla üst sol birinci küçük azı dişinin çekimi yapılmış ve gömük dişler diş kavisindeki normal konumlarına getirilmiştir (Resim 9b).

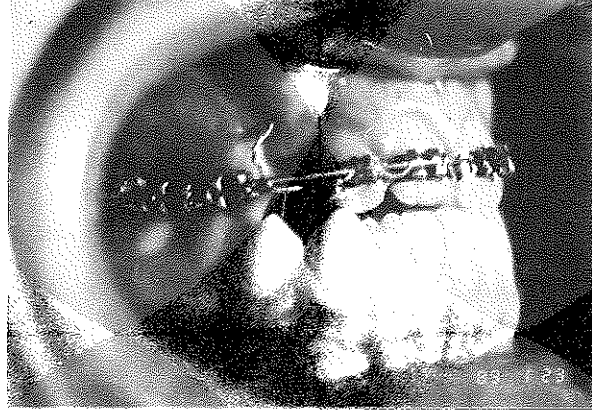Resim 4. İkinci olguya ait gömük kaninlerin periapikal radyografileri



Resim 5. İkinci olguda ortodontik yöntemlere kanine yer açılması



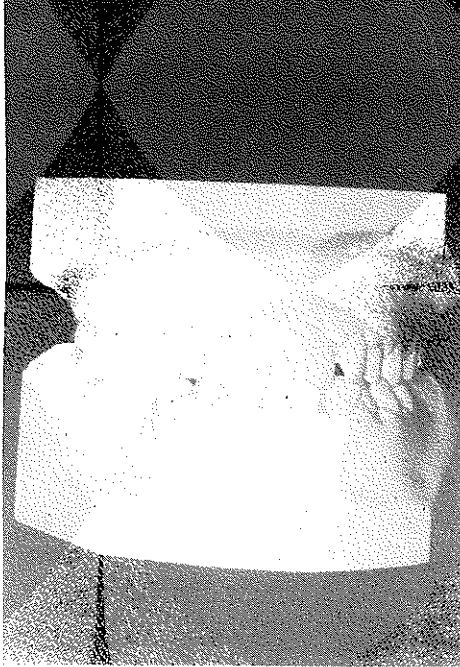Resim 6. Kanin kronuna takılmış olan ligatür telinin ağızdaki görüntüsü



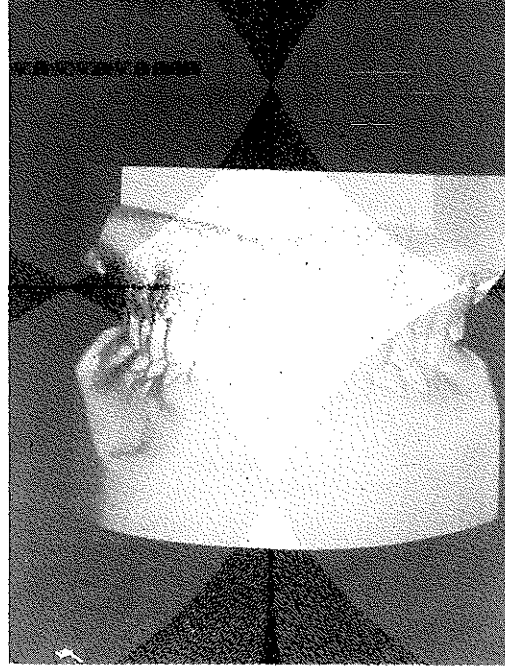
Beşinci olgumuz 18 yaşında üniversite öğrencisi bir kızdır. Çenelerarası dişsel ilişkide ön-arka yönde azılar bölgesinde kapanış nötraldir, dikey ve yatay yönlerde hastanın problemi yoktur. Alt kavis düzgündür. Üst çenede ise sağ kanin ağızda görülmemektedir ve üst sağ yan kesici dişin eksen eğiminin mesiale doğru artmış olduğu farkedilmektedir (Resim 11a). Periapikal radyografide (Resim 12) gömük üst kanin görülmektedir. Ortodontik tedavi ile kavisteki normal yerine getirilmiştir (Resim 11b).

Altıncı vaka yaşında bir erkektir. Çenelerarası dişsel ilişkide ön-arka yönde azılar bölgesinde distal kapanış görülmektedir. Transversal yönde üst orta çizgi sola doğru kaymıştır. Dikey yönde problem yoktur. Alt diş dizisi incelendiğinde düzgün bir kavis görülmektedir. Üst çenede sol orta kesici diş ağızda yoktur ve yaklaşık 8 mm yer darlığı vardır (Resim 13a). Periapikal radyografide (Resim 14) üst sol orta kesici dişin gömük olduğu görülmüştür. Tedavi amacıyla üst sol birinci küçük azı dişi çekilerek yer kaza-

Resim 7.a) Üçüncü olgunun tedavi öncesi modelleri b) Üçüncü olgunun tedavi sonrası modelleri

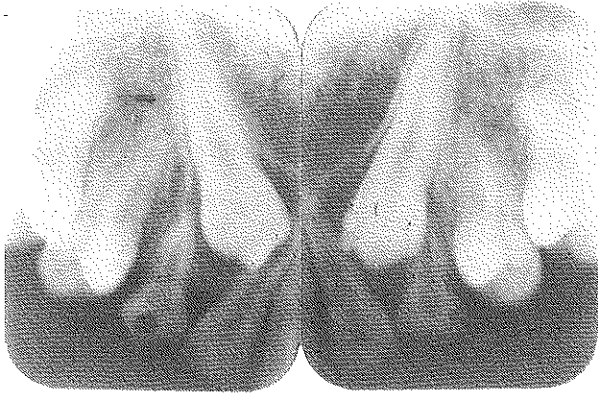

a



b

Resim 8. Üçüncü olguya ait gömük kaninleri periapikal radyografileri

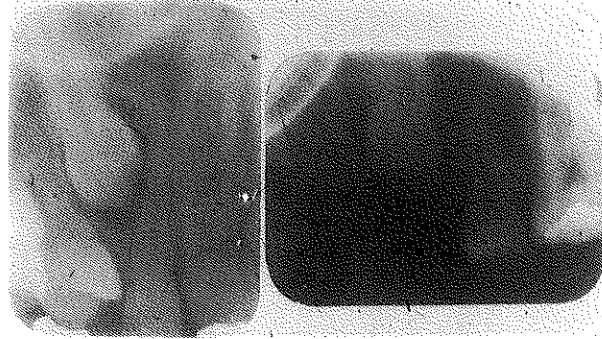


mlmiş, diğer dişler sıralanmış ve kesici diş elde edilen boşluğa hareket ettirilmiştir (Resim 13b).

TARTIŞMA VE SONUÇ

Sunulan vakalarda gömük dişlerin uzatılması ve kavisteki yerlerine yerleştirilmesi sırasında bu dişlerde gerek kuvvetin uygulanması, gerekse kuvvet yö-

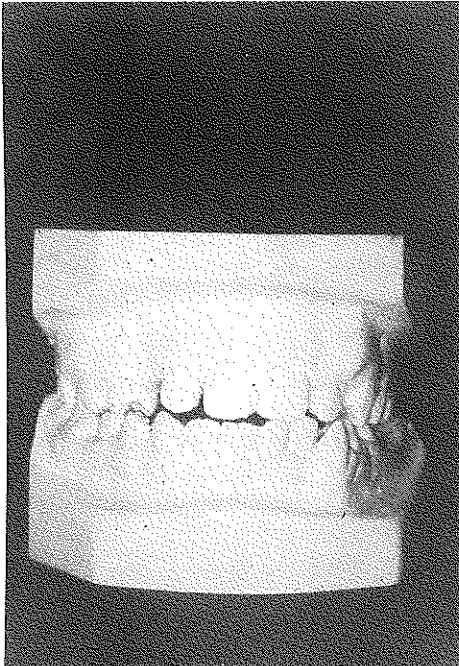
Resim 10. Dördüncü olguya ait gömük kaninlerin periapikal radyografileri



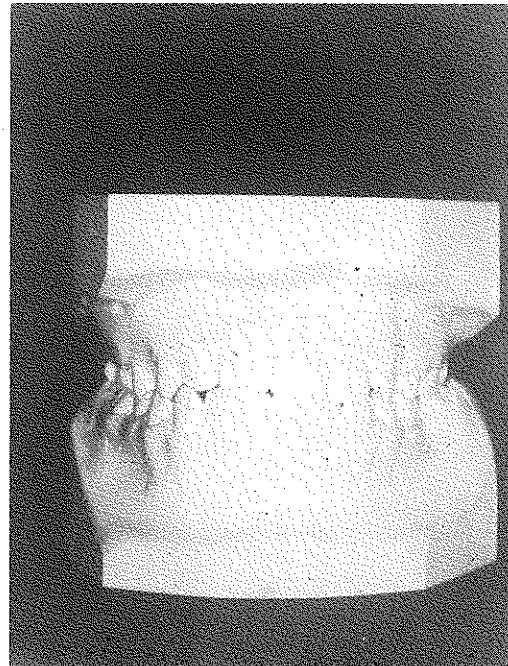
nünün saptanmasında zorlukla karşılaşılmamıştır. Dişler vitalitesini kaybetmemiştir. Dişeti konturları uygundur. Genç yaşta protez taşıma gerekliliği ortadan kaldırılmıştır.

Yine de yöntemin kısıtlı yanları da olduğu gözöünde tutulmalıdır. Pozisyonu açısından uzatılıp sıralanmaya elverişli olmayan gömük dişler olabilir. Tüm tedavinin bir parçası olan ortodontik tedavi hasta tarafından istenmeyebilir. Bu gibi durumlarda gömük dişin çekimi veya eğer yer varsa ototransplantasyonu düşünülebilir.

Resim 9.a) Dördüncü olguya ait tedavi öncesi modeller b) Dördüncü olguya ait tedavi sonrası modeller

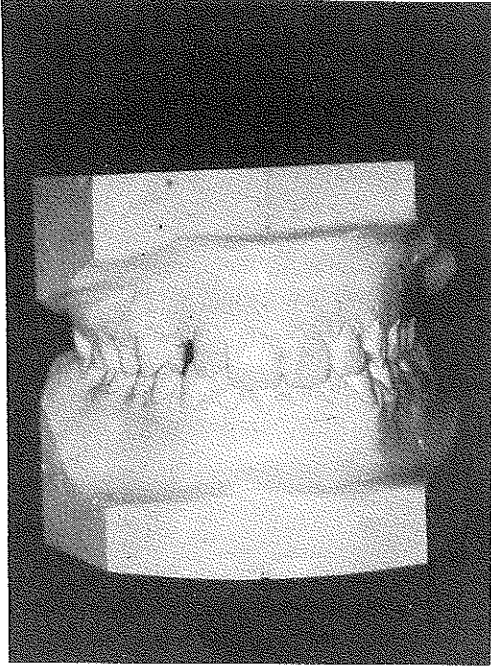


a

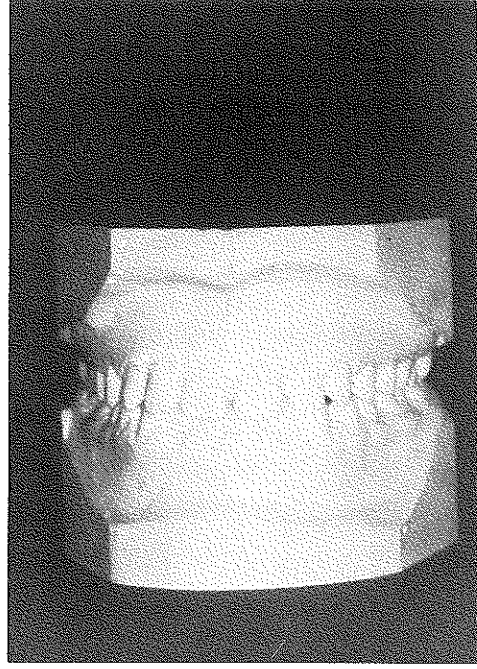


b

Resim 11.a) Beşinci olguya ait tedavi öncesi modeller b) Beşinci olguya ait tedavi sonrası modeller

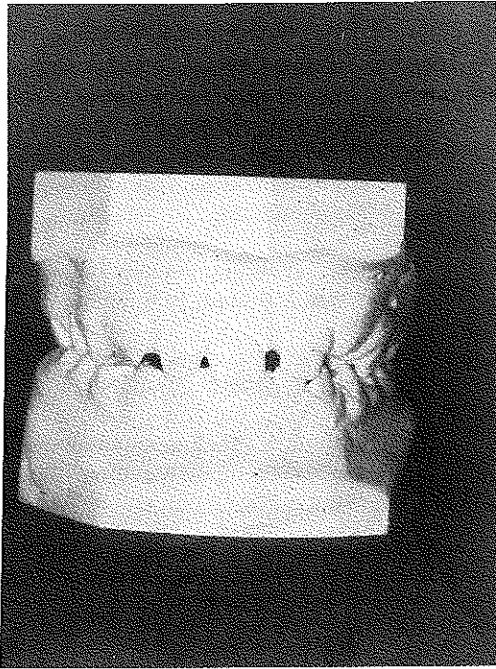


a

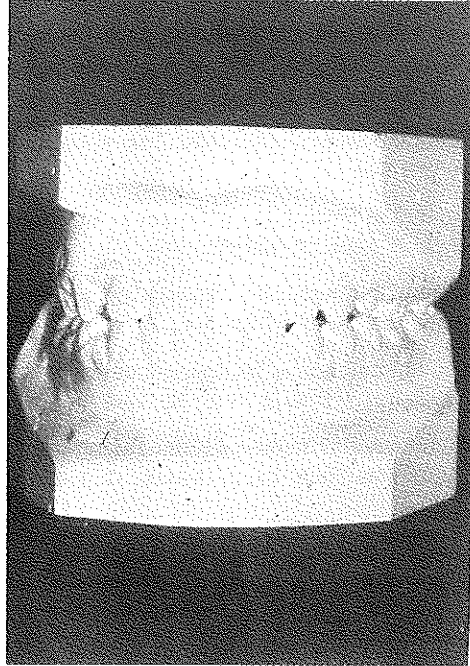


b

Resim 13.a) Altıncı olguya ait tedavi öncesi modeller b) Altıncı olguya ait tedavi sonrası modeller




a

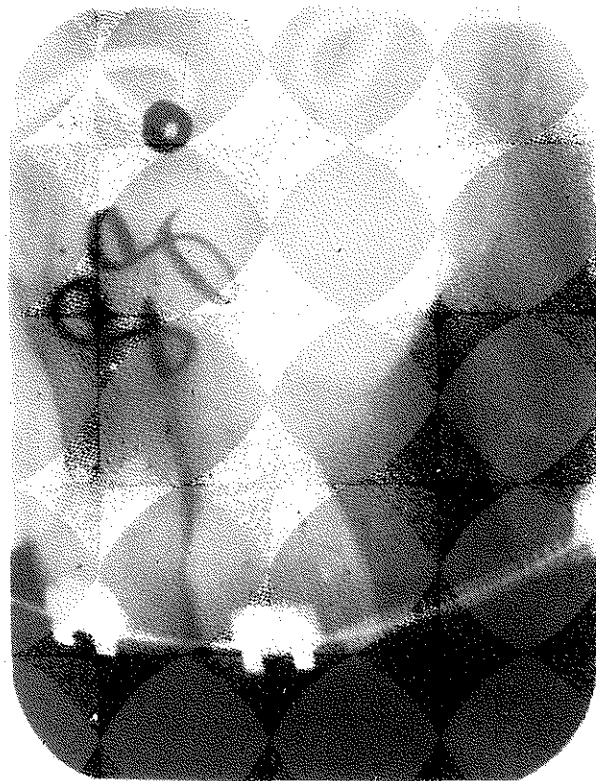


b

Resim 12. Beşinci olguya ait gömük kaninin periapikal radyografisi



Resim 14. Altıncı olguya ait gömük üst sol orta kesici dişin periapikal radyografisi



KAYNAKLAR

1. Bishara, S.E., Kommer, D.D., McNeil, M.H., Montagano, L.N., Oesterle, L.J., Youngquist, H.W.: Management of Impacted Canines, *Am. J. Orthod.*, 1976; **69**: 371-387.
2. Fastlicht, S.: Treatment of Impacted Canines, *Am. J. Orthod.* 1954; **40**: 891-905.
3. Jacoby, H.: The "Ballista Spring" System for Impacted Teeth, *Am. J. Orthod.*, 1979; **75**: 143-151.
4. Johnston, W.D.: Treatment of Palatally Impacted Canine Teeth, *Am. J. Orthod.*, 1969; **56**: 589-596.
5. Lappin, M.M.: Practical Management of the Impacted Maxillary Cuspid, *Am. J. Orthod.*, 1951; **37**: 769-778.
6. Leslie, H.E.: A New Improved Method of Treatment of Impacted or Unerupted Teeth, *Am. J. Orthod.*, 1955; **41**: 583-593.
7. Lewis, P.D.: Preorthodontic Surgery in the Treatment of Impacted Canines, *Am. J. Orthod.*, 1971; **60**: 382-397.
8. Mead, S.V.: Cooperation Between the Orthodontist and Oral Surgeon in the Diagnosis and Care of Impacted Teeth, *Am. J. Orthod.*, 1951; **37**: 355-359.
9. Nielsen, I.L., Prydse, U., Winkler, T.: Direct Bonding on Impacted Teeth, *Am. J. Orthod.*, 1975; **68**: 666-670.
10. Stangl, D.P.: Conservative Treatment of Palatally Impacted Canines, *Am. J. Orthod.*, 1976; **69**: 328-334.
11. Von der Heydt, K.: The Surgical Uncovering and Orthodontic Positioning of Unerupted Maxillary Canines, *Am. J. Orthod.*, 1975; **68**: 256-276.

Yazışma adresi
 Arş. Gör. Nil Cura
 İ.Ü. Diş Hek. Fak., Ortodonti
 Anabilim Dalı
 34390 Çapa - İstanbul