

# POSTERİOR DİŞLERDE KOMPOZİT REZİN VE AMALGAMIN BİRLİKTE UYGULANMASI

(Bir Yıllık Klinik Değerlendirme)

Şükran Bolay\*, Hülya Köprülü\*\*, Gönül Alpaslan\*\*\*

Yayın kuruluşuna teslim tarihi: 31. 3. 1993

## ÖZET

Bu makale; üst çene küçük ve büyük azı dişlerinde kavite preparasyonu, bukkal yüzeyde estetik açıdan kritik bölgeleri içine alarak genişlediği zaman, kompozit rezin ve amalgamın yeni bir amalgam bağlayıcı ajan (Amalgambond-Parkell) ile birlikte kullanımını içeren bir teknik sunmaktadır. Bu tekniğin bilinen kombine restorasyonlara göre iki büyük avantajı vardır: Sadece bir klinik randevuda uygulanabilir ve amalgamın mekanik özellikleri ile kompozit rezinin estetik özelliklerinin birleşmesiyle olumlu bir sonuç elde edilir. Üst çene küçük ve büyük azı dişlerine uygulanan 16 restorasyonun bir yıllık klinik değerlendirmesi California Dental Association kriterlerine göre yapılmıştır. İki restorasyon dışında bütün restorasyonlar ideal veya kabul edilebilir olarak değerlendirilmiştir.

Anahtar sözcükler: Kompozit rezin, amalgam, Amalgambond.

## GİRİŞ

Üst çene küçük ve büyük azı dişlerinde kavite preparasyonu mezioybukkal çizginin dışına uzandığı ve hasta için estetik açıdan önemli bir faktör olduğu zaman zor bir durumla karşılaşmaktadır. Özellikle küçük azı dişlerinin bukkal yüzeylerinde, amalgam restorasyonlar estetik olarak kabul edilemez. Kompozit rezinlerin de fiziksel özelliklerindeki büyük gelişmelere rağmen, aşınma ve kenar sızıntısı gibi dezavantajlarından dolayı posterior restoratif materyal olarak kullanımı sınırlıdır (12,17). Bu gibi kavitelere kullanılacak olan porselen ve altın inleylerin yapımı ise iki randevu gerektirir ve kısıtlı ekonomik kaynakları olan hastalar bu restorasyonları kabul edemeyebilirler.

Birçok araştırmacı, üst çene küçük ve büyük azı dişlerin estetik restorasyonu için amalgam ve kompo-

## THE COMBINED COMPOSITE RESIN AND AMALGAM RESTORATION FOR POSTERIOR TEETH (One year clinical evaluation)

### ABSTRACT

*This paper presents a modified technique which involves using the combined composite resin and amalgam together with a new amalgam bonding agent containing 4-META when the cavity preparations in maxillary posterior teeth extends buccally into an esthetically critical area. This technique has two major advantages over conventional combined restorations: It is applicable in only one clinical appointment and provides an esthetically acceptable result while it also maintains the mechanical features of amalgam restorations. One year clinical assesment of 16 of these restorations applied to the maxillary posterior teeth was made according to the criteria of the California Dental Association. All but two restorations were rated as ideal or acceptable.*

*Key words: Composite resin, amalgam, amalgambond.*

zit rezinin veya silikat simanın birlikte kullanımı ile ilgili teknikler sunmuşlardır (1,2,4,5,7,8,13,15,21). Bu teknikler; ikinci randevuda, kompozit rezin veneer'in yerleştirilmesi için estetik bir pencere hazırlanması ile izlenen amalgam restorasyon uygulamasını içerir. Ancak, rezinin polimerizasyon büzülmesi amalgam-kompozit ara yüzeyinde kenar sızıntısına neden olabilir.

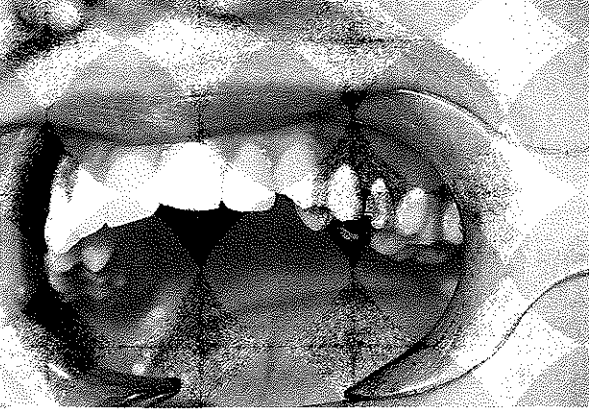Araştırmacılar tarafından kompozit rezin ve amalgam restorasyonun birlikte uygulanmasını içeren ve bir yalnızca klinik randevu gerektiren bir teknik geliştirilmiştir (16). Bu teknikte, kompozit rezin preparasyonun mezioybukkal kısmına yerleştirildikten sonra, kavitenin geri kalan kısmına amalgam uygulanmıştır. Amalgamın uygulanmasından önce kompozit rezinin, asit uygulanmış meziyo bukkal bölgeye yer-

\* Dr., H.Ü. Diş Hek. Fak. Konservatif Diş Tedavisi Bilim Dalı.

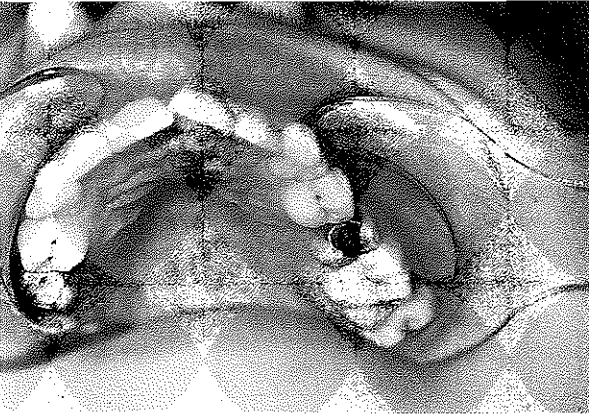\*\* Doç. Dr., H.Ü. Diş Hek. Fak. Konservatif Diş Tedavisi Bilim Dalı.

\*\*\* Prof. Dr., H.Ü. Diş Hek. Fak. Konservatif Diş Tedavisi Bilim Dalı Başkanı

**Resim 1:** Amalgam restorasyonlu üst sol 2. küçük azı dişin meziyobukkal görünümü.



**Resim 2:** Resim 1'deki restorasyonun okluzal görünümü.



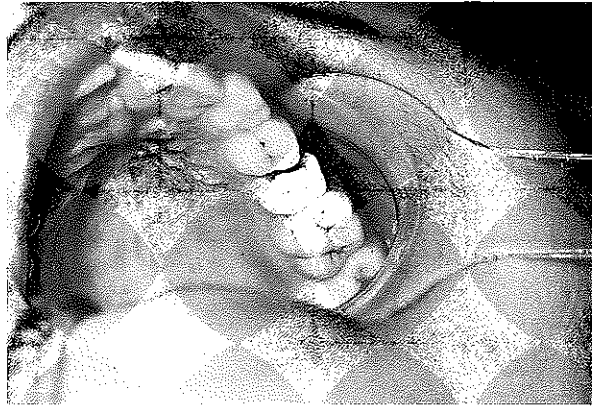
leştirilip, polimerize edilmesi, polimerizasyon bü-zülmesinin minimal değere indirgenmesine neden olacaktır (16).

Bu çalışmada, yukarıda sözü edilen teknik modifiye edilerek, 4-META (4-metacryloxyethyl trimellitate anhidride) rezin içeren bir bağlayıcı ajan olan Amalgambond\* ile birlikte uygulanmıştır. Kompozit rezin ve amalgamı diş yapısına kuvvetli bağladığı (14), amalgam ve kompozit rezin arayüzeyinde de kimyasal bağlanma sağladığı ileri sürülen Amalgambond'un uzun süreli klinik izlenimi planlanmıştır.

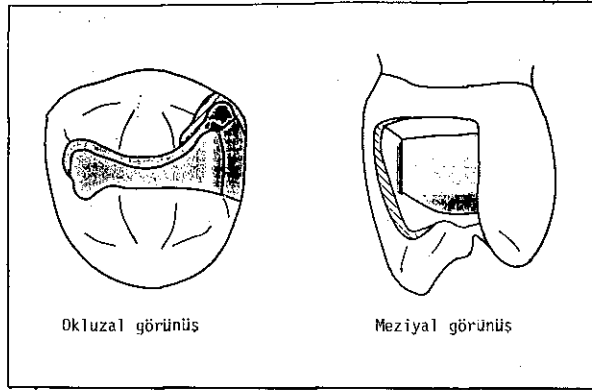
Bu makalenin amacı; kompozit rezin ve amalgamın bir amalgam bonding ajanı ile birlikte uygulanmasını içeren tekniği tanımlayarak, bu şekilde yapılan 16 restorasyonun 1 yıllık klinik değerlendirmesini sunmaktır.

\* Parkeli Biomaterials, Farmingdale, NY 11735

**Resim 3:** Meziyobukkal kenarda bizotaj ve mini oluk (minichamfer) açılarak bitirilmiş kavite preparasyonu.



**Şekil 1:** Üst çene küçük azı dişlerde hazırlanan kavite ve minichamfer'in şematik görünümü.



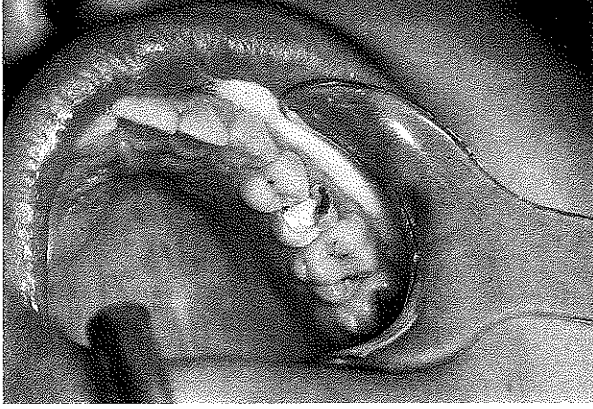
### TEKNİK

Üst çene sol 2. küçük azı dişte kenar uyumu iyi olmayan, sızıntıya bağlı renklenme gösteren ve hasta tarafından estetik olmadığı için istenmeyen bir amalgam restorasyonun yenilenmesine karar verildi (Resim 1 ve 2). Bu dişin restorasyonu tekniği tanımlamak amacıyla kullanılacaktır.

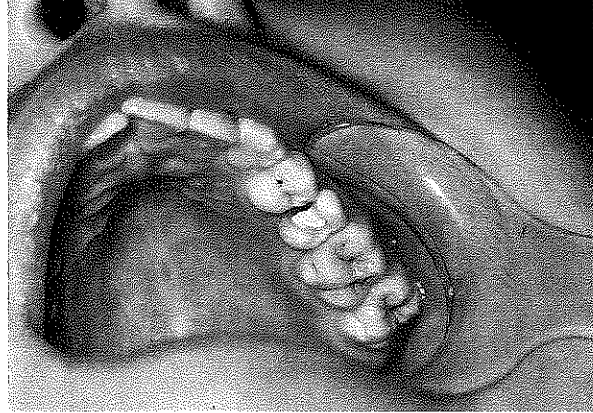
Amalgam restorasyon uzaklaştırılarak dişin meziyo-okluzal yüzeylerindeki Klass II kavite preparasyonu, aeratör ile elmas frez kullanılarak düzeltildi. Aynı tip frezle düşük devirli mikromotor kullanılarak bitirme yapıldı. Meziyobukkal minede alev uçlu frez ile bizotaj ve mini oluk (minichamfer) hazırlandı (Resim 3), (Şekil 1).

Kavite su ile yıkanıp hava ile kurutulduktan sonra aksiyal ve pulpal duvarlara kavite taban maddesi yerleştirildi. Bukkal duvardaki proksimal mineye % 35'lik fosforik asit jel 60 saniye uygulandı ve 60 sani-

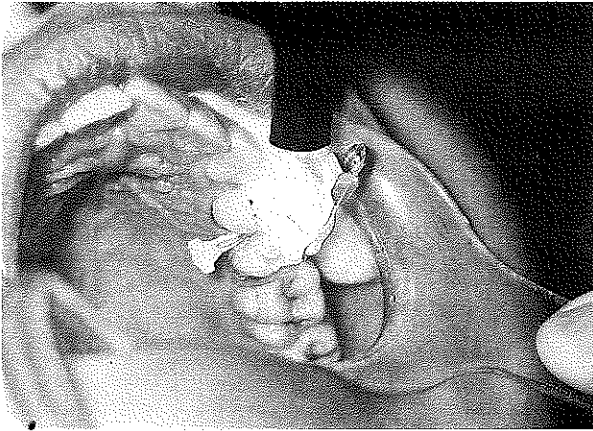*Resim : 4 Meziyobukkal minede asit jel uygulanması.*



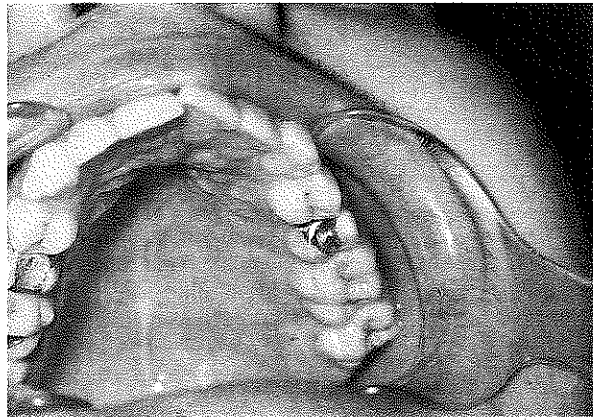
*Resim : 6 Kompozit rezinden oluşturulmuş bukkal duvarın görünümü.*



*Resim : 5 Kompozit rezinin bukkal yönden ışıkla polimerizasyonu.*



*Resim : 7 Bitirilmiş restorasyonun okluzal görünümü.*



ye su-hava spreyi ile yıkandı (Resim 4). Kavite tamamen kurutulduktan sonra görünür ışıkla polimerize olan bir kompozit bağlayıcı ajan kavitenin bukkal duvarına uygulandı ve ışıkla polimerize edildi. Şeffaf matriks ve interdental kama yerleştirilerek görünür ışıkla sertleşen bir posterior kompozit rezin preparasyonun bukkal duvarına lingual yönden yayılarak uygulandı ve bukkal taraftan polimerize edildi (Resim 5). Matriks band kaldırıldı ve kompozit rezin elmas frezlerle şekillendirildikten sonra bukkal yüzeyine polisaj yapıldı. Kompozit rezinden yeni oluşturulan bukkal duvar, amalgam restorasyon için elmas fissür frezle lingualden prepare edildi (Resim 6). Bu kompozit rezin duvar, rezinin polimerizasyonundan önce de bitirilmiş olabilir. Kavitenin hava su spreyi ile yıkayıp kurutulmasından sonra, Amalgambond üretici firmanın önerilerine uygun olarak kavite uygulandı. Metal matriks ve interdental kama yerleştirildikten sonra, amalgam kavite içine kondanse edildi ve bi-

linen şekilde bitirme ve polisajı yapıldı (Resim 7 ve 8).

Bu tekniğin uygulandığı bütün restorasyonlarda aynı işlemler tekrarlandı.

#### DEĞERLENDİRME

Kompozit rezin-amalgam restorasyonların uygulandığı 18 hasta 3'er aylık sürelerle kontrole çağrıldı. Bir yıl sonunda kontrollere devam eden hasta sayısı 16 idi. Restorasyonlar iki araştırmacı tarafından California Dental Association kriterlerine göre değerlendirildi (18). Elde edilen sonuçlar Tablo 1'de gösterildi.

Her bir restorasyon için ayrıntılı değerlendirme üç özelliğe göre yapıldı; 1) Kenar uyumu, 2) Yüzey ve renk, 3) Anatomik form.

**Tablo : 1 Kompozit rezin-amalgam restorasyonların 1. yıl sonundaki değerlendirme sonuçları**

Diş Numarası	Skor	
	Araştırmacı A	Araştırmacı B
4	R	S
5	R	R
4	V	V
4	S	S
4	R	R
5	S	S
6	S	S
4	T	T
5	R	S
5	S	S
4	R	S
4	R	R
5	S	R
6	S	S
5	S	R
4	R	R

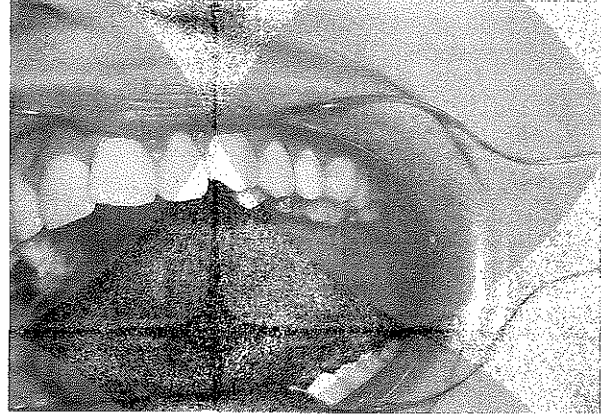
\* Restorasyonların klinik değerlendirmesinde California Dental Association (18) sınıflandırma sisteminin dört skoru kullanıldı. 'R' ve 'S' ideal ve kabul edilebilir restorasyonları, 'T' ve 'V' yenilenmesi gereken restorasyonları göstermektedir.

Bu özelliklerin her biri için, California Dental Association değerlendirme sisteminde dört skora uyan kriterler belirlenmiştir. Bu değerlendirmeler genellikle göz ile yapılmaktadır. R (Romeo) skoru restorasyonun ideal olduğunu, S (Sierra); idealden sapan, ancak kabul edilebilen bir ya da daha fazla özellik olduğunu gösterir. T (Tango) sınıflaması, koruyucu nedenlerle yakın bir gelecekte sorunlarla karşılaşılması için restorasyonların yenilenmesi gerektiği anlamındadır. V (Victor) skoru, mobil veya kırılmış restorasyonları, kırılmış diş yapısını veya sekonder çürüğü gösterir. Bu özellikler restorasyonunu mümkün olduğu kadar çabuk, hemen yenilenmesini gerektirir (18).

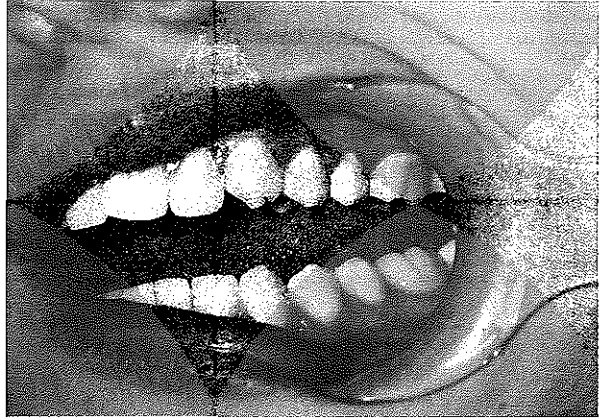
### TARTIŞMA VE SONUÇ

Bir yıl sonunda 16 restorasyondan ikisi hariç, diğerleri ideal veya kabul edilebilir olarak değerlendirilmişlerdir. Hiçbir restorasyonda sekonder çürük

**Resim : 8 Bitirilmiş restorasyonun meziyobukkal görünümü.**



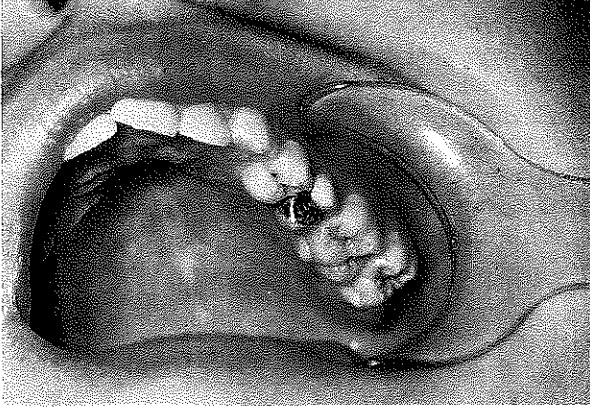
**Resim : 9 Resim 8'deki aynı restorasyonun 1 yıl sonraki meziyobukkal görünümü.**



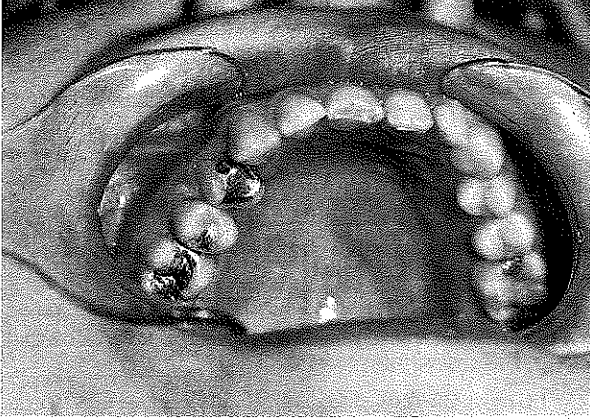
gözlenmemiştir. Kabul edilemeyen (T) skorunu alan bir restorasyonda bukkal kompozit duvarda kenar sızıntısına bağlı renklenme belirlenmiştir. "V" skorunu alan bir restorasyonda ise 6 ay sonunda dişin palatinal duvarı kırılmıştır. Dişteki bu kırık, tekniğin başarısızlığı olarak değil, dişin var olan zayıf durumu ile açıklanabilir. Bütün restorasyonlarda kompozit rezin-amalgam ara yüzeyi klinik olarak kabul edilebilir düzeyde görülmüştür.

Kompozit rezinden önce amalgam yerleştirildiğinde amalgam-kompozit rezin arayüzeylerinin geleneksel amalgam-diş ve kompozit rezin-diş ara yüzeylerine göre daha az kenar sızıntısı gösterdiğine ilişkin bazı kanıtlar vardır (6). Klas V kombinasyon restorasyonlarına ilişkin bir araştırma, amalgam ilk yerleştirildiğinde, kompozit rezinin ilk yerleştirilmesine göre ara yüzey boyunca daha az kenar sızıntısının olduğunu göstermiştir, ancak yazar deneysel tasarımın bu

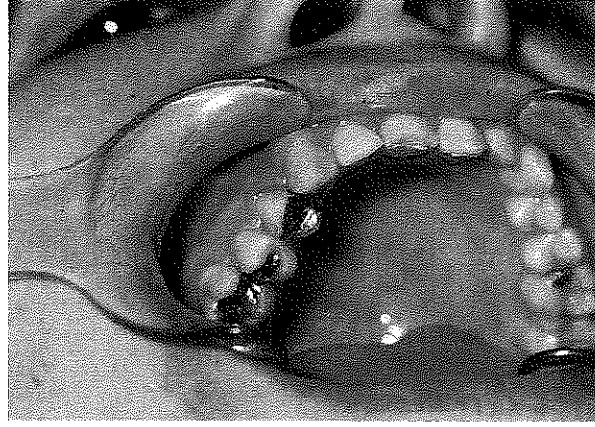**Resim : 10 Aynı restorasyonun (Resim 8) 1 yıl sonraki okluzal görünümü. Bu restorasyon klinik açıdan kabul edilebilir olarak değerlendirilmiştir.**



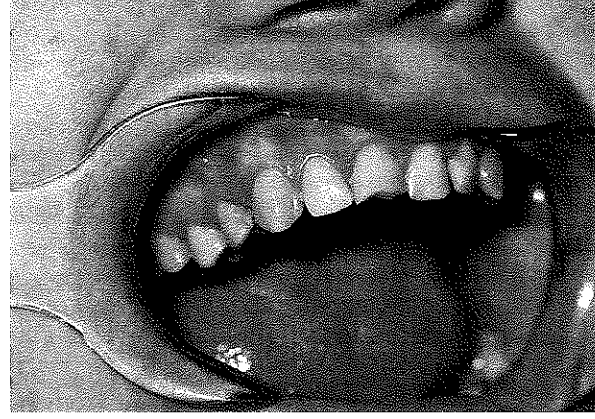**Resim : 11 Üst sağ 1. küçük azı dişin amalgam restorasyonlu görünümü.**



**Resim : 12 Kompozit rezin-amalgam kombinasyonlu restorasyonun bitirilmiş görünümü.**



**Resim : 13 Aynı restorasyonun (Resim 12) 1 yıl sonraki meziyobukkal görünümü. Bu restorasyon klinik olarak kabul edilebilir değerlendirilmesini almıştır.**



sonuçları ortaya çıkarmış olabileceğini belirtmiştir (10). Hadavi ve arkadaşları (9) tarafından amalgam ve kompozit rezin arasındaki kenar sızıntısı üzerinde etkili olan faktörler incelenmiş, kompozit rezin yerleştirilmeden önce frezle pürüzlendirilmiş amalgam yüzeyine direkt olarak bağlayıcı ajan uygulandığı zaman kenar sızıntısının daha az olduğu gösterilmiştir. Bağlayıcı ajan ve kompozit rezin yerleştirilmeden önce frezle pürüzlendirilmiş amalgam yüzeyine asit uygulandığı zaman en yüksek kenar sızıntısı gözlenmiştir.

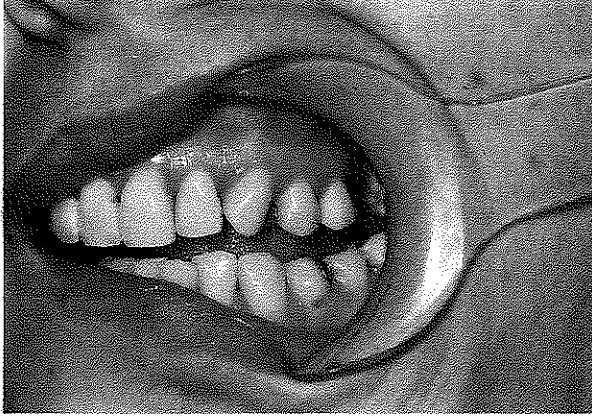
Araştırmacılar tarafından dentinal adezivlerin (3) ve yeni amalgam bağlayıcı ajanların (19,20) kullanılmasının amalgam restorasyonların bağlanma ve tutuculuk özelliklerini geliştirdiği gösterilmiştir. Bizim çalışmamızda; kullanılan bağlayıcı ajan (Amalgambond) ile birlikte, amalgam sertleşirken meydana gelen bo-

yutsal değişikliklerin kompozit rezin-amalgam arayüzeyinde ve diş-amalgam arayüzeyinde iyi bir bağlanma oluşturabileceği düşünülmüştür.

Lacy ve arkadaşları (11) tarafından yapılan bir çalışmada, yeni kondanse edilen amalgamın adeziv rezinlere bağlanma gücünün, daha önce yerleştirilmiş amalgama rezinin bağlanma gücünden çok yüksek olduğu bulunmuştur.

Bu in-vivo çalışmamızda; kompozit rezin-amalgam restorasyonlarda polimerizasyon bütülmesinden kaynaklanabilecek sorunları ortadan kaldırmak için, önce ışıkla polimerize olan kompozit rezin, sonra amalgam uygulanmıştır. Arayüzeyde iyi bir bağlanma sağlamak amacıyla amalgam bağlayıcı ajan (Amalgambond) uygulanmış ve restorasyonların bir yıllık klinik değerlendirilmesi başarılı bulunmuştur.

**Resim : 14 Üst sol 2. küçük azı dişe uygulanan kompozit rezin-amalgam restorasyonun 1 yıl 2 aylık takip sonrası mezziyobukkal görünümü.**



Daha önce in-vitro olarak, amalgam-kompozit onarımlarında, Amalgambond uygulanması ile yaptığımız ön çalışmada elde ettiğimiz olumlu sonuçları, klinik izlenimin sonuçları doğrulamaktadır.

Bu makalede ayrıntılı bir şekilde tanımlanan teknik uygulanarak yapılan restorasyonların 3'er aylık kontrollerine devam edilerek daha uzun süreli klinik takibi düşünülmektedir. Elde edilen sonuçların değerlendirilmesi ve süreye göre oluşabilecek değişikliklerin karşılaştırılması ile bu tekniğin ve amalgam bağlayıcı materyalin başarısı konusunda kesin yargılara varılması mümkün olabilecektir.

## KAYNAKLAR

1. Anglis, L.F., Fine, L.: The amalgam-composite resin restoration. *J. Prosthet. Dent.* 1982; 47: 685.
2. Barkmeier, W.W.: Amalgam restoration with a composite resin window. *Quintessence Int.* 1979; 10(4): 31-34.
3. Ben-Amar, A., Liberman, R., Judes, H., et al: Long term use of dentin adhesive as an interfacial sealer under Class II amalgam restorations. *J. Oral Rehabil.* 1990; 17: 37-42.
4. Cardash, H., Bichacho, N., Imber, S., et al: A combined amalgam and composite resin restoration. *J. Prosthet. Dent.* 1990; 63: 502-505.
5. Durnan, J.R.: Esthetic dental amalgam-composite resin restoration for posterior teeth. *J. Prosthet. Dent.* 1971; 25: 175-176.
6. Eidelman, E., Holan, G., Tanzer-Sameh, S., et al: An evaluation of marginal leakage of Class II combined amalgam-composite restorations. *Oper. Dent.* 1990; 15: 141-148.
7. Gordon, M., Laufer, B., Metzger, Z.: Composite-veneered amalgam restorations. *J. Prosthet. Dent.* 1985; 54: 759-762.
8. Gourley, J.M., Ambrose, E.R.: Veneering amalgam restorations. *J. Can. Dent. Assoc.* 1982; 48: 49-50.
9. Hadavi, F., Hey, J.H., Ambrose, E.R.: Assessing microleakage at the junction between amalgam and composite resin: A new method in vitro. *Oper. Dent.* 1991; 16: 6-12.
10. Kossa, A.P.: Microleakage in a hybrid amalgam-composite restoration. *Gen. Dent.* 1987; 35: 289-291 (Kaynak No. 16'dan alınmıştır).
11. Lacy, A.M., Rupprecht, R., Watanabe, L.: Use of self-curing composite resins to facilitate amalgam repair. *Quintessence Int.* 1992; 23: 53-59.
12. Leinfelder, K.F.: Using composite resin as a posterior restorative material. *J.A.D.A.* 1991; 122: 65-70.
13. Ljatukas, E.L.: Amalgam restorations with silicate cement facing for anterior teeth. *J. Prosthet. Dent.* 1970; 23: 560-561.
14. Masaka, N.: Restoring the severely compromised molar through adhesive bonding of amalgam to dentin. *Compend. Contin. Educ. Dent.* 1991; XII: 91-97.
15. Rehany, A., Hirschfeld, Z.: Veneering serviceable restorations. *Quintessence Int.* 1988; 19: 787-792.
16. Roda, R.S., Zwicker, P.F.: The combined composite resin and amalgam restoration for posterior teeth: a clinical report. *Quintessence Int.* 1992; 23: 9-13.
17. Roulet, J.F.: The problems associated with substituting composite resins for amalgam: a status report on posterior composites. *J. Dent.* 1988; 16: 101-113.
18. Ryge, G.: The California Dental Association quality evaluation system: a standard for self-assessment, in Anusavice KJ (ed): *Quality Evaluation of Dental Restorations: Criteria for Placement and Replacement.* Chicago, *Quintessence Publ. Co.*, 1989; 273-290.
19. Staninec, M.: Retention of amalgam restorations: Undercuts versus bonding. *Quintessence Int.* 1989; 20: 347-351.
20. Staninec, M., Holt, M.: Bonding of amalgam to tooth structure: tensile adhesion and microleakage test. *J. Prosthet. Dent.* 1988; 59: 397-402.
21. Zaikind, M., Rehany, A., Revah, A., Stern, N.: A composite resin bonded to dental materials. *J. Prosthet. Dent.* 1981; 46: 300-303.

*Yazışma adresi*

*Dr. Şükran Bolay*

*H.Ü. Diş Hekimliği Fakültesi*

*Konservatif Diş Tedavisi Bilim Dalı*

*Sıhhiye - Ankara*