

PRİMER DİŞETİ TÜBERKÜLOZU

Aslan Gökbuget*, Serdar Çintan*, Canan Alatlı**, Özen Tuncer***,

Yayın kuruluna teslim tarihi: 2. 2. 1993

ÖZET

33 yaşında bir erkek hastada dişetinde yer alan primer tüberküloz olgusu bildirilmiştir. Sistemik incelemeler sonucunda hastanın başka bir bölgesinde lezyon saptanmamış ve olgu primer olarak kabul edilmiştir. Olgumuzun klinik ve histopatolojik özellikleri kaynak bilgilerle karşılaştırılarak tartışılmıştır.

Anahtar sözcük: Primer dişeti tüberkülozu.

GİRİŞ

Tüberküloz, aside dirençli bir bakteri olan mycobacterium tuberculosis'e, organizmanın verdiği yanıt olarak ortaya çıkan granulomlu bir iltihap türüdür. Etkenin virulans derecesine göre gelişen bu yanıt dokularda epitelooid histiyositlerin odaklaşması ile kendisini gösterir (1,3,4). Adını tüberkül biçimindeki bu odaklardan alan tüberküloz, başta akciğer olmak üzere hemen her organda primer olarak görülebilir (1,2,3,5,6). Yaş ve cinsiyet ayrımı yoktur (1,3). Ağız içi tüberküloza hastalığın değişik evrelerinde rastlanabilmektedir.

Dişeti lezyonları genelde seyrek olarak ortaya çıkmaktadır. Ancak ağız mukozası göz önüne alındığında, primer olarak en sık dişeti ve farenksin tutulduğu görülür (1,3,6,7). Oldukça sık rastlanan dil tüberkülozu hemen her zaman sekonder olarak ortaya çıkmaktadır. Primer lezyon akciğerde ise öksürük sonucu gelen etken dilden başka sert damak, dudak komisuraları ya da dişetinde yerleşebilmektedir (4,7). Hastalığın miliar olarak dağıldığı durumlarda, birçok başka organla birlikte, ağız içi lezyonları da yine sekonder olarak saptanabilmektedir (1,3).

Primer ağız lezyonu genellikle üzeri ülserli, krater biçiminde, ağrısız bir oluşumdur. Kenarları kolayca kanar, çevresi ödemlidir (1,2,6,7). Ağız mukozası lezyonlarının bütün türleri tüberküloz etkeninin duyarlı olduğu antibiyotiklerin sistemik kullanımı ile tedavi edilebilmektedir (2,7).

OLGU

Hastamız 33 yaşında erkek işçi 19.7.1985 tarihinde üç aydır dişetlerinde kanama, kızarıklık ve kabarı-

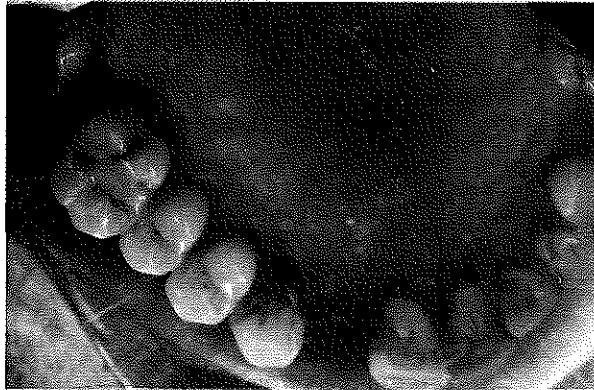PRIMARY TUBERCULOSIS OF GINGIVA

ABSTRACT

A case of gingival tuberculosis discovered in a 33 years old male is reported. As a result of systemic investigation no other lesion was found in other organs of the patient and case was accepted as primary. The clinical and histopathological features of the case were discussed and compared those of the literature.

Key word: Primary tuberculosis of gingiva

ma yakımlarıyla İ.Ü. Diş Hekimliği Fakültesi Periodontoloji Anabilim Dalı Kliniği'ne başvurdu. Hastanın ağız içi muayenesinde ağız hijyeninin kötü olduğu, periodontal yıkımla birlikte bazı dişlerin eksik olduğu ve üst çene vestibül ve palatinal bölgenin hemen tamamını kaplayan kırmızı renkte, yer yer ülserli hiperplazik karakterde, kronik olduğu izlenimi veren lezyon görüldü (Resim 1, 2). Alt çenede kronik marginal gingivitis dışında bir patoloji saptanmadı. Bölgesel lenf düğümleri palpasyonda sert ve hafif ağrılıydı. Anamnezinde üç aydır lezyonların var olduğunu bildiren hasta, herhangi bir sistemik hastalığı olmadığını belirtti. Fizik muayenede hasta sağlıklı görünümdeydi. Yapılan tetkiklerde kan tablosu lökositoz dışında normal sınırlar içerisinde bulundu. Daha sonra hastanın üst çene vestibül ve palatinal bölge-lerinden iki ayrı biyopsi alındı ve incelenmek üzere İ.Ü. Diş Hekimliği Fakültesi Patoloji birimine gönderildi.

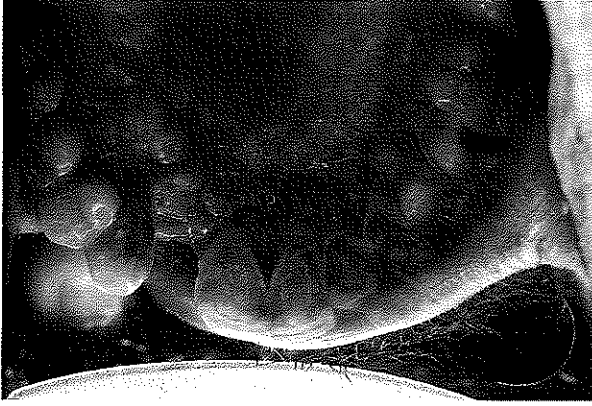


Resim : 1

* Arş. Gör., Dr. İ.Ü. Diş Hek. Fak. Periodontoloji Anabilim Dalı

** Doç. Dr. İ.Ü. Tıp Fak., Onkoloji Enst., Tümör Patolojisi Birimi.

*** Prof. Dr. İ.Ü. Diş Hek. Fak., Periodontoloji Anabilim dalı



Resim : 2

Alman bir başka parçada Lowenstein-Jensen besi yerinde incelenmek üzere İ.Ü. İstanbul Tıp Fakültesi Mikrobiyoloji Anabilim Dalı'na gönderildi. Her iki inceleme sonucunda da klinik tanımımız desteklenmekteydi.

Patoloji biriminde incelenen parçaların makroskopik özellikleri şöyleydi: Sol üst çene 4 ve 5 numaralı dişlerin vestibülünden alınan biyopsi materyali 1 cm x 0.2 cm çapında üzeri mukozaya ile örtülü, pembe-beyaz renkli iki doku parçasından oluşmaktaydı. Sol üst 1 ve 3 numaralı dişlerin palatinalinden alınan biyopsi ise 0.6 x 0.3 cm çaplarında mukozayla örtülü nodüllü görünümde, katıca kıvamlı, pembe-beyaz renkli iki doku parçası biçimindeydi.

Mikroskopik olarak her iki bölgeden alınan materyal benzer görünümdeydi. Yüzeyi örten çok katlı yassı epitelde akantoz, papillomatoz, pseudoepitel-yomatoz hiperplazi biçiminde gelişmeler görülmekteydi (Resim 3). Bağ dokusunda epiteloid hücrelerden oluşan yuvarlak odaklar ve Langerhans dev hücreleri izleniyordu. Bunların çevresinde lenfositten

Resim 3: Palatinal yüzeyden alınan biyopsi örneği (H.E.x40)



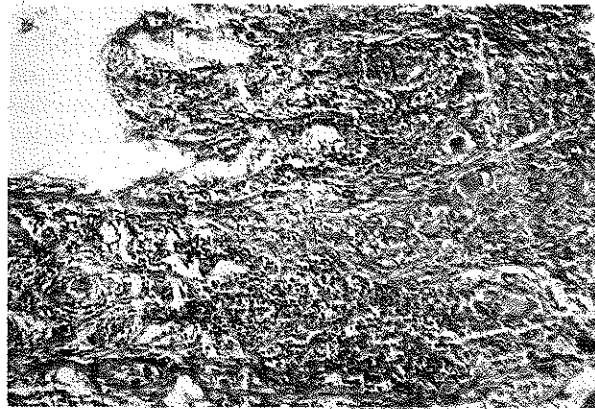
zengin, iltihapsal infiltrasyon saptanmaktaydı (Resim 4). İki biyopsiye de tüberküloz tanısı konuldu. Hastanın İ.Ü. İstanbul Tıp Fakültesi İç Hastalıkları Anabilim Dalı'nda yapılan sistemik incelenmesi sonucunda başka organlarda tüberküloza ait bulgular saptanmamıştır. Sistemik tedavisine iç hastalıkları kliniğinde başlanmış, ağız bakımı ve diğer oral problemleri tarafımızdan kontrol altına alınmıştır.

TARTIŞMA

Olgumuz İ.Ü. Diş Hekimliği Fakültesi Patoloji biriminin 15 yıllık materyali içerisinde rastlanan üç tüberküloz olgusundan biridir. Ağız içinde yerleşim gösteren tüberküloz lezyonlarının genellikle akciğerdeki primer odaktan öksürük yoluyla yayılan sekonder lezyonlar olduğu bildirilmektedir (4,7). Buna karşılık ağız mukozası ve dişetinde primer tüberküloz odakları da görülmektedir (1,6,7). Bizim hastamızdaki lezyonun yapışık dişetinde yer alması ve yaygın olması ağızda görülen primer dişeti tüberkülozu olgularına benzerlik göstermektedir (7). Hastamızın yapılan sistemik muayene ve incelemelerinde bölgesel lenfadenopati dışında patolojik bir bulgu saptanmamıştır. Akciğer ve başka organlarda primer odak bulunamamış ve olgumuz primer dişeti tüberkülozu olarak kabul edilmiştir. Ağız lezyonları primer olarak ortaya çıktığında birçok hastada bölgesel lenfadenopati görülebilmektedir (5). Hastamızın lenf düğümlerinin palpasyonda sert ve ağrılı olması bu bilgilere uygunluk göstermektedir.

Olgumuzun mikroskopisinde epiteloid hücrelerin yaptıkları yuvarlak odaklar, Langerhans dev hücreleri ve lenfositten zengin iltihapsal infiltrasyon görülmüştür. Kazeifikasyon nekrozunun saptanmaması lezyonun yeni olmasına ve hastanın direncinin henüz

Resim 4: Vestibülden alınan biyopsi örneği (H.E.x40)



çok düşük olmamasına bağlanabilir. Bu bulgularla hastada mikroskopik olarak granülomlu bir iltihap düşünülebilir. Öteki granülomlu hastalıklarla ayırıcı tanıya girdiğimizde ise, ülkemizde çok sık görülmesi nedeniyle ön planda tüberküloz akla gelmelidir. Gerçekten de hastamızın mikrobiyolojik ve serolojik incelemesinde, hastalığın tüberküloz olduğu ortaya çıkmıştır. Kaynaklardan lokalize lezyonların cerrahi olarak çıkarılmasının ilaç tedavisi ile birlikte başarılı ol-

duğu bildirilmiştir (7). Olgumuzdaki lezyonların çok yaygın olması cerrahi olarak çıkarılmasını olanaksız kılmıştır. Ancak hastamız sistemik antitüberküloz tedaviye çok iyi yanıt vermiştir.

Sonuç olarak ağız içerisinde çok seyrek de olsa primer ya da sekonder olarak tüberküloz olgularına rastlanabildiği ve diş hekimlerinin bu konuda bilgi sahibi olarak bu hastaların erken tanısı ve tedavisinde etkili olmaları gerektiği kanısındayız.

KAYNAKLAR

1. Hornstein, O.P., Gorlin, R.J.: Infectious Oral Disease, "Thoma's Oral Patology, Ed: R.J. Gorlin, H.M. Goldman, 6. baskı, 2. cilt, C.V. Mosby, 1970; Saint Louis.
2. Michaud, M., Blanchette, G., Tomich, C.E.: Chronic ulceration of the hard palate: First clinical sign of undiagnosed pulmonary tuberculosis. *Oral Surg.* 1984; 57: 63-67.
3. Robbins, S.L.: Pathologic Basis of Disease, W.B. Saunders Comp., 1974; Philadelphia, London, Toronto.
4. Shafer, W.G., Hine, M.K., Levy, B.M.: A Textbook of Oral Pathology, 3. Baskı, W.B. Saunders Comp., 1974; Philadelphia, London, Toronto.
5. Smith, W.H.R., Davies, D., Mason, K.D., Onions, J.P.: Intraoral and pulmonary tuberculosis following dental treatment, *Lancet*, 1982; 10: 841-844.
6. Tyldesley, W.R.: A Colour Atlas of Oral Medicine, Wolfe Medical Publications Ltd., 1978; London.
7. Zegarellı, E.V., Kutscher, A.H., Hyman, G.A.: Diagnosis of Diseases of the Mouth and Jaws, Lea, Febiger, 1978; Philadelphia.

Yazışma adresi

*Dr. Aslan Y. Gökbüget
İ.Ü. Diş Hekimliği Fakültesi
Periodontoloji Anabilim Dalı
34390 Çapa - İstanbul*