

AĞIZIN PREMALİGN VE MALİGN LEZYONLARINDA NORMAL AĞIZ MUKOZASI İLE KARŞILAŞTIRMALI OLARAK AgNOR SAYI VE DAĞILIMININ ARAŞTIRILMASI

Özen Doğan*, Meral Ünür**, Sel Yıldırım***, Vakur Olgaç****, Gülsüm Ak*****

Yayın kuruluşuna teslim tarihi: 31.3.1993

ÖZET

Ağzın liken planus (n=10), lökoplaki (n=9), epidermoid karsinoma (n=7) olgularından alınan doku örnekleri % 10'luk formaldehitte tesbit edildikten sonra parafin blokları hazırlanıp AgNOR boyaması yapıldı. AgNOR değerleri liken planusta $\bar{x} = 4,6 \pm 1$, lökoplakide $\bar{x} = 5,3 \pm 1,2$ ve epidermoid karsinomada $\bar{x} = 6,5 \pm 1,1$ 'dir. Değerlerin gruplar arasında yapılan istatistiksel karşılaştırmasında liken planus ile lökoplakiler arasında anlamlı bir fark saptanamamıştır ($p > 0.05$).

Liken planus ile epidermoid karsinomalar arasındaki fark istatistiksel anlamlılık taşıırken ($p < 0.01$), lökoplakiler ile epidermoid karsinomalar arasındaki fark anlamsız bulunmuştur ($p > 0.05$). Bu premalign ve malign lezyonların AgNOR değerleri, normal ağız mukozasından elde edilen doku örneklerinde (n=4) saptanan AgNOR değerleri ($\bar{x} = 1.75 \pm 0.5$) ile karşılaştırıldığında istatistiksel anlamlılık saptanmıştır (Liken planus-normal doku $p < 0.01$). Preparatların histopatolojik incelemesinde premalign lezyonlarda artan nukleolar organizasyona, malign lezyonlarda çok sayıda nukleolus dışı AgNOR benekçiklerine rastlandı. Sonuçlar premalign lezyonların prognozunun saptanmasında AgNOR sayısı kadar dağılımının da önemli olduğunu AgNOR boyamasının yardımcı yöntem olarak kullanılabilirliğini göstermiştir.

Anahtar sözcükler: AgNOR, malign transformasyon, liken planus, lökoplaki, epidermoid karsinom.

ABSTRACT

INVESTIGATION OF AgNOR COUNTS AND DISTRIBUTION PATTERN IN ORAL PREMALIGN AND MALIGN LESIONS IN COMPARISON WITH THE NORMAL ORAL MUCOSA

Investigation of AgNOR counts and distribution pattern in oral premalign and malign lesions in comparison with the normal oral mucosa.

The tissue samples obtained from oral lichen planus (n=10), leukoplakia and epidermoid carcinoma (n=7) were fixated in 10% formaldehid and paraffin blocks of the specimens were prepared. The AgNOR values were found to be $\bar{x} = 4,6 \pm 1$ in lichen planus, $\bar{x} = 5,3 \pm 1,2$ in leukoplakia and $\bar{x} = 6,5 \pm 1,1$ in epidermoid carcinoma. When the values were statistically compared among the groups no significant difference was found between lichen planus and leukoplakia ($p > 0,05$). While the difference between lichen planus and epidermoid carcinoma was statistically significant ($p < 0.01$), the difference between leukoplakia and epidermoid carcinoma was not significant ($p > 0.05$).

Statistically significant differences were found, when the AgNOR counts in premalign and malign lesions were compared with the counts in the tissue sections prepared from normal oral mucosa (lichen planus-normal tissue $p < 0.01$; leukoplakia-normal tissue $p < 0.01$; epid.Ca. normal tissue $p < 0.01$).

The histopathological investigation of the specimens showed increased nucleolar organization in premalign lesions and multiple AgNOR dots outside the nucleolus in malignant lesions. Results of our study emphasized that besides the AgNOR counts, its distribution pattern is equally important in the predilection of the prognosis of premalign lesions and therefore AgNOR test can be a useful supplementary method for the histoprostic evaluation of such lesions.

Key words: AgNOR, malign transformation, lichen planus, leukoplakia, epidermoid carcinoma.

* Doç. Dr. İ. Ü. Diş Hek. Fak. Ağız, Diş ve Çene Hastalıkları Anabilim Dalı

** Doç. Dr.: İ. Ü. Diş Hek. Fak. Ağız, Diş ve Çene Hastalıkları Bilim Dalı

*** Dok. Öğr. Dt.: İ. Ü. Diş Hek. Fak. Ağız, Diş ve Çene Hastalıkları ve Cerrahisi Anabilim Dalı

**** Araş. Gör. Dt.: İ. Ü. Onkoloji Enstitüsü Patoloji Birimi

***** Araş. Gör. Dt.: İ. Ü. Diş Hek. Fak. Ağız, Diş ve Çene Hastalıkları Bilim Dalı

GİRİŞ

Karsinomaların sitolojik tanısında nükleer değişiklikler önemli tanı kriterlerini oluşturmaktadır. Nükleusun ileri derecede büyümesi, sınırlarının düzensizliği, düzensiz kromatin dağılımı, hiperkromazi, multinükleasyon, nükleolusun büyümesi veya bölünmesi gibi özellikler hücrenin biyolojik potansiyelini yansıtır (13,19).

Son yıllarda tümör patolojisinde hücre kinetiğini inceleyen yöntemler kullanılmaya başlanmıştır (4-11, 14-16, 18). Bu yöntemlerden basit ve ekonomik olan, rutin parafin kesitlere de uygulanabilen AgNOR yöntemi giderek önem kazanmaktadır.

Akrosentrik kromozomların kısa kollarında lokalize olan nükleolar organize alanlar (NOR), ribozomal RNA (rRNA) kodlamasını yapacak genleri içeren ribozomal DNA (rDNA) segmentleridir. NOR'lardaki asidik, nonhiston, yapısındaki fosfoproteinler gümüş (Ag) ile boyanarak ışık ve elektron mikroskopunda incelenebilen AgNOR'u oluştururlar. AgNOR yöntemi, AgNOR proteinlerinin siyah benekçikler halinde boyanarak incelenebilmesini sağlar. AgNOR benekçiklerinin sayı ve dağılımı, DNA segmentlerinin yapısal ve işlevsel özelliklerini yansıttığından, metabolik ve proliferatif aktivite farklılıkları gösteren normal, benign ve malign dokulara farklılık gösterir (4-8,10,11,14,16,18).

Bu çalışmada liken planus, lökoplaki, epidermoid karsinom ve normal ağız mukozası örneklerinde AgNOR boyama yöntemi kullanılarak, bu dokuların histopatolojileri ile içerdikleri AgNOR sayı ve dağılımı arasında bir ilişkinin varlığı araştırıldı.

GEREÇ VE YÖNTEM

Çalışmamız 10 liken planus, 9 lökoplaki, 7 epidermoid karsinom ve 4 normal ağız mukozası doku örnekleri üzerinde gerçekleştirildi.

% 10'luk formaldehid ile tesbit edilen doku örnekleri, rutin histopatolojik takip işlemlerinden geçirilip, parafin blokları hazırlandı. Yaklaşık 5 µm kalınlığında alman kesitlerin muımları eritildi, rehidrate edildi. Bir kısım % 1'lik formik asitte çözünmüş 2 gr. jelatin (Firma Merck) ve 2 kısım % 50'lik AgNO₃ solüsyonu (Firma Merck) ile 18°C'da (oda ısısı) karanlıkta 60 dakika süreyle inkubasyon yapıldı. Disiile su ile 2 defa yıkandıktan sonra dehidrate edildi. Oluşan artefaktları silmek için % 3,5'lük sodyumtiosulfatta 5 dakika tutuldu.

AgNOR sayımı oil immersiyon objektifi ile X2000 büyütmede Crocker'm önerdiği yöntemle göre

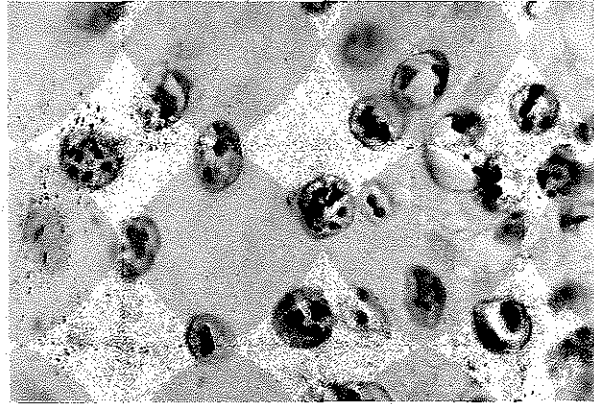
yapıldı. Bu yöntemde, nükleolus içinde ve dışında yer alan ve seçilebilen AgNOR benekçiklerinin tümünün sayımı yapılır, üst üste düşen benekler 1 kabul edilir (5).

Araştırmamızda yer alan lezyonlar epitel kaynaklı olduğundan sayım işlemi için epitel hücreleri basal ve spinal tabakalar olarak iki gruba ayrıldı, her gruptan 100 hücre sayıldı ve ortalamaları alındı.

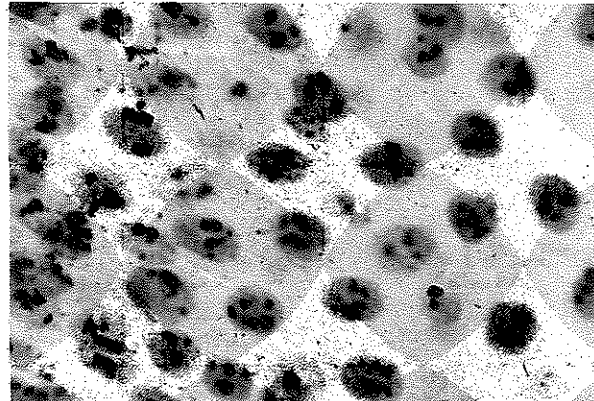
BULGULAR

AgNOR boyamasında liken planus, lökoplaki olgularında nükleolar organizasyon görüldü. Nükleus dışı AgNOR benekçiklerine az sayıda rastlandı (Resim 1,2). Epidermoid karsinomda ise çok sayıda nuk-

Resim 1. Liken Planus. Yer yer nükleolar organizasyon gösteren çok sayıda AgNOR benekçikleri (Biopsi Prot. no.: 2311/92 AgNOR yöntemi x 1000).



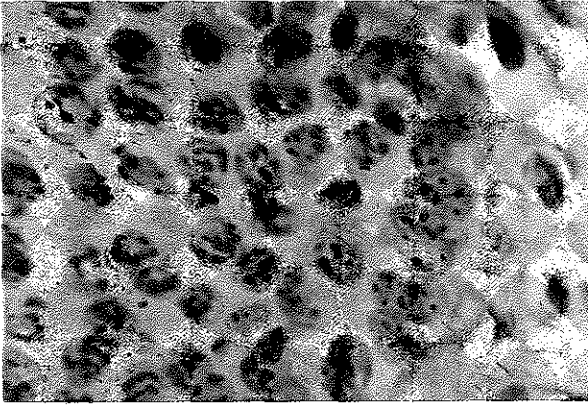
Resim 2. Lökoplaki. Likene benzer biçimde yer yer nükleolar organizasyon gösteren, bazı hücrelerde tek tek dağılan AgNOR benekçikleri (Biopsi Prot. no.: 2033/92 AgNOR yöntemi x 1000).



leolus dışı AgNOR benekçikleri, yer yer prenükleolar ve nükleolar organizasyon saptandı (Resim 3). Normal ağız mukozasında nükleer organizasyon çok sayıda hücrede vardı, nükleolus dışı AgNOR benekçikleri yoktu (Resim 4).

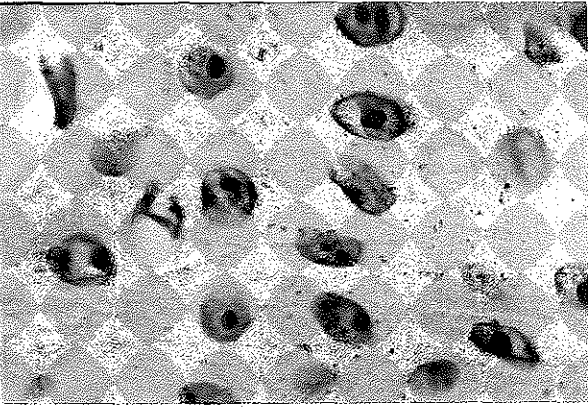
Resim 3.

Epidermoid Karsinom. Tek tük nükleolar ve prenükleolar organizasyon ve bozuk yapıda kümelenmeler gösteren, bazı hücrelerde ise tek tek dağılan AgNOR benekçikleri (Biopsi Prot. no.: 2074/92 AgNOR yöntemi x 1000).



Resim 4.

Normal Doku. Tek nükleolus içeren epitel hücrelerinde az sayıda AgNOR benekçikleri (AgNOR yöntemi x 1000).



Olgularımızın AgNOR değerleri Grafik 1'de, ortalama değerleri Grafik 2'de gösterilmiştir.

Liken planus, lökoplaki, epidermoid karsinom ve normal ağız mukozası örneklerinde saptamış olduğumuz AgNOR değerlerinin istatistiksel incelemesi Mann-Whitney-U testi kullanılarak yapıldı. Liken planus, lökoplaki ve epidermoid karsinom olguların-

dan elde edilen AgNOR değerleri hem kendi aralarında, hem de normal ağız dokusu değerleri ile karşılaştırıldı.

Liken planus ile lökoplaki grubundan elde edilen değerlerin istatistiksel incelemesinde fark anlamsız bulundu ($p>0.05$). Liken planus ile epidermoid karsinom grubu değerleri ise istatistiksel anlamlılık gösteriyordu ($p<0.01$). Lökoplaki ile epidermoid karsinom grupları arasındaki farklarda istatistiksel anlamlılık saptanamadı ($p>0.05$). Bu üç olgu grubunun AgNOR değerlerini normal ağız mukozasından elde ettiğimiz değerler ile karşılaştırdığımızda istatistiksel olarak anlamlı fark bulundu (Liken planus $p<0.01$, Lökoplaki $p<0.01$, epidermoid karsinom $p<0.01$).

TARTIŞMA

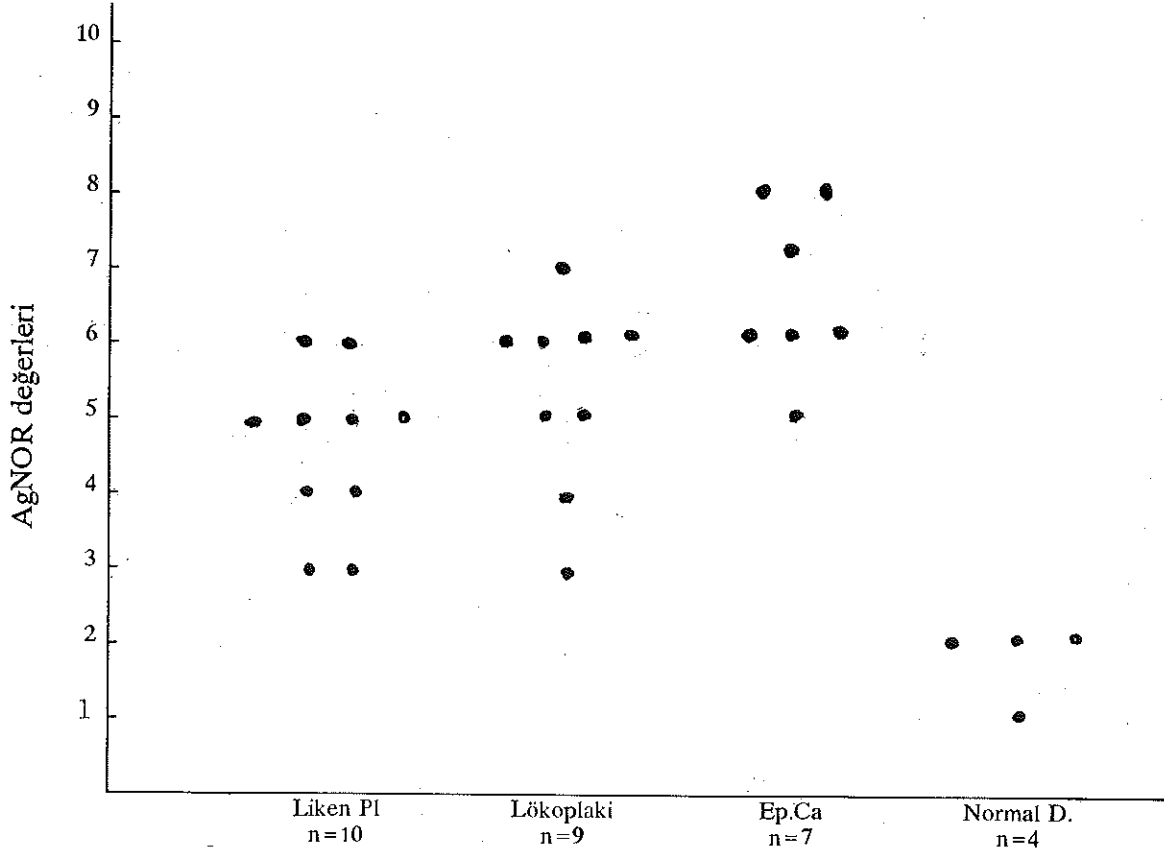
Dünya Sağlık Örgütü (WHO) oral prekanseröz lezyonları "Oral mukozanın yüksek kanser riski taşıyan yaygın patolojik durumları" olarak tanımlar (14). Ancak prekanseröz terimi bunların bir gün mutlaka malign karakter kazanacağını belirtmez (3). Lökoplaki ve liken planus prekanseröz lezyonlar olup, ağız kanserlerinde bazen birincil lezyon olarak, bazen de kanserler ile birlikte klinikte izlenebilirler (20). Bu prekanseröz lezyonların malign değişimini konu alan çalışmalarda değişik sonuçlar bildirilmiştir (1,2,9,10,12, 15,17,20).

WHO'nun lökoplakiler ile ilgili bülteninde, eskiden % 30 olarak bildirilen malign transformasyon sıklığının son yıllarda azaldığı ve değişik yazarların verilerine göre oranın % 3-6 arasında değiştiği, bu belirgin farkın, sifilitik lökoplakilere eskisi kadar sık rastlanmamasından kaynaklandığı bildirilmiştir. Yine aynı bildiride liken planusun eroziv veya atrofik tipinden kanser gelişimine rastlandığı bildirilmiş, fakat sıklığı hakkında bir oran verilmemiştir (20).

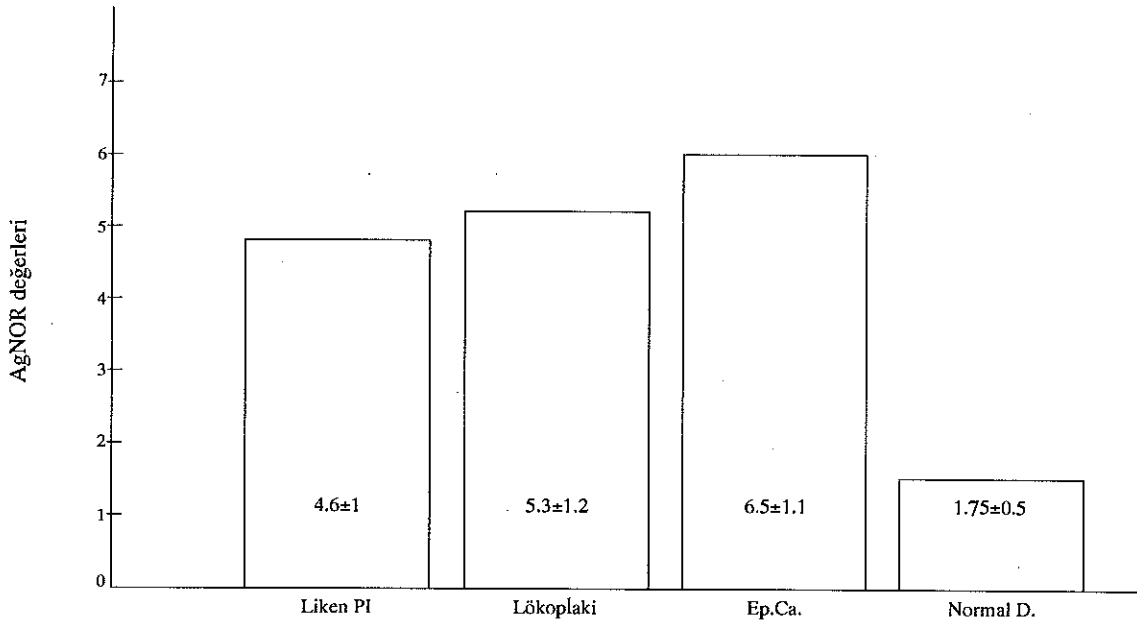
Städtler ve arkadaşları, liken planusun histolojisinde displazi görülebildiğini, sıklığın literatür verilerine göre % 1-3 arasında değiştiğini, izledikleri 47 liken planus vakasının 3'ünde karsinoma ile karşılaştıklarını açıklamışlardır (17).

AgNOR proteinlerinin sayı ve dağılımı dokunun histopatolojisine göre farklılık gösterir. Proliferatif aktivitesi yüksek oluşumlarda G_0 fazındaki hücre sayısı azalır. Hücrelerin önemli bir bölümü G_1 fazındadır. Normale göre M fazındaki hücre sayısı artmıştır. AgNOR benekçikleri ya çok sayıda, dağıntık benekçikler halindedir ya da yer yer nükleolar organizasyon

Grafik 1 : Liken planus, lökoplaki, epidermoid Ca ve normal dokuda saptanan AgNOR sayılarının dağılımı



Grafik 2 : Liken planus, lökoplaki, epidermoid Ca ve normal dokuda saptanan AgNOR değerlerinin karşılaştırılması



gösterir. Hücrenin metabolik aktivitesi arttıkça RNA sentezi de fazlaştığından AgNOR benekçiklerinin hemen tümü nukleolus içinde yer alır, nukleolar organizasyon belirginleşir (7).

Bizim çalışmamızda AgNOR benekçiklerinin dağılımı, premalign lezyonlar grubunda, malign lezyonlar grubuna göre daha fazla nukleolar organizasyon varlığını gösteriyordu. Malign lezyonlar grubunda nukleolus dışı çok sayıda AgNOR benekçikleri saptandı. Bu bulgular malign lezyonlar grubunda daha çok sayıda hücrenin S+G₂+M fazında olduğunu belirtir.

İstatistiksel incelemelerde liken planus ve lökoplaki olgularının AgNOR değerleri farkının anlamsız

olması, literatürde bu lezyonların malign transformasyon sıklık değerlerinin benzerliği ile uyum sağlamaktadır. Lökoplaki ve epidermoid karsinom olgularından elde edilen AgNOR değerlerinin karşılaştırılmasında istatistiksel anlamlılık saptanamayışı ile ilgili olarak vaka sayılarının azlığı etken olarak düşünüldü.

Çalışmamızdan elde ettiğimiz sonuçlara dayanarak AgNOR sayıları kadar dağılımlarının da önemli veriler olduğu, normal, benign ve malign oluşum ayırımalarında yardımcı yöntem olarak kullanılabilceği görüşündeyiz.

KAYNAKLAR

1. Banoczy, J., Csiba, A.: Occurrence of epithelial dysplasia in oral leukoplakia. *Oral Surg* 1976; 42: 766-74.
2. Banoczy, J.: Follow-up studies in oral leukoplakia. *J Max Fac Surg* 1977; 5: 69-75.
3. Cawson, R.A.: Essentials of Dental Surgery and Pathology. 5th ed. Singapore, ELBS, 1991: 359-68.
4. Chomette, G.P., Auroil, M.M., Labrousse, F., Vaillant, S.M.: Mucoepidermoid tumors of salivary glands: histoprognotic value of NORs stained with AgNOR technique. *J Oral Pathol Med*. 1991; 20: 130-32.
5. Crocker, J., Boldy, D.A.R., Egan, M.J.: How should we count AgNORs. Proposals for a standardized approach. *J Pathology* 1989; 158: 185-8.
6. DeRosa, G., Staibano, S., Barra, E., Zeppa, P., Salvatore, G., Vetrani, A., Palombini, L.: Nucleolar organizer regions in aggressive and nonaggressive basal cell carcinoma of the skin. *Cancer* 1992; 69: 123-6.
7. Doğan, Ö.: AgNOR sayı ve dağılım farklılıklarının nedenleri. *Türk Patoloji Derg* 1992; 8: 2-7.
8. Giri, D.D., Nottingham, J.F., Lawry, J., Dundas, S.A.C., Underwood, J.C.E.: Silver-binding nucleolar organizer regions (AgNOR) in benign and malignant breast lesions: correlations with ploidy and growth phase by DNA flow cytometry. *J Oral Pathol* 1989; 157: 307-13.
9. Kahn, M.A., Dockter, M.E., Hermann-Petrin, S.M.: Flow cytometer analysis of oral premalignant lesions: a pilot study and review. *J Oral Pathol Med*. 1992; 21: 1-6.
10. Kahn, M.A., Mincer, H., Dockter, M., Hermann, J.: The relationship of flowcytometric analysis and nucleolar organizer region enumeration in archival oral premalignant lesions. *Oral Surg Oral Med Oral Pathol* 1992; 74: 606.
11. Leek, R.D., Aljson, M.R., Sarraf, C.: Variations in the occurrence of silver staining nucleolar organizer regions (AgNORs) in nonproliferating and proliferating tissues. *J Oral Pathol* 1991; 165: 43-51.
12. Mocan, A.: Ağız mukozasının prekanseröz lezyonları. *AÜ Diş Hekimliği Fak Derg* 1979; 6: 83-104.
13. Naib, Z.M.: Exfoliative cytopathology. 3th ed. Boston, Toronto, Little Brown and Comp. 1985, 150-4.
14. Rajendran, R., Nair, S.M.: Silver-binding nucleolar organizer region proteins as a possible prognostic indicator in oral submucous fibrosis. *Oral Surg. Oral Med Oral Pathol* 1992; 74: 481-6.
15. Saito, T., Notani, K., Miura, H., Fukuda, H., Mizuno, S., Shindoh, M., Amemiya, A.: DNA analysis of oral leukoplakia by flow cytometry. *Int. J. Oral Maxillofac. Surg.* 1991; 20: 259-63.
16. Sano, K., Takahashi, H., Fujita, S., Inokuchi, T., PeMB, Okabe, H., Tsuda, N.: Prognostic implication of silver-binding nucleolar organizer regions (AgNORs) in oral squamous cell carcinoma. *J Oral Pathol Med* 1991; 20: 53-6.
17. Städtler, R., Bethke, G.: Das Krankheitsbild des Lichen ruber der Mundschleimhaut. *Dtsch Z Mund. Kiefer Gesichts Chir.* 1991; 15: 200-6.

18. Trere, D., Farabegoli, F., Concellieri, A., Ceccarelli, C., Eusebi, V., Derenzini, M.: AgNOR area in interphase nuclei of human tumours correlates with the proliferative activity evaluated by bromodeoxyuridine labelling and Ki-67 immunostaining. *J Pathol* 1991; **165**: 53-9.

19. Wachtel, E.G.: (Çeviren Doç. Dr. Turgay Atasü). Pratik Jinekolojide eksfoliyatif sitoloji. İ.Ü. Cerrahpaşa Tıp Fak. Yayınları, Rektörlük No: 1931, Dekanlık No: 26, sayfa: 176-8.

20. WHO: Definition of leukoplakia and related lesions: An aid to studies on oral precancer. *Oral Surg* 1978; **46**: 518-39.

Yazışma adresi

Doç. Dr. Özen Doğan

İ. Ü. Diş Hekimliği Fakültesi

Ağız, Diş ve Çene Hast. ve Cerr.

Anabilim Dalı

34390 Çapa / İstanbul