

MANDİBULADA LOKALİZE OLMUŞ BİR AMELOBLASTOMA OLGUSU

Hakkı Tanyeri* Ülker Güç** Sinan Nurkesim*** Serhat Yalçın****

Yayın kuruluna teslim tarihi: 18.1.1993

ÖZET

Mandibulada sık rastlanan bu epitelyal tümörün residiv oranı oldukça yüksektir. Bu nedenle yapılan cerrahi rezeksiyonların geniş tutulması gerekir. Biz bu yazımızda mandibulayı tutan büyük bir ameloblastoma olgusunu ve yapılan parsiyel mandibula rezeksiyonunu sunduk.

Anahtar sözcükler: Mandibula, ameloblastoma, parsiyel mandibula rezeksiyonu.

GİRİŞ

Ameloblastoma mine organı epitelinde ya da Malessez epitel artıklarından kaynağını alan ve vücuttaki diğer neoplazmlardan daha fazla olarak bulunan bir odontojenik, epitelyal tümördür (2, 3, 4, 5, 20, 21, 22).

Benny ve arkadaşları 57 çene tümörü ve kistleri arasında en yüksek oranda ameloblastomaya rastlamışlardır (5). Nedeni kesin olarak bilinmemekle birlikte dişlerdeki gelişim bozuklukları, sürme gecikmeleri gibi iç faktörlerin yanında infeksiyon, kronik irritasyon gibi dış faktörlerin de tümörün gelişmesinde rol oynadıkları düşünülmektedir (16). Bu tümörler ne kadar büyürlerse büyüsünler yumuşak dokuya infiltrasyon olmazlar ki bu teşhiste çok önemli bir noktadır (25). Bhaskar, ameloblastomanın mandibulayı, maksilladan daha çok etkilediğini bildirmiştir (5).

Feun ise, ameloblastoma vakalarının %80-90'ının mandibulada meydana geldiğini ve yavaş büyüdüğünü rapor etmiştir (9).

Gorlin ve arkadaşları histolojik bakımdan ameloblastomaları foliküler, plexiform, akantomatöz,

A CASE OF AMELOBLASTOMA LOCALIZED IN THE MANDIBLE

ABSTRACT

This epithelial tumor frequently encountered in the mandible has considerably high rate of residue.

Therefore surgical resection should be carried out over a larger area. In this report we presented a case of a partial mandibular resection carried on a large ameloblastoma that involved the mandible.

Key words: Mandible, ameloblastoma, partial mandible resection.

mukoepitelyal, vasküler ve granüler olmak üzere 6 sınıfa ayırmışlardır (11).

Periferik ve santral granüloma dev hücreli tümörler, kistler ve fibröz displazi gibi hastalıklarla ayırıcı tanı yapılmalıdır (12).

Ameloblastoma klinikte kemiğin deformitesi, komşu dişlerin yer değiştirmesi, sallanma ile kendini belli eder.

Kemik rezorbsiyonunun büyük olduğu tümörlerde çene kemiği incilir krepatasyon alınır, ve fraktür meydana gelebilir (6, 14, 19). Klinik olarak sinsice ve yıllarca süren bir zaman periodunda yavaş gelişir, derece derece fakat progresif bir yayılma eğilimi gösterir malign gelişmeye eğilimli olabilirler (2, 15, 17).

Bu tümörler 40-50 yaşları arasında sıkça meydana gelip çocuklarda ve yaşlılarda nadir olarak görülürler.

Ameloblastomalar alt çenede premolar, molar, semfiz ve ramus hizasında oluşarak kemiği hem lingual hem bukkal taraftan deformasyona uğrattırır.

* Dr. İ. Ü. Diş Hek. Fak. Ağız, Diş, Çene Hast. ve Cerr. Anabilim Dalı

** Prof.Dr. İ.Ü. Diş. Hek. Fak. Ağız, Diş, Çene Hast. ve Cerr. Anabilim Dalı

*** Doç.Dr. İ.Ü. Tıp Fak. Plastik ve Rekonstrüktif Cerr. Anabilim Dalı

**** Dr. İ.Ü. Diş. Hek. Fak. Ağız, Diş Çene Hast. Cerr. Anabilim Dalı

Maksilla'da ise ağız ve burun tarafına infiltrate olarak sinüsü işgal ederler (6, 7).

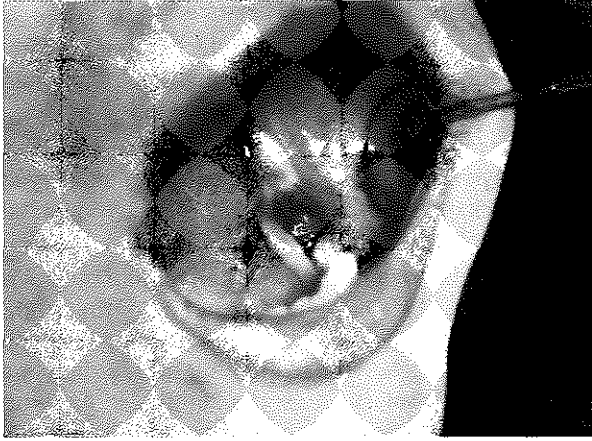
Lagundoyle ve arkadaşlarına göre, bazen ünülöküler görülen kist, seri radyografilerde trabeküler veya mütilöküler görülebilir (16).

OLGU

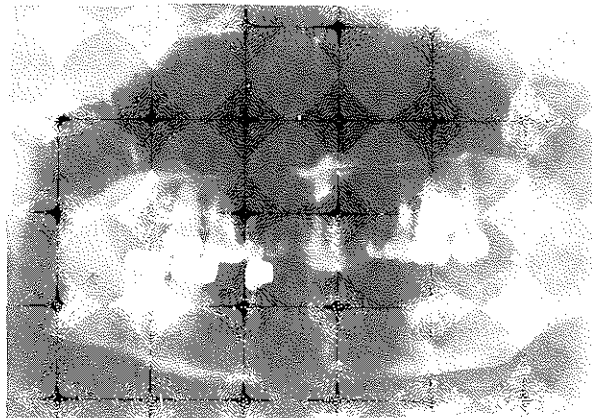
Kliniğimize Aralık 1991 tarihinde alt çenenin sol tarafında 4 ay önce ortaya çıkmış akıntı ve ağrı yakınması ile başvuran 30 yaşındaki kadın hastamızın yapılan klinik muayenesinde alt çenenin sol tarafında ağız içinde dişetlerinin üzerinde hiperplazik bir oluşum ve fistül saptandı (Resim 1).

Ağız dışı incelemede şişlik haricinde herhangi bir patolojik bulgu yoktu, hastamın, ayrıca sistemik bir hastalığı mevcut değildi. İlgili bölgedeki 4, 5, 6, 7, 8 No.lu dişler önceden çekilmişti.

Resim 1.



Resim 2.



Röntgen Bulguları:

Alt çenenin sol tarafında ramus mandibulanın büyük bir kısmında mütilöküler kistik bir alanda kemik korteksinin incelmış olduğu ve expansiyonun varlığı saptandı. Bu röntgen bulguları bize ameloblastoma izlenimi verdi (Resim 2).

Biopsi ve Mikroskopik Bulgular:

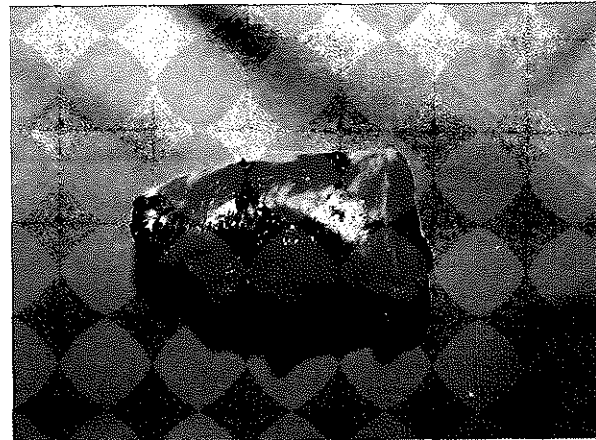Oluşumun en belirgin bölgesinde ağız içinde hem yumuşak dokudan hem de kemikten 22.01.1992 tarihinde 2 ayrı biopsi materyali alındı, ve patolojik inceleme için İ.Ü. Onkoloji Enstitüsüne gönderildi. Patolojik inceleme sonucu mikroskopik bulgularda, gevşek bir stroma içinde uzantıları birbiri ile birleşen yıldızlı hücrelerin oluşturduğu odakların çevresinde, silindirik ve tek sıralı epitelin dizildiği ve bu odakların bazılarının aşırı genişleyerek kistik bir görünüm aldığı ve lümeninin mukoid bir madde ile dolu olduğu saptandı.

Arada gevşek, ödemli, yeryer lenfosit plazma hücreleri, nötrofil ve eosinofil polimorf ile müsin fagositte edilmiş makrofajlar izlenmekteydi. Mikroskopik tanı foliküler tip ameloblastoma olarak belirtildi.

Operasyon:

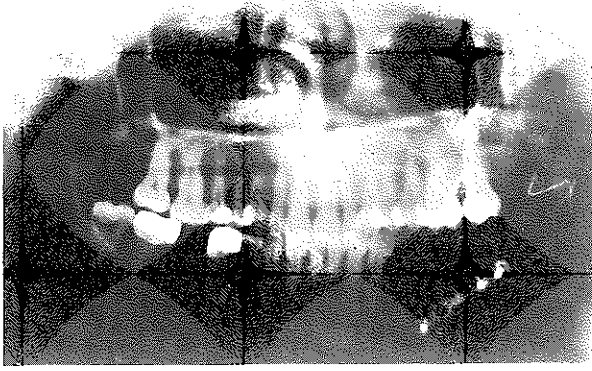
Hastamıza ameloblastoma vakası tanısı konduktan sonra İ.Ü.Tıp Fak. Plastik ve Rekonstrüktif Cerrahi AnaBilim Dalında 11.02.1992 tarihinde parsiyel mandibula rezeksiyonu yapılarak iliak kemik grefti ile uygulandı. Alt çenenin sol tarafında dişetlerine ensizyon ile girilerek mukoza disseke edildi, mandibula korpusuna ulaşıldı, önden ve arkadan sağlam mandibula sınırları tespit edilerek ameloblastomanın sınırları belirlendi (Resim 3).

Resim 3.



Hemostaz sağlandıktan sonra sağ iliak kemikten greft alındı, konturları düzeltildi. Şine teli ve mini plak ile tespit edildi (Resim 4).

Resim 4.



Postoperatif Bakım:

Operasyon sonrası çekilen grafilerde operasyon sahasında granülasyon dokusu olduğu görüldü. Ameliyattan 4 ay sonra yara yerleri tamamıyla epitelize oldu ve ameliyat sonrası herhangi bir komplikasyon görülmedi, operasyon yerinin sağlıklı bir şekilde iyileştiği izlendi.

TARTIŞMA

Hartenian'a göre çene kemiklerindeki tümörlerin %1'ini ameloblastomalar oluşturur (13, 9).

Bu tümörler yavaş ilerlemesine ve ağrısız olmalarına rağmen önemli malokluziyona neden olan büyüklüğe ulaşırlar (20).

Bizim hastamızda ameloblastoma mandibulanın geniş bir kısmını kapsamaktaydı.

Ameloblastoma gömük dişin folikül epitelini yetersiz küretajı sonucu gelişebilir (23).

Bu tümörler yavaş büyürler, bu nedenle tümörün meydana getireceği şişliğin farkedilmesi uzun zaman alır (1).

İnvaziv olarak büyüyüp bölgedeki kemiği tahrip eden bu tümörün büyük olduğu durumlarda kemikten krepitasyon alamadık.

Büyüme devam ettikçe civar doku ve organlarda meydana gelen baskılar nedeniyle ağrılar meydana gelebilir (24).

Hastamızın kliniğimize başvurma nedenlerinden biri de mandibular bölgede meydana gelen ağrılarıdır.

Bazı ender durumlarda alt çene sinirinin baskı altında kalması yüzünden alt dudakta parestezi meydana gelebilir (14).

Ağız içi incelemelerinde ilgili tarafın alveol kretini genişleten fusiform oluşum görülebilir, bazı alanlarda dişler dökülmüştür. Bu tür olgularda tümörün kemik korteksini aşarak ağız boşluğuna ulaşmış olduğu gözlenir, bunlarda ülserleşmeler saptanır (24).

Olgumuzda alveol kreti üzerinde ülserleşme sonucu fistül bulunmaktaydı.

Bazı kayıt edilmiş vakalarda tümörün bazen lejyonel lenf bezlerinde yayılma ve hatta akciğerlere metastaz yapma eğiliminde olduğu bildirilmiştir (17).

Tümör kemik içinde infiltratif bir karakterde olduğundan konservatif tedavilerde içeride kalan ufak hücre kısmının tekrar proliferasyona devam etmesi sebebiyle lokal nüksler görülür (6).

Scopp; cerrahi operasyondan sonra bu tümörlerin 1/3'nin tam olarak temizlenmemesinden dolayı tekrarlamaya eğilimli olduğunu bildirmişlerdir (20).

Gardner ve arkadaşları 21 vakadan 15'inde nüks görüldüğünü ve kistik ameloblastomanın daha fazla tekrar ettiği üzerine yorum yapmışlar, ancak diğer araştırmacılar bu gözleme karşı çıkmışlardır (10).

Bu tümörlerin tedavi metodları arasında extirpation, radikal rezeksiyon, selektif blok eksizyon ve elektrokoterizasyon'u sayabiliriz (14, 24).

Cerrahi müdahalelerin genişliği konusunda farklı görüşler vardır. Bazı araştırmacılar enükleasyonu önerirken, diğerleri parsiyel çene rezeksiyonunu tavsiye etmektedirler (26).

Bu bakımdan ideal tedavi küretaj gibi radikal olmayan müdahaleler değil doğrudan doğruya tümör hududu radyolojik olarak tayin edildikten sonra yapılacak çene rezeksiyonları ile olmalıdır. Bilhassa alt çene rezeksiyonlarından sonra kemik dislokasyonuna engel olmak için kemik grefti uygulanmalıdır (6).

Biz de hastamıza aynı düşünceler doğrultusunda çene rezeksiyonu ameliyatını yapıp, sağ iliak kemikten, kemik grefti uyguladık.

Ameloblastomanın tipi ne olursa olsun postoperatif ve radyolojik takip nükslerin önlenmesi açısından çok önemlidir (1, 12, 18, 23).

Tümörün agresif karakterini gözönüne alarak biz de hastamızı ameliyattan sonra 1 sene kontrol altına tuttuk, ve 4 sene daha kontrol altında bulunduracak şekilde programladık.

Bu tür vakalarda residiv oranını göz önünde bulundurarak operasyonların özenle planlanması gerektiğini bir kez daha vurgulamak istiyoruz.

KAYNAKLAR

1. Archer WH. Ameloblastoma of Symphysis of mandible report of a case. *Oral Surg Oral Med Oral Pathol* 1959; 12: 1055-60.
2. Archer WH. Oral and Maxillofacial Surgery, Fifth Ed. W.B. Comp. Phil, 1975: 13: 735-52.
3. Ashley JB. Evans Histological appearance of tumors Third Ed. Churchill Livingstone 1978: 519-23.
4. Benny OI, Ernest MM, Onkoweri. Ameloblastomas of the Jaws Radiological Diagnosis and follow-up. *Brith J of Oral and Maxillofacial Surgery* 1985: 333-40.
5. Bhaskar SN. Synopsis of oral pathology. Seventh Ed. St Louis, C V Mosby. 1986: 262-70.
6. Borcakan C. Ağız ve Çene Hastalıkları. A.Ü. Diş Hek. Fak. yayınları Akara 1974.
7. Cawson AR. Essential of dental surgery and pathology. Fifth Ed. Churchill Livingstone 1991: 247-50.
8. Farmer ED, Lawton EF. Stone's Oral and dental diseases Fifth Ed. E S Livingstone Edinburg 1966:
9. Feun GL, Saaveora AJ, Savaraj N. Osteogenic sarcoma arising adjacent to along standing ameloblastoma, A Case report. *OS, OM, OP* 1991:77-9.
10. Gardner A, Axelrod JH. A Study of 21 instaces of ameloblastoma. *J Oral Surg* 1963: 233-37.
11. Gorlin RJ, Goldman HN. Thoma's Oral Pathology. Sixth Ed. The CV Mosby Co. St Louis 1970 vol 2 481-515.
12. Gümrü ZO, Kaynar A, Alafı C. Maksillada lokalize ameloblastoma Olgu bildirimini. *A Ü Diş Hek Fak Der* 1989: 33-35.
13. Harterian MK, Kalfayan B. Ameloblastoma containing mucus gland. *J Oral Surg* 1976: vol 41 14-4.
14. Konukman E. Ağız Tümörleri. Duran Ofset. Mat. İstanbul 1977: 86-90.
15. Kruger OG. Oral and Maxillofacial surgery. Sixth Ed St Louis C V. Mosby Co. 1984: 645-47.
16. Lagunndoyle SB, Akinosi JO, Obisesan A. Radiolojik features of ameloblastoma in Nigerians. *J Oral Surg* 1975: 39: 967-75.
17. Linchtenstein L. Bone Tumors. Dermal inclusion tumors in bone (so-called adamantoma of limb bones) St Louis The Mosby Comp. 1972:23, 343-48.
18. Morty AA. An usual late recurrence of unicicytic ameloblastoma *Br J Oral and Maxillofac Surg* 1989:254-59.
19. Özbayrak T. Diş Hekimliği Cerrahisi Renk İş Ofset 1990:244-47.
20. Scopp WI. Oral Medicine A Clinical approach with basic science correlation. Ed St Louis Mosby Comp. 1973: 92-3.
21. Shafer WHine M, Levy B. A textbook oral pathology Ad. 2 Phil. WB Saunders Comp 1963: 210-16.
22. Shibate T, Kareko N, Hokazono K. An ameloblastoma-like neoplasm of the buccal mucosa report of case. *Int. Oral ad Maxillofacial Surg.* 1990: 4: 203-04.
23. Tasar F, Tümer C. Ameloblastoma Bir Olgu *H Ü Diş Hek Fak Derg* cilt 2, 1987: 20-4.
24. Tahsinoğlu M. Çöloğlu S, Erseven G. Odantogen tümörler Bozok Mat İstanbul 1987: 7-11.
25. Tsaknis JP, Nelson FJ. The Maxillary ameloblastoma, an analysis of 24 cases. *J Oral Surg* 1980: 38: 336-42.
26. Türker M, Ergen G, Or S, Yücetaş Ş. Bir granüler hücreli ameloblastoma olgusu. *G Ü Diş Hek Derg* 1985: 2 (2) 199-208.
27. Zagarelli V, Edward V, Austin H, Kutscher 12 G. Hyman Ed. 2 Phild. Lea Febiger Comp 1978: 12.

Yazışma adresi

Dr. Hakkı Tanyeri
İ. Ü. Dişhekimliği Fakültesi
Ağız, Diş, Çene Hast. ve Cerrahi
Anabilim Dalı
34390 Çapa - İstanbul