

MANDİBULAR REZEKSİYON GEÇİRMİŞ HASTALARIN PROTETİK TEDAVİSİNİN DÖRT OLGU NEDENİ İLE İNCELENMESİ

Hâluk Keskin* Emel Derviş** Nurcan Uygun** Esra Somtürk**

Aytaç Karakullukçu**, Dilek İyigün**

Yayın kuruluna teslim tarihi: 10.03.1993

ÖZET

Mandibular rezeksiyon sonrası mandibulanın devamlılığının bozulduğu durumlarda mandibular deviasyon ve fa-sial asimetri ortaya çıkar. Buna bağlı olarak ortaya çıkan fonksiyonel ve estetik bozukluklar protetik tedavi ile giderilmeye çalışılır. Bu çalışmada, kazanılmış mandibular defektli hastalarda yapılan protetik tedaviler açıklanmıştır.

Anahtar sözcükler: Mandibular rezeksiyon, protetik tedavi

PROSTHETIC REHABILITATION FOR THE RESECTED MANDIBULAR PATIENT (FOUR CASES REPORT)

ABSTRACT

Resections that interrupt the continuity of the mandible result in mandibular deviation and facial asymmetry. In this article, the prosthodontic rehabilitation of patients with acquired mandibular defect is described.

Key words: Mandibular resection, prosthetic treatment

GİRİŞ

Alt çene defektleri büyüklükleri bakımından lezyonun yayılışına, rezeksiyon sahasının dil ve ağız tabanını kapsamasına, radikal boyun diseksiyonun bulunmasına göre protetik rehabilitasyonun başarısını etkiler. Defekt büyüdükçe başarı o oranda azalır. Ayrıca rehabilitasyonu cerrahi müdahalenin yeri ve derecesi dışında hastaya uygulanan radyoterapi, hastanın psikolojik durum ve alt çenedeki dişlerin varlığı veya yokluğu da etkiler (2, 4).

Operasyon sonrası alt çenede kalan diş sayısı ne kadar azsa veya dişsiz ise proteze sağlanacak retansiyon ve stabilite de o oranda azalacaktır. Bu nedenle özellikle alt çenedeki kalan dişlerin ağızda tutulması çok önemlidir. Çok mecbur kalmadıkça bu dişler çekilmemelidir, çünkü mandibulektomi sonrası çenede meydana gelen deviasyonun giderilmesinde kullanılan rehber düzlemler ağızda diş mevcut olduğu zaman daha başarılı olmaktadır (3, 5).

OLGU BİLDİRİMLERİ

Çalışmamızda İ.Ü. Diş Hekimliği Fakültesi, Çene Yüz Protezi Bilim Dalı'na başvuran mandibular rezeksiyon geçirmiş olan dört dişli hastaya uygulanan

rehber düzlemi mandibular protezler hakkında bilgi verilecektir. Bu hastaların 2'si erkek, 2'si kadındır.

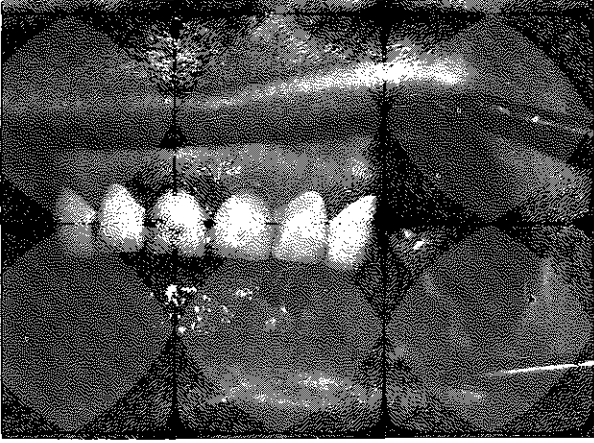
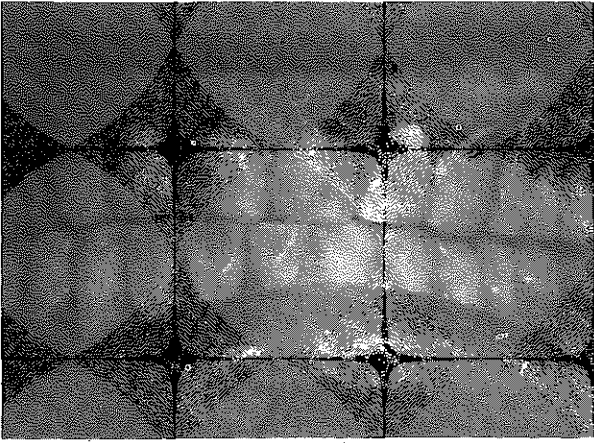
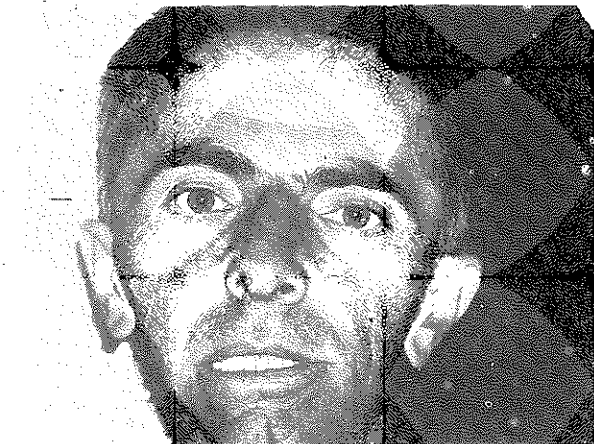
I. Olgu

Erkek, A.Ö., 36 yaşında memur. Mixt tümör nedeniyle mandibulektomi geçirmiş olan hasta, operasyondan 3 ay sonra kliniğimize başvurdu. Hastanın yapılan klinik muayenesinde alt çenede sadece 33 nolu dişin mevcut olduğu görüldü. Bu dişten yararlanabilmek, protezin stabilite ve retansiyonunu arttırmak için üzerine teleskop kuron yerleştirildi (Resim 1).

İlk ölçüler alginat ölçü maddesi ile alındıktan sonra elde edilen model üzerinde hastanın spesifik kaşığı hazırlandı. Protezin destek ve retansiyonunu arttırmak için ağızdan fonksiyonel ölçü alınarak protezin kenar sınırlarının mümkün olan en geniş alanı kaplamasına çalışıldı. Elde edilen model üzerinde üst parsiyel, alt mandibular protez hazırlandı. Alt çenedeki 33 no'lu dişin ağızda tutulması protezin stabilitesini arttırmasında oldukça yardımcı oldu. Ayrıca üst parsiyel protez üzerinde hazırlanan rehber düzlem çenedeki deviasyonu oldukça azalttı. Hastaya çene egzersizleri öğretilip, sık sık kontrole çağırıldı (Resim 2, 3).

* Doç. Dr. İ.Ü. Diş Hek. Fak. Protetik Diş Tedavisi Anabilim Dalı Protetik Diş Tedavisi

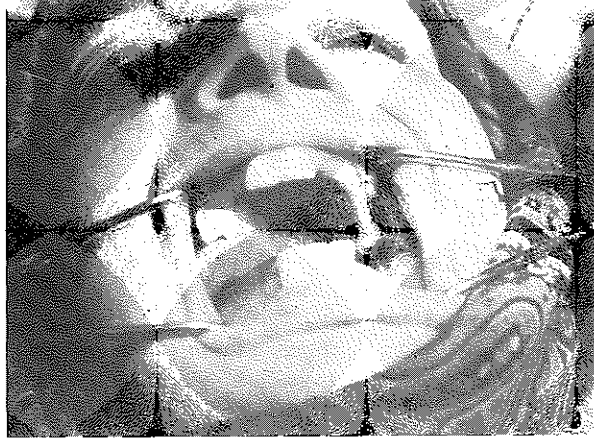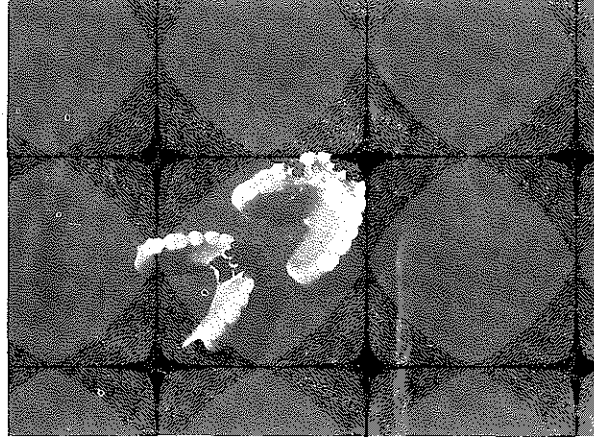
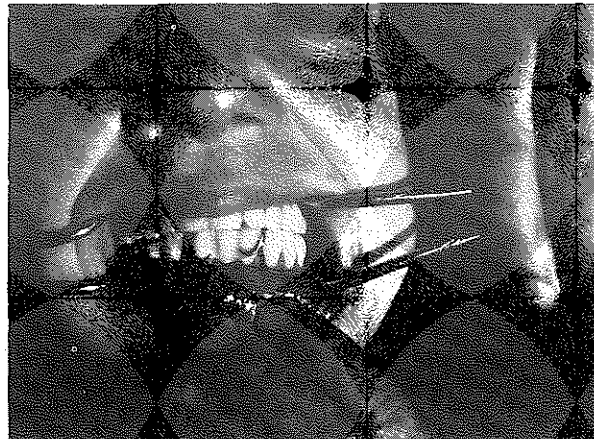
** Doktora öğrencisi İ.Ü. Diş Hek. Fak. Anabilim Dalı

Resim 1.*Resim 2.**Resim 3.*

II. Olgu

Kadın, Ş.T., 63 yaşında, ev hanımı. Yumuşak dokü pleiformik adenomu nedeniyle mandibulektomi geçirmiş olan hasta, operasyondan yaklaşık 2 yıl son-

ra kliniğimize başvurdu (Resim 4). Protezin retansiyon ve stabilitesini arttırmak amacıyla alt çenedeki 31, 32, 33 no'lu dişler splintlenerek korunlandı. Buna uygun olarak üst parsiyel, alt mandibuler protez hazırlandı (Resim 5). Ağıza yerleştirilip sık sık kontrole çağrıldı (Resim 6).

Resim 4.*Resim 5.**Resim 6.*

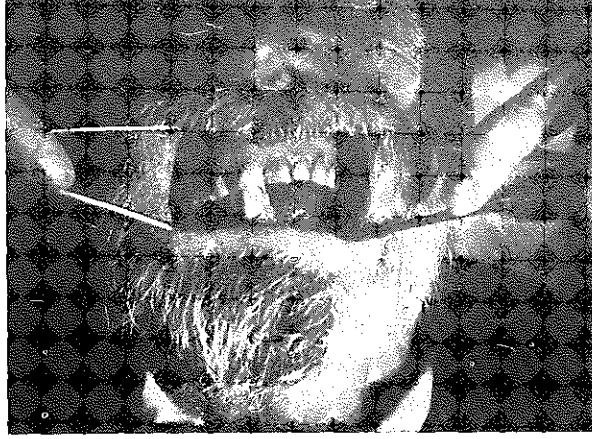
III. Olgu

Kadın, M.E., 25 yaşında, ev hanımı. Dev hücreli reperatif granülom nedeniyle mandibulektomi geçirilmiş olan hastanın (Resim 7) mandibular protezi hazırlandı, ağıza yerleştirildi (Resim 8).


IV. Olgu

Erkek, A.B., 70 yaşında, çiftçi. Bazal hücreli karsinom nedeniyle mandibulektomi geçirilmiş olan hastaya radyoterapi uygulandıktan 1 yıl sonra kliniğimize başvurdu. Yapılan klinik muayenesinde alt çenede 44, 45 no'lu dişler mevcut olup, splintlenerek korunuldular (Resim 9). Mandibular deviasyon çok fazla olduğundan bunu düzeltmek için rehber düzlem olarak üst çenede akrilik rampa hazırlandı (Resim 10). Mandibular protez buna göre hazırlanıp (Resim 11), ağıza yerleştirildi (Resim 12).

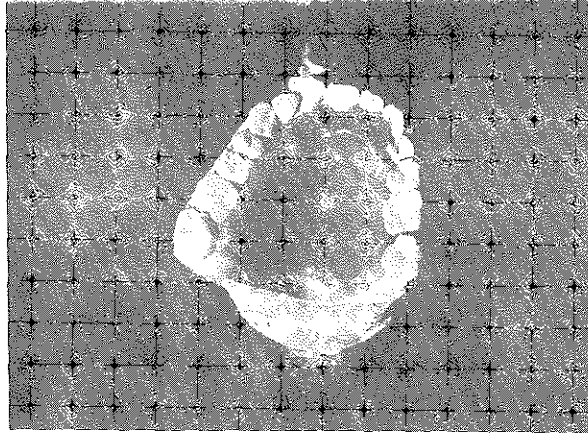
Resim 9.



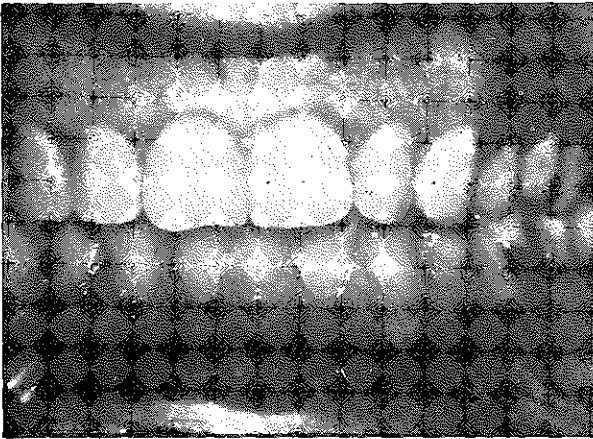Resim 7.



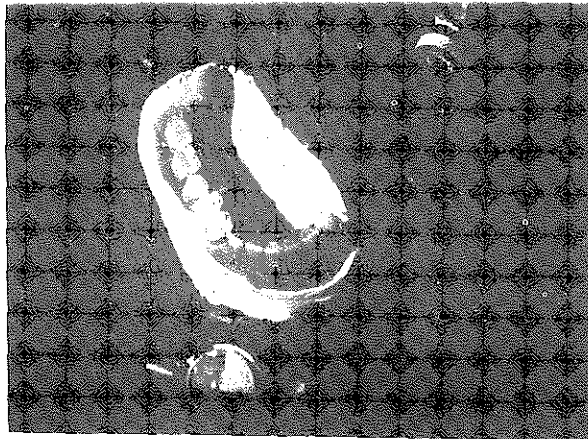
Resim 10.



Resim 8.



Resim 11.



Resim 12.



TARTIŞMA

Mandibular deviasyon, operasyon sonrası elastik ve bar arklarla temin edilen maksiller fiksasyon ile azalır (1, 4, 5). Yalnız maksiller fiksasyonun gerekli olup olmadığı, uygulama süresi ve başarı oranı hakkında yeterli açıklamalar yoktur.

Protetik tedavi sırasında mandibular deviasyonun giderilmesi ve mandibuler fonksiyonun muhafaza edilmesinde rehber düzlemlerin uygulanmasında büyük yarar vardır (1, 2, 3). Ancak literatürlerde rehber düzlemlerin ne kadar süre ile kullanılacağı konusunda bilgi yoktur. Rehber düzlemler kullanıldıktan bir süre sonra sağlam kısımdaki temporo mandibular eklem bölgesinde hasta rahatsızlık duymaktadır.

Bu rahatsızlığın nedeni tam olarak bilinmemektedir.

KAYNAKLAR

1. Jack WM, Rhonda FJ. Mandibular positioning prosthesis for the practically resected mandibulectomy patient. *J Prost D* 1985; 53: 678-80.
2. Moore DJ, Mitchel DL: Rehabilitating dentulous hemimandibulectomy patients. *J Prost D*. 1976; 35: 202-5.
3. Shaukat C, BDS. Denture stability for partial mandibular resection patient. *J Prost D* 1983; 49: 77-9.
4. King GE, Marten JW. Functional mandibular surgical stents Use in primary reconstructions of the cancer patient. *J Prost D* 1983; 49: 217-9.
5. Aramany MA, Myers EN. Intermaxillary fixation following mandibular resection. *J Prost D* 1977; 37: 437-9.

Yazışma adresi

Doç. Dr. Halûk Keskin
İ.Ü. Diş. Hek. Fak. Protetik
Diş Tedavisi Anabilim Dalı
Çene Yüz Protezi Bilim Dalı
34390 Çapa - İstanbul

Mandibulektomi geçirmiş olan hastalarda egzersiz ve fizyoterapi programlarından çok az bahsedilmiştir. Kliniğimizde mandibular protez uygulanan hastalara çene ucunu kavrayarak cerrahi müdahale geçirmemiş tarafa doğru, ağız maksimum açıkken kaydırma egzersizi yaptırarak sikatrisli dokuların gevşeyip trismusun azalmasına çalışıyoruz. Ayrıca bu egzersizlerle birlikte fizyoterapi uygulandığında daha başarılı sonuçlar alınmaktadır.

SONUÇ

Mandibular rezeksiyonlu hastaların tedavisinde diagnozdan başlayarak rehabilitasyon boyunca ekip işi ve dikkatli planlama en önemli noktayı oluşturmaktadır.

Protetik tedavi sırasında karşılaşılan protezin stabilite noksanlığı mandibulanın devamsızlığından kaynaklanmaktadır; çünkü mandibular devamsızlık çenede deviasyona neden olup alt çenenin fonksiyonlarını bozmaktadır. Deviasyon giderilebildiği takdirde stabilitenin de artacağı bir gerçektir. Bu amaçla ağız içinde yeterli iyileşme sağlandıktan sonra rehber düzlemlerle maksillo-mandibular protezler hazırlanır. Rehber düzlem rezeksiyon olmayan bölümün karşıındaki maksiller dişlere platal klavuz düzlemi ya da rampa şeklinde hazırlanır.

Protetik tedavi sonucu hastanın vertikal yönteki ağız açıklığının arttığı belirlenmiştir. Hastanın olabildiğince erken protez uzmanına başvurması protetik tedaviyi daha başarılı kılar. Operasyonu yapan cerrahın operasyon öncesi diş hekimi ile bağlantı kurması da protetik tedavisinin başarısı için önemlidir.