

ODONTOJENİK KİSTLERDE CEA (KARSİNOEMBRYONİK ANTİJEN) VE EMA (EPİTELYAL MEMBRAN ANTİJEN) İMMUNO-REAKTİVİTESİ

Necla Timoçin¹ Hülya Koçak² Feriha Öz³ Selda Uraz⁴

Yayın kuruluna teslim tarihi : 11. 1. 1994

Yayına kabul tarihi : 11. 4. 1994

ABSTRACT

CEA (CARCINOEMBRYONIC ANTIGEN) AND EMA (EPITHELIAL MEMBRANE ANTIGEN) IMMUNO-REACTIVITIES IN ODONTOGENIC CYSTS

In this research, the patients who were referred to Dental Faculty of Istanbul University, Department of Oral Surgery were evaluated and 30 cases who were diagnosed as keratocyst, radicular and follicular cysts having investigated according to the presence of carcinoembryonic antigen (CEA) and epithelial membrane antigen (EMA). The histopathological diagnosis of the cysts have been carried out at the Institute of Oncology of Istanbul University while the immunohistochemical examinations were done at the Pathology Department of Cerrahpaşa Medical Faculty of Istanbul University. The sections of 5µm. thickness were subjected to both the CEA and EMA by the method of peroxidase-antiperoxidase (PAP). The CEA immunoreactivity was observed in all the keratocysts (%100), and in follicular (%60) and radicular (%20) cysts, respectively. Based on the results, we would like to emphasise that the CEA has a characteristic of being a specific marker in the determination of aggressive property of odontogenic cysts.

Key words: CEA, EMA, odontogenic cysts.

ÖZET

Bu çalışmada, İ.Ü. Diş Hek. Fak. Ağız Diş Çene Hast. ve Cerrahisi Anabilim Dalı'na başvuran ve yapılan klinik, radyolojik ve patolojik tetkikleri sonucu keratokist, radiküler kist ve foliküler kist tanısı konan, toplam 30 vak'a immuno-histokimyasal yöntemle çalışarak, karsinoembriyonik antijen (CEA) ve epitelyal membran antijen (EMA) varlığı açısından değerlendirildi. Enükle edilen kistlerin histopatolojik teşhisi İ.Ü. Onkoloji Enstitüsü'nde, immunohistokimyasal yöntemle değerlendirilmeleri ise İ.Ü. Cerrahpaşa Tıp Fak. Patoloji Anabilim Dalı'nda yapıldı 5µm kalınlığında hazırlanan kesitlere peroksidad-antiperoxidaz (PAP) yöntemiyle hem CEA hem de EMA uygulandı. Keratokistlerin tümünde (%100) olmak üzere, sırasıyla foliküler kistler (%60) ve radiküler kistlerde (%20) CEA immunoreaktivitesi gözlemlendi. Bu sonuçlara dayanarak, CEA'in kistlerin agresivliğinin belirlenmesinde, odontojenik kistlerde spesifik bir marker olma özelliğine sahip olduğunu vurgulamak istiyoruz.

Anahtar sözcükler: CEA, EMA, odontojen kistler

GİRİŞ

Modern immunolojideki gelişmeler, çeşitli doku elemanlarına karşı markerlerin (belirleyiciler) ve immunohistokimyasal yöntemlerin bulunmasına neden olmuştur. Bu belirleyicilerin immunohistokimyasal yöntemlerle kullanılması, özellikle tümörlerin tanısında, ayırıcı tanılarında, prognozla ilişkilerinde büyük fayda sağlamıştır. Gelişmiş immunoloji yöntem-

leri giderek güvenilir şekil alınca pek çok hücresel eleman ve hücresel ürünler antijen olarak kullanılarak, bunlara karşı hazırlanan antikolar, boya maddeleri ile birleştirilerek, immunohistokimyasal boyama metodları ile dokulara uygulandığında bu madde ve elemanlar görülür şekle getirilmiştir. Bu şekilde pek çok belirleyici kullanılmaktadır. Bunların başlıcaları; keratin, vimentin, karsinoembriyonik antijen, nöron-

1 Prof Dr İ Ü Diş Hek Fak Ağız Diş Çene Hast ve Cerrahisi Anabilim Dalı,

2 Doç. Dr İ Ü Diş Hek Fak Ağız Diş Çene Hast ve Cerrahisi Anabilim Dalı,

3 Prof Dr İ Ü Cerrahpaşa Tıp Fak Patoloji Anabilim Dalı,

4 Bio İ Ü Cerrahpaşa Tıp Fak Patoloji Anabilim Dalı

spesifik enolaz ve glial fibriler asidik protein desmin, lökosi kommon antijendir. Bunlardan başka daha seyrek kullanılan fazla sayıda belirleyiciler de (antikör) vardır. Söz konusu antikör veya belirleyiciler bugün peroksidaz-antiperoksidaz, biotin-avidin immunoenzim tekniği ile ve ultrastrüktürel immunokimya boyama yöntemi ile uygulanmaktadır. Bunlardan peroksidaz-antiperoksidaz yöntemi frozen-section ve fikse doku kesitleri (formalin, B5, Bouin, Zenker fiksatifleri) için kullanılmaktadır (5).

Diğer tümör belirleyicileri gibi CEA onkofetal bir protein olup, immunohistokimyasal yöntemlerle tespit edilebilen bir tümör markeridir. Patolojik olarak CEA hem malign hem de bening olaylarda endodermal kaynaklı dokulardan sentezlenir (1).

Diğer bir belirleyici olan epiteiyal membran antijen (EMA) ise tümörlerin epiteiyal kökenli olduğunu doğrulamakta kullanılmaktadır (4).

Biz de bu çalışmamızda, hücreye özel reaksiyonların değerlendirilebildiği immunohistokimyasal yöntemle, malign transformasyon gücüne sahip primitif odotojen epitel hücreleri içeren kist gruplarıyla daha benign seyreden kistleri CEA varlığı ve yoğunlukları açısından ve bu konuda epiteiyal membran antijen (EMA) ile karşılaştırarak değerlendirmeyi amaçladık.

GEREÇ VE YÖNTEM

İÜ Diş Hek. Fak. Ağız Diş Çene Hast ve Cerrahisi Anabilim Dalı'na başvuran ve yapılan klinik, radyolojik ve patolojik tetkikleri sonucu keratokist, radiküler kist ve foliküler kist tanısı konan, başka bir hastalığı olmayan ve uzun süredir herhangi bir ilaç kullanmayan, toplam 30 vak'a immunohistokimyasal yöntemle çalışılarak karsinoembriyonik antijen (CEA) ve epiteiyal membran antijen (EMA) varlığı açılarından değerlendirildi.

30 vak'anın 10'u keratokist, 10'u radiküler kist ve diğer 10 vak'a ise foliküler kistti. Immunohistokimyasal çalışma için 5 µm hazırlanan kesitler önce deparafinize edildi. Daha sonra sırasıyla CEA ve EMA markerleriyle inkübe edildi. Boyama peroksidaz-antiperoksidaz (PAP) yöntemiyle yapıldı.

İmmunoreaktivite yoğunluğu, 4+ (Pekçok alanda kuvvetli boyanma), 3+ (pekçok alanda orta derecede boyanma, 2+ (pekçok alanda zayıf boyanma, 1+ (belirli alanlarda zayıf boyanma), 0+ (boyanma görülmedi) şeklinde tayin edildi.

BULGULAR

Bütün odotojenik keratokist vak'alarında, odotojenik folliküler kist vak'alarının çoğunda ve radiküler kist vak'alarının bazılarında CEA immunoreaktivitesi pozitif (Tablo I).

Tablo I. Odotojen kistlerde CEA Boyanması

Teşhis	Vaka Sayısı	Pozitif (%)	Boyanma Dereceleri				
			4+	3+	2+	1+	0
Keratokist kist	10	%100	-	1	4	5	-
Radiküler kist	10	%20	-	-	-	2	8
Foliküler kist	10	%60	-	-	1	5	4

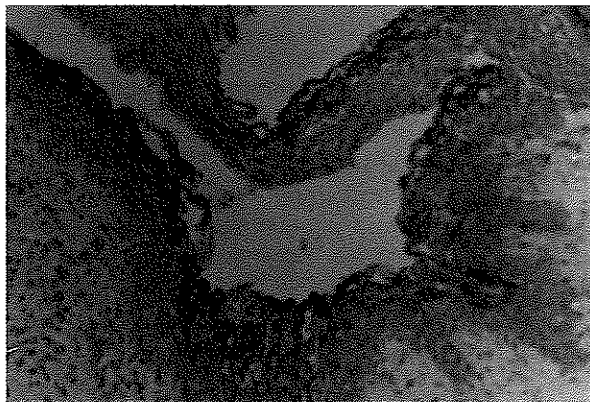
Odotojenik keratokist, folliküler kist, radiküler kist vak'alarının hepsinde EMA immunoreaktivitesi pozitif (Tablo II).

Tablo II. Odotojen kistlerde EMA Boyanması

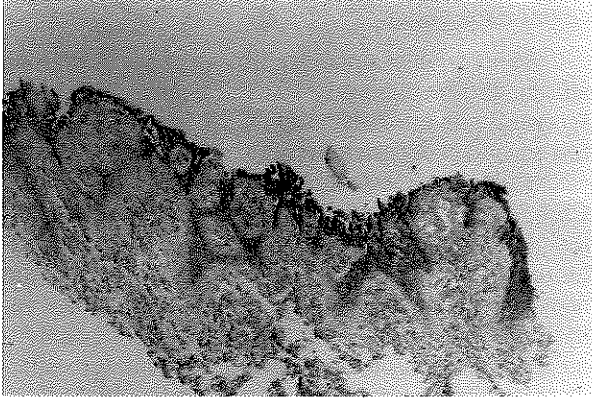
Teşhis	Vaka Sayısı	Pozitif (%)	Boyanma Dereceleri				
			4+	3+	2+	1+	0
Keratokist	10	%100	2	3	4	1	-
Radiküler kist	10	%100	4	2	3	1	-
Foliküler kist	10	%100	1	2	4	3	-

30 vak'alık kist grubu içinde güçlü (3+) CEA pozitifliği görülen tek vak'a residüel keratokistti. Diğer keratokist vak'alarının beşinde CEA zayıf(+), dördünde orta (++) derecede boyanma gösterdi (Resim 1). Yine keratokist epitelinde EMA değişik yoğunluklarda boyandı (Resim 2).

Resim 1. Keratokist. CEA immunoreaktivitesi pozitif boyanma gösterdi (CEA x 80).

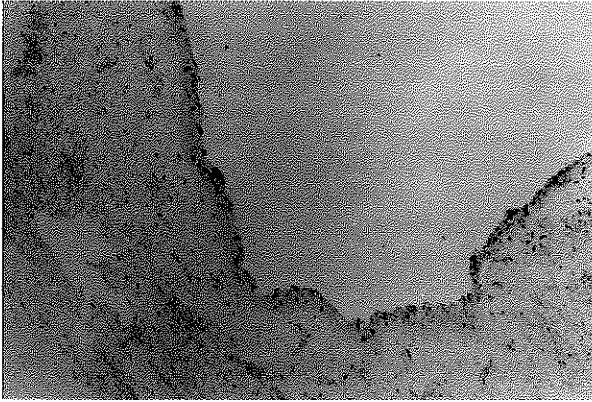


Resim 2. Keratokist. EMA immunoreaktivitesi pozitif (EMA x 80).

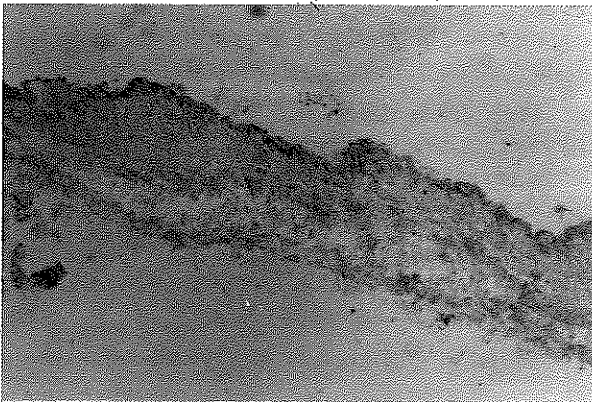


Odontojenik folliküler kist vakalarının çoğunda CEA (1+ ; 2+) pozitif boyanma gösterdi (Resim 3). Yine bu vakaların hepsinde EMA 1+ ile 4+ arasında değişik oranlarda boyandı (Resim 4).

Resim 3. Foliküler kist. CEA immunoreaktivitesi pozitif boyanma gösterdi (CEA x 80).

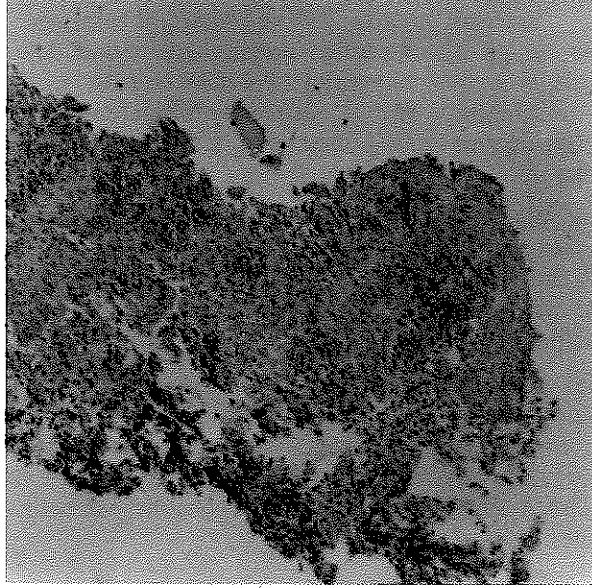


Resim 4. Foliküler kist. EMA immunoreaktivitesi pozitif (EMA x 80).

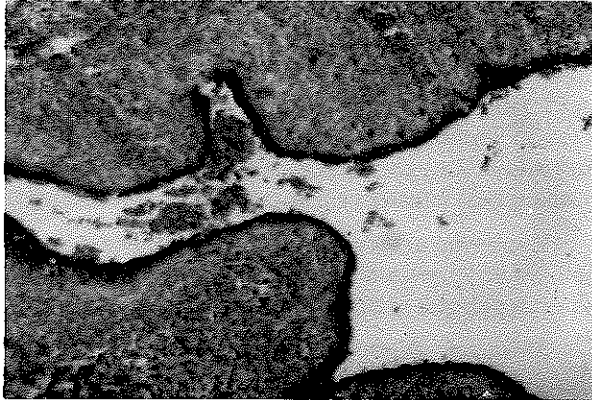


Radiküler kist vakalarının sadece iki tanesinde CEA zayıf boyanma (+) gösteriyorken (Resim 5), EMA immunoreaktivitesi pek çok vakada güçlü pozitiflik gösterdi (Resim 6).

Resim 5. Radiküler kist. CEA negatif boyanma gösterdi (CEA x 80).



Resim 6. Radiküler kist. EMA immunoreaktivitesi güçlü pozitiflik gösterdi. (EMA x 80).



Bütün vakalar içinde, en fazla karsinoembryonik antijen boyanmasının görüldüğü kist grubu keratokistlerdi (%100). İkinci sırada foliküler kistler (%60) ve üçüncü sırada radiküler kistler (%20) yer almaktaydı.

TARTIŞMA

Önceki yıllara ait CEA ve diğer belirleyicilerin serum değerlendirmeleri ile ilgili çalışmalarda farklı

sonuçlar bildirilmiştir. Bunun nedeninin, değerlendirmelerin farklı yöntemlerle, değişik ortamlarda yapılmış olması düşüncesindeyiz. Günümüzde, özellikle CEA serum değerleri, tümör, nüks ve metastazların izlenmesinde ve yapılmış olan değişik tedavilerinin etkinliklerinin değerlendirilmelerinde önemli bir yere sahiptir.

Yine son yıllarda CEA ve EMA gibi belirleyiciler ile ilgili olarak yapılan immuohistokimyasal doku çalışmalarında, bu belirleyiciler daha objektif değerlendirilebilmiş ve buldukları ydokularda pozitif boyanmaları önemli diagnostik ilerlemelere yol açmıştır.

Yaptığımız bu immuohistokimyasal doku çalışmasına dayanarak, CEA ve EMA'nın, ağız cerrahisinde önemli bir yere sahip olduğunu ve hekimi girişeceği cerrahi müdahalelerde önemli ölçüde yönlendireceğini belirtmek istiyoruz.

Mashimoto ve ark. (3), kist sıvısında yüksek CEA seviyesinin olduğu tymic kist vakasında, serumdaki normal CEA seviyesine rağmen, kist sıvısının biyokimyasal analizlerinde CEA değerinin arttığını ve CEA'nın PAP boyamayla epitelde gösterildiğini belirttiler.

Biz de çalışmamızda PAP (peroksidaz-antipe-roksidaz) boyamayla kist epitellerinde CEA'nın varlığını gözledik. Bu bulgu Mashimoto ve ark.'nın (3) epitelde PAP boyamayla CEA'nın varlığını gösterdikleri çalışmalarıyla uygunluk göstermektedir.

Sheanan ve ark. (6), pek çok bölgeden alınan 303 epiteiyal neoplazmanın parafin kesitlerinde CEA ile ilgili monoklonal antikörlerle ilgili çalışmalarında CEA'nın immunolojik olarak boyanmasının bir kaç morfolojik kategoride epiteiyal tümörlerin histogenesini belirlemede yardımcı olacağını bildirdiler.

Zoubir ve ark.(8), insan submandibuler tükürük bezinin ve salgısının karsinoembryonik gen ailesine ait olan pek çok glikoprotein içerdiğini belirttiler.

Sloane ve ark. (7), diagnostik tümör patolojisinde, normal ve neoplastik dokularda, EMA'nın dağılımı ile ilgili yaptıkları çalışmada, epiteiyal ve mezotelyal dokularda ve onlardan meydana gelen tümörlerde, EMA'nın yaygın bir şekilde boyandığını, değişik epitel tiplerinin, normal ve hastalıklı durumlarında, farklı boyanma gösterdiklerini belirtmektedirler. Kötü differansiyasyon olmuş tümörlerde ve anaplastik tümörlerde EMA'nın varlığı ve aynı zamanda geleneksel olarak, formalinle fikse edilmiş, parafine gömülü kesitlerde gösterilebilmesi, epiteiyal differansiyasyonun bir belirleyicisi olarak, tümör tanısında değerli bir role sa-

hip olduğunu ve CEA gibi belirleyicilerle birlikte değerlendirildiğinde ise daha somut sonuçlar verebileceğini ifade ettiler.

Ağız cerrahisi açısından ilk çalışmayı Howell ve ark. (2), 45 ağız tümörü ve kist vakasını immuohistokimyasal yöntem kullanarak, CEA immunoreaktivitesi açısından değerlendirerek yaptılar. Ameloblastoma, odotojenik karsinoma ve squamous karsinomada CEA ve CEA benzeri antijenlerin varlığını gözlediler. Mezenkimal odotojenik tümörlerde CEA'nın bulunmadığını, yedi odotojenik keratokist vakasının hepsinde CEA'nın boyandığını ve iki radiküler kist vakasında CEA immunoreaktivitesinin negatif olduğunu belirttiler. CEA'nın agresiv odotojenik lezyonlarda marker olma potansiyeline sahip olduğunu bildirdiler.

Biz çalışmamızda, 10'u keratokist, 10'u radiküler kist ve 10'u foliküler kistten oluşan toplam 30 odotojenik kist vakasını, PAP metodu kullanarak immuohistokimyasal yöntemle, CEA ve EMA immunoreaktivitesi açısından değerlendirdik.

Vaka sayısını yüksek tutarak, keratokist ve radiküler kistlerle birlikte foliküler kistleride çalışıp, CEA ile birlikte EMA'yi değerlendirdiğimizden, bu çalışmamız Howell ve ark.'m (2) çalışmalarından farklılık göstermektedir ve yalnızca değişik odotojenik kist grupları çalışılıp, birlikte değerlendirildiklerinden bu türden ilk çalışma olmuştur. Çalışmamızda, kist grupları kendi aralarında ve birbirleriyle, kaynaklarını belirlemede epiteiyal membran antijen (EMA) kullanılarak, karsinoembryonik antijen (CEA) varlığı ve yoğunluğu açısından değerlendirildi.

Keratokistlerde CEA immunoreaktivitesi 10 vakanın tümünde görüldü. Bu sonuç Howell ve ark.'ın (2) sonuçlarıyla uygunluk gösteriyordu.

Radiküler kistlerde CEA immunoreaktivitesi 10 vakanın ikisinde görüldü. Bu sonuç Howell ve ark.'ın (2) sonuçlarıyla uygunluk göstermemektedir. Howell ve ark (2), iki radiküler kist vakasını incelemişler ve negatif sonuç bulmuşlardır. Bu durum vakaların azlığı ile açıklanabilir.

Foliküler kistlerde ise CEA immunoreaktivitesi 10 vakanın altısında pozitif CEA immunoreaktivitesine dayanarak kistlerin agresivliği, keratokist, foliküler kist ve radiküler kist olarak sıralanabilir.

Keratokist, radiküler kist ve foliküler kistlerde epiteiyal membran antijen (EMA) immunoreaktivitesini pozitif olarak saptadık.

Bilindiği gibi keratokistlerin nüks oranlarının

yüksek ve maligniteye dönüşebilme riskinin olması pek çok klinik ve patolojik çalışmayla teyit edilmiş ve hastaların takibinde önemli faktörleri oluşturmuştur. Çalışmamızda CEA'in bu grup kistlerde %100 pozitif boyanma göstermesi bu kistlerin agresiv olduğu görüşünü kuvvetlendirmektedir. Foliküler kistlerde ise CEA'in %60 oranında pozitif olması, bu hastaların tedavisinde ve takibinde daha dikkatli olunması gerekliliğini düşündürmektedir.

Bu sonuçlara dayanarak, CEA'in kistlerin agresivliğinin belirlenmesinde odontojenik kistlerde spesifik bir belirleyici olma özelliğine sahip olduğunu

vurgulamak istiyoruz. Bu durum Howell ve ark.'m (2) CEA 'in agresiv odontojenik lezyonlarda marker olma potansiyeline sahip olduğunu belirttikleri sonuçlarla uygunluk göstermektedir.

Ayrıca CEA ile birlikte EMA immunoreaktivitesinin varlığı, CEA'in kaynaklandığı dokuya özgü olduğunu doğrulayan, önemli bir marker olma özelliğini gösterdi.

KAYNAKLAR

1. Garrett PE, Kurtz SR. Clinical utility of oncofetal proteins and hormones as tumor markers. *The Medical Clinics of North America*. 1986; **70**: 1295-1306.
2. Howell RE, Handlers JP, Aberle AM, Abrams AM, Melrose RJ. CEA immunoreactivity in odontogenic tumors and keratocysts. *Oral Surg Oral Med Oral Pathol*. 1988; **66**: 576-80.
3. Mashimoto H, Kaku M, Araki J, Asai S, Tokado T, Kubota H, Matsuo T, Ikeda T. A case of tyms cyst with elevated CEA in the cystic fluid. *Nippon Kyobu Shikkan Gakkai Zasshi*. 1989; **27**: 1087-91.
4. Pinkus GS, Kurtin PJ. Epithelial membrane antigen-A diagnostic discriminant in surgical pathology: Immunohistochemical profile in epithelial, mesenchymal, and hematopoietic neoplasms using paraffin section and monoclonal antibodies. *Hum Pathol*. 1985; **16**: 929-40.
5. Russo J. Immunocytochemistry in tumor diagnosis. Martinus Nijhoff Publishing. *Detroid-Mishigan*, 1984: 1-11.
6. Sheahan K, O'Brien MJ, Burke B, Dervan PA, O'Keane JC, Gottlieb LS, Zamcheck N. Differential reactivities of carcinoembryonic antigen (CEA) and CEA-related monoclonal and polyclonal antibodies in common epithelial malignancies. *Am J Clin Pathol*. 1990; **94**: 157-64.
7. Sloana JP, Ormerod MG. Distribution of epithelial membrane antigen in normal and neoplastic tissues and its value in diagnostic tumor pathology. *Cancer* 1981; **47**: 1786-95.
8. Zoubir F, Khan WN, Hammarström S. Carcinoembryonic antigen gene family members in submandibular salivary gland: Demonstration of pregnancy-specific glycoproteins by cDNA cloning. *Biochem Biophys Res Commun* 1990; **169**: 203-16.

Yazışma adresi:

Doç Dr Hülya Koçak
İ.Ü. Diş Hek Fak
Ağız Diş Çene Hast ve
Cerrahisi Anabilim Dalı,
34390 - Çapa/İstanbul