

ELLIS-VAN CREVELD SENDROMU* (CHONDROEKTODERMAL DİSPLAZİ)

Olgu Bildirisi

Altan Gülhan¹ Elif Sepet² Zeynep Aytepe³ Mehmet Köseoğlu⁴

Yayın kuruluna teslim tarihi : 5.10.1993
Yayına kabul tarihi : 4.1.1995

Özet

Ellis-van Creveld sendromu, akromegalik cücelik, displastik tırnaklar, bilateral postaxial polydactyly ve konjenital kalp hastalığı ile karakterize bir sendromdur. Otosomal resesif geçişli olan bu hastalıkta oral bulgular ise; nazolabial sulkus yokluğu, çok sayıda frenulum, konjenital diş eksiklikleri, mikrodont ve morfolojik bozukluklar, mine bipoplazisi ile natal dişler olarak rapor edilmiştir.

Anahtar sözcükler: Ellis-van Creveld Sendromu, Chondroektodermal displazi.

GİRİŞ

Ellis-van Creveld Sendromu, diğer adıyla Chondroektodermal Displazi, otosomal resesif geçişli, akromegalik cücelik, displastik tırnaklar, çift taraflı parmak fazlalığı ve konjenital kalp anomalileri ile karakterize bir sendromdur (6,7).

Yeni doğanda alveolar kavis üzerine yapışan ve lobüler görüntülere neden olan çok sayıda frenulumlar Ellis-van Creveld sendromunda belirgin bir bulgudur (6).

Bu çocuklarda %25 oranında natal dişlere de rastlanır (4,6).

İntrauterin başlangıçlı boy kısalığı, kısa ekstremiteler, küçük thoraks ve bazı olgularda mental gerilik de diğer bulgulardır (3). Hastaların %50'si süt çocukluğu döneminde kardiyo respiratuar sorunlarla ölmektedirler. Yaşayanların çoğunda ise zeka normaldir (8).

Hastalığın ağız içi bulguları ise;

Çok sayıda frenulum, konjenital diş eksiklikleri, mikrodonti ve morfolojik bozukluklar ile hastaların %50'sinde mine hipoplazisi olarak bil-

CHONDOECTODERMAL DYSPLASIA

Abstract

Ellis-van Creveld syndrome is characterized by acromegalic dwarfism, dysplastic nails, bilateral postaxial polydactyly and congenital heart disease. It is an autosomal resesive disorder that other features within the mouth are, absence of nasolabial sulcus, multiple frenula, congenitally missing teeth, microdontia, abnormality in tooth morphology, enamel hypoplasia and natal teeth.

Key words: Ellis-van Creveld syndrome, Chondroectodermal dysplasia.

dirilmiştir (4,6). Üst dudakın orta kısmının maksiller dişeti kenarına füzyonu sonucu, üst kesici dişler bölgesinde labial sulkus yokluğu görülebilmektedir (1,8).

Bu hastalarda, periodontal sorunlar da bulunmaktadır (6,7). Dişederinde hiperplazi şeklinde dişeti anomalileri ve periodontal hastalıklara oldukça sık rastlanılabilmektedir. Periodontal hastalıklar daha çok yetişkinlerde görülür, % 90 ya da daha yüksek oranlarda basit gingivitisten, alveolar kemik kaybı ve diş mobilitesine neden olabilen iltihapsal dişeti hastalıkları da görülebilmektedir (6,7).

Çocuklarda ise akut/juvenil periodontitis sonucu kesici ve azı dişlerinin sallantısı nedeniyle erken diş kayıpları söz konusudur (3,6,7).

OLGU:

İ.Ü.İst. Tıp Fakültesi Pediatri ABD Genetik ve Kardiyoloji Polikliniğinde Ellis-van Creveld tanısıyla takip edilmekte olan hasta, 7 yaşında bir kız çocuğu olup, boyu 104 cm., tartısı ise 17,5 kg. ola-

* Türk Pedodonti Derneğinin 8. Bilimsel Kongresi'nde tebliğ edilmiştir. Antalya 1993.

1 Prof Dr İ Ü Diş Hek. Fak Pedodonti Anabilim Dah

2 Arş Gör Dr İ Ü Diş Hek Fak Pedodonti Anabilim Dah

3 Doç Dr İ Ü Diş Hek Fak Pedodonti Anabilim Dah

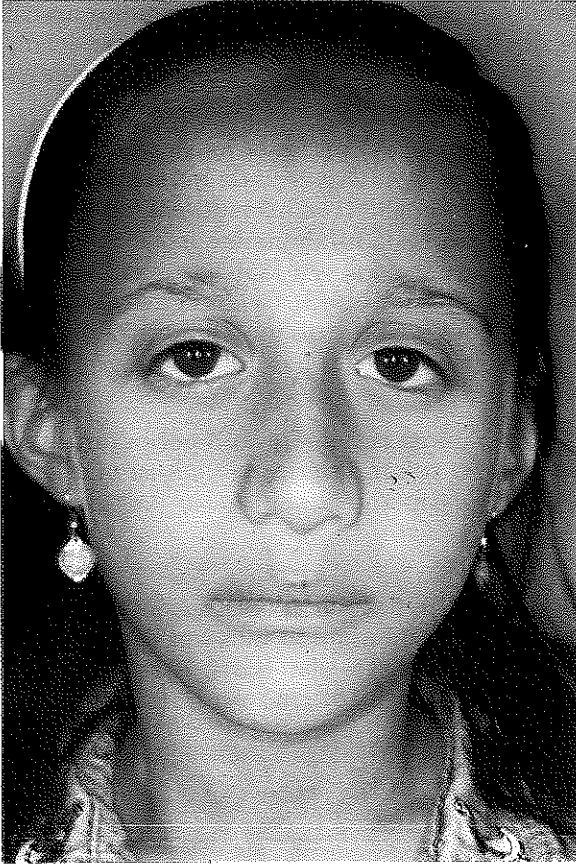4 İ Ü Diş Hek Fak Ağız Diş Çene Hastalıkları ve Cerrahisi Anabilim Dah

rak tespit edilmiş ve gelişim olarak 4 yaşa uygun olduğu bildirilmiştir.

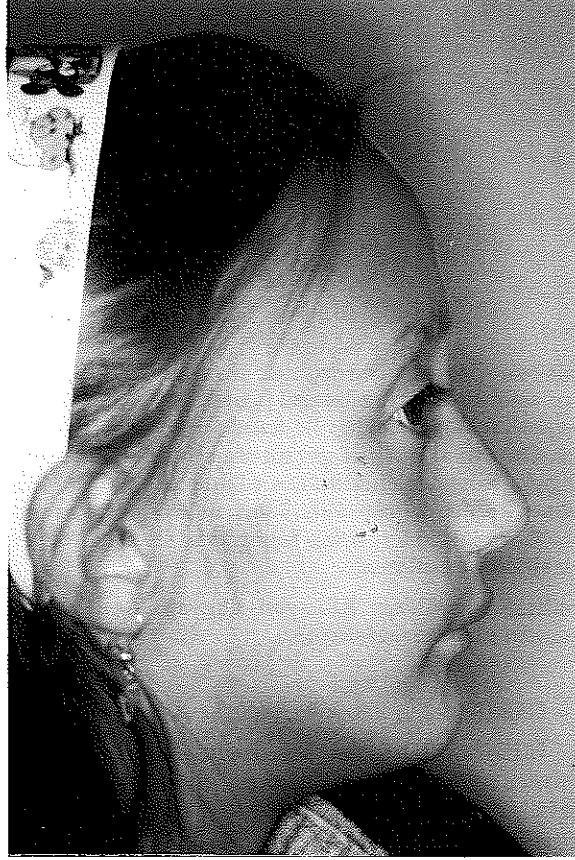Mental ve motor gelişimi normaldir. Sol diz eklemindeki dislokasyon nedeniyle ortopedi polikliniğine sevk edilmiştir.

1.7.1993 tarihinde çürük dişlerinin tedavisi için İ.Ü. Diş Hek. Fakültesi Pedodonti ABD'na başvuran hastanın yapılan ağız içi muayenesinde, 51, 61, 73, 83 no'lu dişlerin aşırı derecede sallantılı oldukları, 74, 75, 85 no'lu dişlerde de dentin çürüğü tespit edildi. Ayrıca, 52, 53, 62, 63, 71, 81, 82 no'lu dişlerin ağızda olmadığı görüldü. Alınan anamnezde, yalnızca alt çenede 2 kesici diş çekildiği öğrenildi. Dişler morfolojik olarak küçük ve yuvarlak, frenulumlar ise oldukça belirgindi. Yapılan radyografik muayenede ise, 12, 22, 31, 32, 41, 42 no'lu dişlerin eksik olduğu, üst sürekli orta kesici dişlerin de biçim anomalisi gösterdiği saptandı.

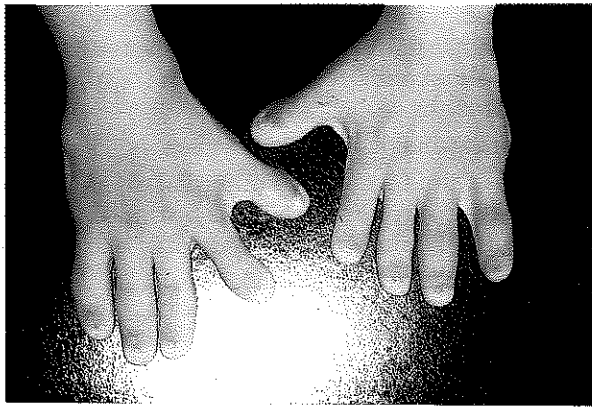Resim 1: Hastanın cephe görüntüsü.



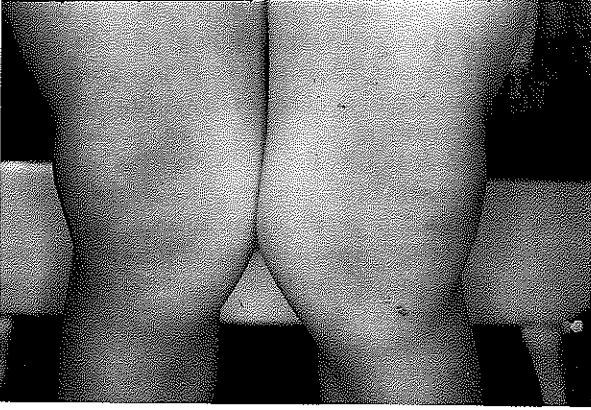
Resim 2: Hastanın profil görüntüsü.



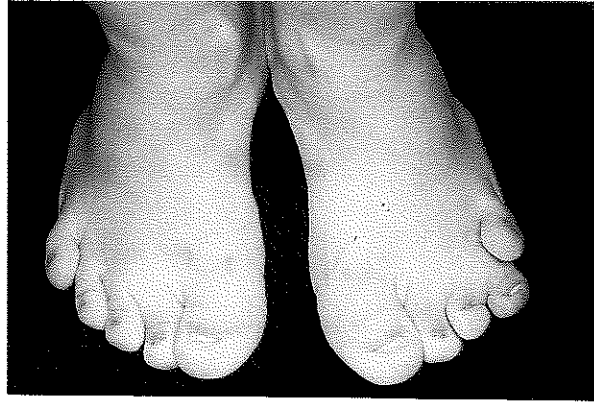
Resim 3: Çift taraflı polidaktili nedeni ile ameliyat olan hastanın tırnakları da hidrotik ektodermai displaziden etilenmiştir.



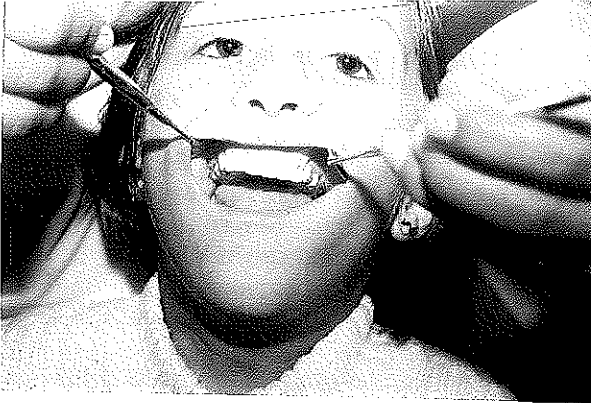Resim 4: Hastanın sol diz ekleminde dislokasyon görülmektedir.



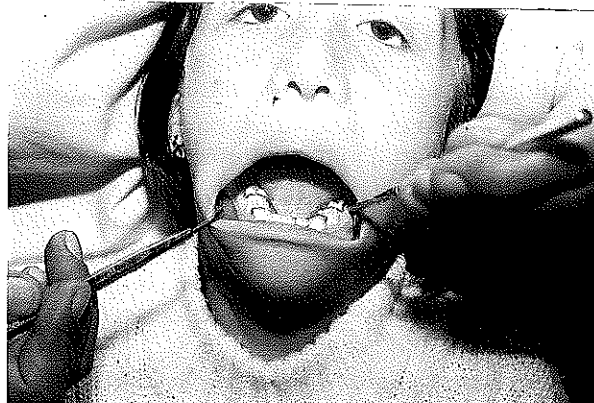Resim 5: Hastanın ayak ve tırnaklarının görüntüsü.



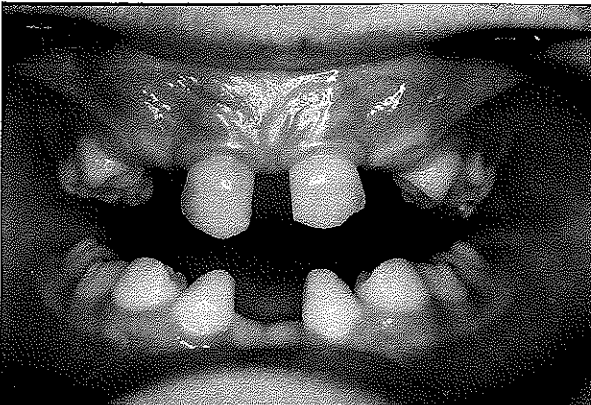
Resim 6: Hastaya uygulanan alt ve üst hareketli, dişli yer tutucular.



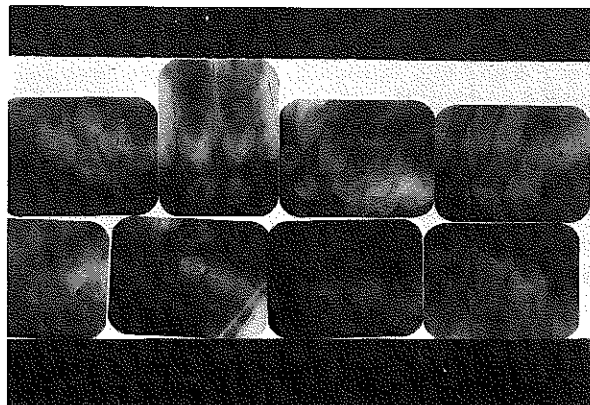Resim 7: Hastaya uygulanan alt ve üst hareketli, dişli yer tutucular.



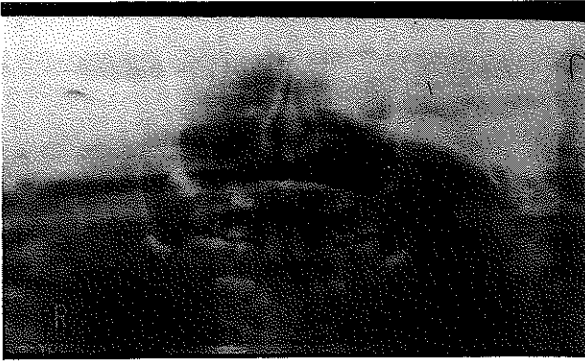
Resim 8: Hastanın ağız içi görünümü.



Resim 9. Hastanın serigrafisi.



Resim 6: Hastanın panoramik radyografisi.



TEDAVİ

Hastanın çürük olan dişlerinin tedavileri yapılarak, sallanan dişleri çekildikten sonra, çiğneme, fonasyon ve estetiği sağlamak amacıyla alt ve üst harekedi dişli yer tutucular yapıldı.

TARTIŞMA

Ellis-van Creveld sendromu otosomal resesif geçiş gösterir. Hastalığa bu yüzden akraba evliliklerinde daha sık rastlandığı bildirilmiştir (2,5).

Bu olguda da anne ve babanın 1. dereceden akraba oldukları alınan anamnezden öğrenilmiştir.

Kısa ekstremiteler, uzun kemiklerin kırıldak displazisine bağlı olarak gelişen cücelik, çift taraflı polidaktili, tırnakları, saçları ve dişleri etkileyen hidrotik ektodermal displazi hastada rastlanan sistemik bulgulardır.

Winter ve Geddes, chondroektodermal displazili bir olguda, ağız içi bulgularına ek olarak sürekli azı dişlerinde taurodontizm ve pulpal kalsifikasyonlar bildirmişlerdir (8).

Biggerstaff ve Mazaheri, 5 adet chondroektodermal displazili çocuğun ağız içi bulgularını bildirmişlerdir. Süt kesici dişlerin konik olması, alt ve üst sürekli dişlerde konjenital eksiklikler, ağız içinde çok sayıda frenulum ve biçim anomalisi gösteren üst sürekli orta kesici dişler tüm hastalarda saptanmıştır (1).

Steward ve Poole, üst dudağın orta kısmının üst dişeti kenarına füzyonu ve çok sayıda frenulumun üst dudağın gerilmesine neden olarak hipoplastik görünüme yol açabileceğini bildirmişlerdir. Aynı görüntünün alt dudakta da olabileceğini söylemişlerdir (7).

Bu olguda da, alt çene ön bölgesindeki dişeti kenarına yapışan lobüler yapıdaki frenulumlar alt dudakta hipoplastik görünüme neden olmuştur.

Jones ve Mason, Ellis-van Creveld sendromunda hastaların %50'sinde mine hipoplazisi ve mikrodonti görüldüğünü bildirmişlerdir (4).

Bu olguda da konjenital olarak 12, 22, 31, 32, 41, 42 no'lu dişlerin eksik olduğu, morfolojik olarak dişlerin küçük ve yuvarlak oluşu, üst sürekli orta kesici dişlerin de biçim anomalisi gösterdiği saptandı.

SONUÇ

Ellis-van Creveld sendromunda sistemik ve oral belirtilerin birarada olması hastanın tedavisinde ekip çalışmasını zorunlu kılmaktadır.

Hasta rutin olarak dişhekimi kontrolünde olmalı ve gelişimine uygun olarak tedavisi sürdürülmelidir.

Bu olguda da hastanın belirli aralıklarla kontrolüne ve gelişmesi izlenerek yapılan alt-üst müteharrik yer tutucuların düzenli olarak yenilenmesine karar verildi.

KAYNAKLAR

1. Biggerstaff RH, Mazaheri M. Oral Manifestations of the Ellis-van Creveld Syndrome. *JADA*, 1968; 77: 1090-5.
2. Braham JR, Morris ME. *Textbook of Pediatric Dentistry*. 2 nd ed. Baltimore: The Williams and Wilkins Comp, 1980: 216-9.
3. Da Silva EO, Janovitz D, Oe Albuquerque SC. Ellis-van Creveld syndrome: report of 15 cases in an inbred kindred. *J Med Gen*, 1980; 17: 349-56.
4. Jones HJ, Mason DK. Oral manifestations of 77 systemic disease. 2 nd ed. London: W.B. Saunders Comp, 1990:432-6.
5. Pinkham JR. *Pediatric Dentistry*. 2 nd ed. Tokyo W.B. Saunders Comp, 1988: 187-9.
6. Poole AE, Redford DA. Structural Abnormalities of the Craniofacial Complex and Congenital malformations. *Pediatr Clin of North America*, 1991; 38:1089-125.
7. Steward RE, Poole AE. The orofacial structures and their association with congenital anomalies. *Pediatr Clin of North America*, 1982; 29: 547-51.
8. Winter GB, Geddes M. Oral manifestations of chondroectodermal dysplasia (Ellis-van Creveld Syndrome). *Br Dent J*. 1967; 122: 103-7.

Yazışma adresi:

Prof Dr Alton Gülhan
İ Ü Diş Hek Fak Pedodonti Anabilim Dalı
34390, Çapa - İstanbul