

FARKLI ENDODONTİK YIKAMA SOLÜSYONLARININ TOKSİK VE NEKROTİK DOKU ÇÖZÜCÜ ETKİLERİNİN KARŞILAŞTIRMALI OLARAK İNCELENMESİ

Murat Türkün¹ Necmi Gökay² Necmettin Özdemir³

Yayın kuruluna teslim tarihi : 11.02.1998

Yayına kabul tarihi : 5.5.1998

Özet

Bu çalışmanın amacı Cetrexidin ve klorheksidin glukonat'ı, toksik ve nekrotik doku çözücü etkileri bakımından iki farklı konsantrasyondaki (% 5.25 ve %0.5) sodyum hipoklorit (NaOCl) ile karşılaştırmalı olarak incelemektir. Çalışmada %5.25'lik NaOCl pozitif kontrol, serum fizyolojik ise negatif kontrol olarak kullanılmıştır. Çalışmanın birinci bölümünde her bir yıkama solüsyonunun 0.1 ml'si tavşanın sırt bölgesinde daha önce belirlenen bölgelere cilt altı bağ dokusuna enjekte edildi. Enjeksiyon bölgeleri 2 saat, 48 saat ve 2 hafta sonra histopatolojik olarak incelendi ve oluşan doku reaksiyonları değerlendirildi. İkinci bölümde yıkama solüsyonlarının nekrotik sığır kas dokusu üzerindeki çözücü etkileri incelendi. Çalışma sonunda; iki saatlik periyotta tüm solüsyonların hafif yangı oluşturduğu gözlemlendi. %5.25'lik NaOCl 48 saat ve 2 haftada şiddetli yangısal doku reaksiyonlarına sebep olurken; diğer test solüsyonlarının 48 saatte orta şiddette yangı oluşturduğu; 2 hafta sonra oluşan yangının en az düzeye gerilediği saptandı. İki haftalık periyotta negatif kontrol dışında tüm deney gruplarında fibrozis gözlemlendi. %5.25'lik NaOCl'in, %0.5'lik NaOCl'e oranla daha etkili bir nekrotik doku çözücü olduğu, Cetrexidin ve klorheksidin glukonatın nekrotik doku çözücü etkisinin %0.5'lik NaOCl'den bile düşük olduğu saptandı.

Anahtar sözcükler: klorheksidin, nekrotik doku çözücü etki, setrimit, sodyum hipoklorit, toksik etki

GİRİŞ

Kanal tedavisinin en önemli aşamalarından biri temiz kök kanallarının elde edilmesidir. Bu da mekanik kanal preparasyonunun etkili yıkama solüsyonlarının kullanılması ile desteklenmesini gerektirir (10,12). Endodontide ideal yıkama solüsyonu tarif edilirken, solüsyonun maksimum antibakteriyal etkili, buna karşı periapikal dokular üzerinde en az toksik etkili olması istenir (25,26).

COMPARATIVE INVESTIGATION OF THE TOXIC AND NECROTIC TISSUE-DISSOLVING EFFECTS OF DIFFERENT ENDODONTIC IRRIGANTS

Abstract

The purpose of this study was to compare the necrotic tissue-dissolving and toxic effects of Cetrexidin and chlorhexidine gluconate with those of two different dilutions (5.25 % and 0.5 %) of sodium hypochlorite (NaOCl). 5.25 % NaOCl and sterile saline were used as positive and negative controls, respectively. In the first part of the study, 0.1 ml of each test solution was injected subcutaneously into predetermined areas on the rabbit dorsum. Test areas were histologically examined 2 hours, 48 hours and 2 weeks after the injections. In the second part, dissolving effect of the irrigants was studied on the necrotic bovine muscular tissue. The results of this study showed that all test solutions exhibited mild inflammation at 2 hours. While 5.25 % NaOCl caused the severe inflammatory tissue reactions at 48 hours and 2 weeks, other solutions exhibited moderate inflammation at 48 hours; after 2 weeks, the severity of inflammation was decreased to the mild rate. The fibrosis was observed in all experimental groups except for negative control. 5.25 % NaOCl was significantly more effective than 0.5 % NaOCl as a necrotic tissue solvent. Necrotic tissue-dissolving effect of Cetrexidin and chlorhexidine gluconate was less effective than 0.5 % NaOCl.

Key words: cetrimide, chlorhexidine gluconate, necrotic tissue-dissolving effect, toxic effect, sodium hypochlorite

Ayrıca nekrotik doku çözücü aktiviteye sahip olması, bir yıkama solüsyonunda aranan diğer önemli özelliktir (6,10,17).

Sodyum hipoklorit (NaOCl) etkili bir antibakteriyal ajan ve nekrotik doku çözücü olması sebebiyle endodonti pratiğinde yıllardır en çok tercih edilen yıkama solüsyonu olmuştur (8,12,17). Toksisitesi ile ilgili çalışmalarda çelişkili sonuçlar elde edilmekle birlikte (15,20,25,26,28,34), çok sayıda

1 Dr Ege Üniversitesi Diş Hek Fak Diş Hastalıkları ve Tedavisi Anabilim Dah

2 Doç Dr Ege Üniversitesi Diş Hek Fak Diş Hastalıkları ve Tedavisi Anabilim Dah

3 Doç Dr Ege Üniversitesi Tıp Fakültesi Patoloji Anabilim Dah

olgu bildiriminde periapikal dokular ve göz, maksiller sinüs gibi çevre doku ve organlarla teması sonucu gelişen, dayanılmaz ağrılarla karakterize şiddetli doku yıkımları rapor edilmiştir (1,2,4,11,13,21,22). Solüsyonun istenmeyen bu etkilerini en aza indirme çabası ile araştırmacılar etkili olduğu bilinen %2.6-%5.25 arasındaki konsantrasyonları yerine çok daha düşük konsantrasyonlarını kullanma eğiliminde olmuşlardır. Ancak düşük konsantrasyonlarda sitotoksik ve irrite edici özellikleri yanında, doku çözücü ve antibakteriyal etkilerinin de belirgin biçimde azaldığı gözlenmiştir (7-9,19,25,30). Bu da araştırmacıları NaOCl'e alternatif olabilecek farklı yıkama solüsyonları aramaya itmiştir.

Aynı arayış içindeki Türkün ve arkadaşları (31) in vitro bir alımda, antibakteriyal etkileri bakımından NaOCl ile piyasaya yeni sürülen Cetrexidin¹ isimli yıkama solüsyonunu, klorheksidin glukonat'ı ve doymuş kalsiyum hidroksit solüsyonunu karşılaştırmışlardır. Doymuş kalsiyum hidroksit solüsyonunun herhangi bir antibakteriyal etkisinin saptanmadığı bu çalışmada, araştırmacılar gerek Cetrexidin ve gerekse klorheksidin glukonat'ın NaOCl'e iyi birer alternatif olacağını iddia etmişlerdir. Ancak ideal bir yıkama solüsyonu için antibakteriyal etkinliğin tek başına bir ölçü olmayacağı, aynı zamanda toksik özelliklerinin olmaması, nekrotik dokular üzerinde çözücü etkiye sahip olması gerektiği bilinmektedir. Klorheksidin glukonat içeren solüsyonların subgingival irrigasyonda yüksek konsantrasyonlarda kullanıldığında bile diş eti dokuları üzerinde irrite edici etkileri gözlenmemiştir (16,24). Bu yüzden periapikal dokular tarafından da iyi tolere edileceği tahmin edilmektedir. Üretici firma Cetrexidin'in periapikal dokulara taşırıldığında bile yan etkisi olmayacağı iddia etmektedir. Ancak literatürde her iki solüsyon için de gerek toksik, gerekse nekrotik doku çözücü etkileri ile ilgili yeterli bilgiye rastlanmamıştır.

Bu çalışmanın amacı Cetrexidin ve klorheksidin glukonat'ı toksik etkileri ve nekrotik doku çözücü özellikleri bakımından NaOCl ile karşılaştırmalı olarak incelemektir.

GEREÇ ve YÖNTEM

Çalışmada kullanılan yıkama solüsyonları;

1) %5.25'lik NaOCl²,

2) %0.5'lik NaOCl (%5'lik NaOCl'in 1/10 oranında distile su ile sulandırılması ile elde edildi),

3) %0.2'lik klorheksidin glukonat (%4'lük klorheksidin glukonat'ın distile su ile 1/20 oranında sulandırılması ile elde edildi),

4) Cetrexidin (%0.2 klorheksidin glukonat-%0.2 setrimit),

5) Serum fizyolojik (%0.9 NaCl).

%5.25'lik NaOCl pozitif kontrol, serum fizyolojik ise negatif kontrol olarak kullanıldı. NaOCl solüsyonları, içerdikleri aktif klor miktarları iyodometrik titrasyon yöntemi ile kontrol edildikten sonra kullanıldılar (29).

Bölüm 1. Irrigasyon solüsyonlarının toksik etkilerini belirlemek üzere, tavşan cilt altı bağ dokusu kullanıldı. Çalışmada farklı yıkama solüsyonlarının toksik etkilerini sıcan cilt altı bağ dokusu üzerinde inceleyen Yeşilsoy ve arkadaşlarının teknik ve değerlendirme kriterleri modifiye edilerek kullanıldı (34). Dokuz adet tavşan (2000±200 g), kg başına 40 mg Ketamin hidroklorür⁴ ile anesteziye alındıktan sonra sırt bölgesinde test için kullanılacak alandaki tüyler deri dokusuna zarar vermeden sadece makas ile kesilerek uzaklaştırıldı. Bu bölgeye aralarında 2 cm mesafe olacak şekilde 6 adet daire çizildi. Bu dairelerden 5'ine 0.1 ml yıkama solüsyonu enjekte edilirken, 6. daireye sadece kanül batırıldı. Her zaman periyodunda 3'er tane olmak üzere, tavşanlar enjeksiyonu takiben 2 saat, 48 saat ve 2 hafta sonra öldürülerek, çizilmiş daireler bistüri yardımı ile kesilerek çıkarıldı ve fiksasyon için %10'luk nötral formalin'e atıldı. Doku parçalarının tümü histopatolojik inceleme için parafin takibine alındı. Daha sonra 3µ'luk seri kesitler yapıp hematomaksilen eosin ile boyandı. Her bir doku parçasından ortalama 5 adet kesit fotomikroskopta x2.5, x4, x10, x20 ve x40'lık objektif büyütmelerinde incelendi. Oluşan doku reaksiyonları yangısal reaksiyon ve fibrozis açısından değerlendirildikten sonra karakteristik alanlardan fotoğraflar alındı.

Yangısal reaksiyonun değerlendirilmesi;

(-) reaksiyon yok,

(+) hafif: x40'lık objektif büyütmesinde 30'dan az yangısal hücre infiltrasyonu,

1 Vebas, Milano, İtalya.

2 Domex, Leuer, İstanbul, Türkiye.

3 Klorhex, Drogosan, Ankara, Türkiye.

4 Ketalar, Eczacıbaşı, İstanbul, Türkiye.

(++) orta: x40'lık objektif büyütmesinde 30-100 arası yangısal hücre infiltrasyonu,

(+++) şiddetli: x40'lık objektif büyütmesinde 100'den fazla yangısal hücre infiltrasyonu.

Fibrozis değerlendirilmesi.

(-) reaksiyon yok,

(+) hafif: x4'lük objektif büyütmesinde epidermis altında seçilebilen fibrozis,

(++) orta: x2.5'lük objektif büyütmesinde epidermis altında seçilebilen fibrozis,

(+++) şiddetli: x2.5'lük objektif büyütmesinde yaygın ve epidermise taşan fibrozis.

2. Bölüm: Solüsyonların nekrotik doku çözücü etkilerini belirlemede 2 hafta boyunca %100 nem altında buz dolabında bekletilen sığır kas dokusu kullanıldı. İki milimetre kalınlıkta dilimlenen kas dokusu özel bir paslanmaz çelik zımba ile 6 mm çapında kesilerek 80 ± 5 mg ağırlığında doku parçaları elde edildi. Her grupta 10'ar doku parçası kullanıldı. Deney 37°C 'de gerçekleştirildi. Ön tartımı yapılmış olan doku parçaları içinde 10 ml yıkama solüsyonu bulunan cam şişelere atıldıktan sonra, doku-solüsyon kompleksi kanal yıkama işlemi sırasındaki sıvı hareketlerini taklit etmek üzere orta derecede titreşime ayarlı vibratör⁵ üzerine yerleştirildi.

Otuz dakikalık deney süresinin tamamlanmasını takiben solüsyon içinde kalan doku parçaları kağıt havlu üzerinde 30 sn bekletildikten sonra, hassas terazi⁶ ile tartılarak son ağırlıkları tespit edildi. Elde edilen veriler Ege Üniversitesi Mühendislik Fakültesi Bilgisayar Mühendisliği Bölümünde SPSS programı ile istatistiksel olarak değerlendirildi.

BULGULAR

1. Bölüm: Oluşan yangısal reaksiyon ve fibroze ait histopatolojik değerlendirme tablo 1 ve tablo 2'de özetlenmiştir.

İki saatlik periyotta, %5.25'lik NaOCl'in kullanıldığı grupta yaygın subkutan hemorajiye rastlanırken, hemorajinin %0.5'lik NaOCl de çok daha az, diğer test solüsyonlarında ise hiç oluşmadığı saptandı. Sadece kanül batırılan örnekler de dahil olmak üzere tüm gruplarda minimal düzeyde yangı gözlemlendi (Resim 1).

⁵ GD, Milano, İtalya.

⁶ Sartorius, Werke GmBH, Göttingen, Almanya.

Tablo 1. Yangısal reaksiyon değerlendirilmesi

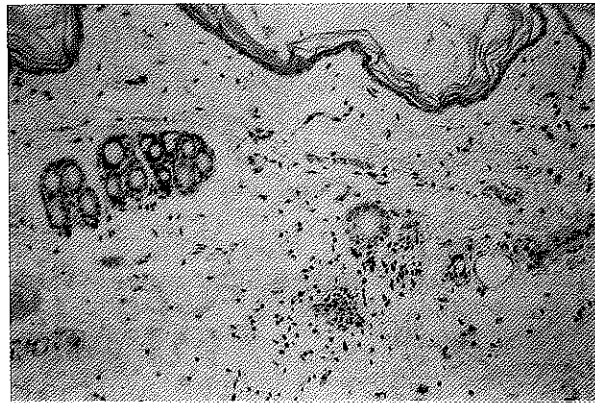GRUPLAR	SÜRE		
	2 saat	48 saat	2 hafta
1. %5.25 NaOCl (Pozitif Kontrol)	+	+++*	+++*
2. %0.5 NaOCl	+	++	+
3. %0.2 Klorheksidin glukonat	+	++	+
4. Cetreksidin	+	++	+
5. Serum fizyolojik (Negatif Kontrol)	+	+	+
6. Kanül batması	+	-	-

* Apse formasyonu

Tablo 2. Fibrozis değerlendirilmesi

GRUPLAR	SÜRE		
	2 saat	48 saat	2 hafta
1. %5.25 NaOCl (Pozitif Kontrol)	-	+	+++
2. %0.5 NaOCl	-	-	++
3. %0.2 Klorheksidin glukonat	-	-	+
4. Cetreksidin	-	-	+
5. Serum fizyolojik (Negatif Kontrol)	-	-	-
6. Kanül batması	-	-	-

Resim 1. Cetreksidin uygulanan 2 saatlik örnekte gözlenen hafif yangı. (x200 H.E.)

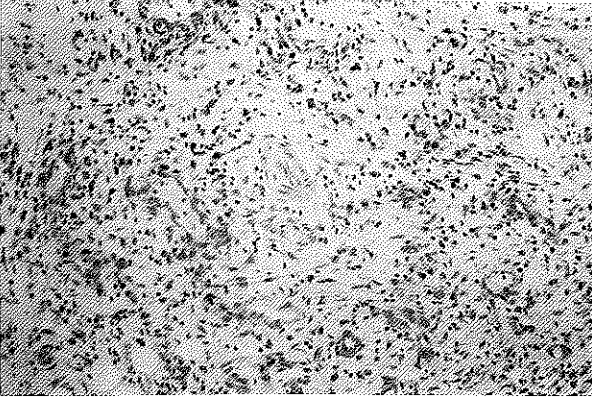


Kırksekiz saatlik periyotta, serum fizyolojik dışında tüm gruplarda epidermiste ülseröz yangı mevcuttu. %5.25'lik NaOCl'in kullanıldığı grupta subkutan dokularda kas tabakalarını içine alan doku nekrozu, kronik iltihabi granülasyon dokusu, şiddetli yangısal infiltrasyon ve apse oluşumu izlenirken (Resim 2), serum fizyolojik dışında tüm gruplarda kas tabakalarına kadar yayılan orta

Resim 2. %5.25'lik NaOCl'in uygulandığı 48 saatlik örnekte apse oluşunu (A) ve epidermiste ülseröz yanığı (U). (x40 H.E.)



Resim 3. %0.5'lik NaOCl'in uygulandığı 48 saatlik örnekte gözlenen orta şiddette yanığı. (x200 H.E.)



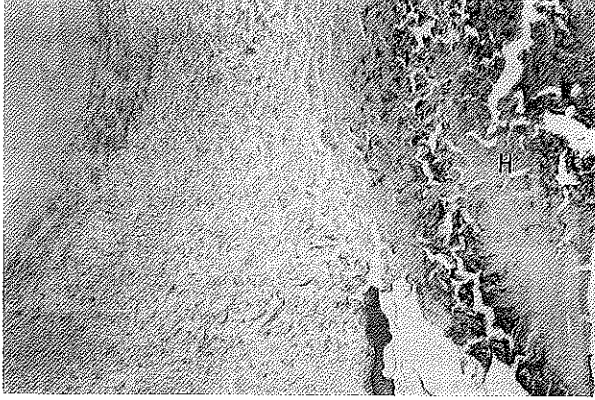
derecede yangısal hücre infiltrasyonu gözendi (Resim 3). Ayrıca %5.25'lik NaOCl'in kullanıldığı grupta hafif fibrozise, %0.5'lik NaOCl'in kullanıldığı grupta ise fibrin birikimine rastlandı.

İki haftalık periyotta, serum fizyolojik dışında tüm gruplarda epidermiste ülseröz yanığı ve akantoz gözlemlendi. %5.25'lik NaOCl'in kullanıldığı grupta cilt altında apse oluşumu ve apse çevresinde yoğun skar dokusu (fibrozis) izlenirken, diğer gruplarda yangısal hücre infiltrasyonunun minimal düzeyde olduğu saptandı. Serum fizyolojik dışındaki tüm örneklerde değişen derecelerde fibrozis mevcuttu (Resim 4,5,6).

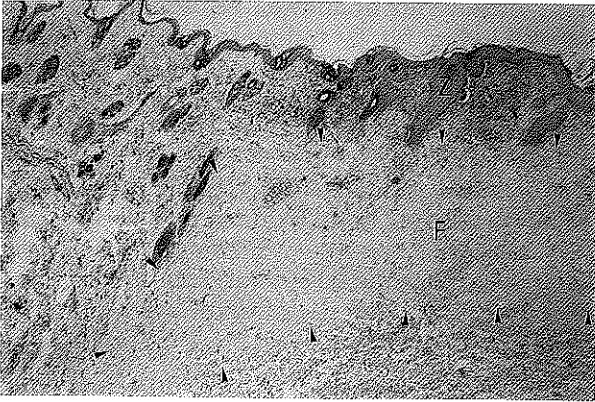2. Bölüm: Gruplara ait ilk ve son ağırlık değerlerinin ortalama ve standart sapmaları tablo 3'de verilmiştir.

Deney gruplarına ait ilk ve son ağırlık değerleri Tek Yönlü Varyans Analizi (Walley Anova) ile analiz edildi. ± 5 mg sapma gösteren ilk ağırlık değerleri arasında istatistiksel fark saptanmazken ($p > 0.05$), son ağırlık değerleri arasındaki farkla-

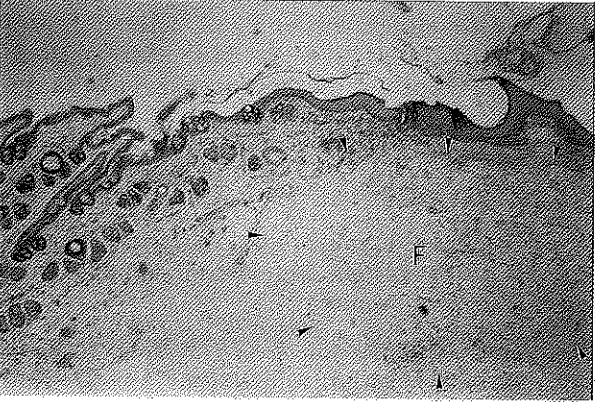
Resim 4. %5.25'lik NaOCl'in uygulandığı 2 haftalık örnekte hipertrofik skar dokusu (H) (x40 H.E.)



Resim 5. %0.5'lik NaOCl'in uygulandığı 2 haftalık örnekte orta şiddette fibrozis (F) ve epidermiste akantoz (Z). (x40 H.E.)



Resim 6. Cetreksidin uygulanan 2 haftalık örnekte gözlenen hafif fibrozis (F). (x40 H.E.)



rın istatistiksel olarak anlamlı olduğu bulundu ($p < 0.05$). Son ağırlık değerleri arasındaki farkın hangi gruplar arasındaki olduğunu saptamak için Student-Newman-Keuls testi yapıldı. Sonuç olarak; 1. grup ve 2. grup arasında ve yine bu iki grupla 3., 4. ve 5. gruplar arasındaki farkın istatis-

Tablo 3. İlk ve son ağırlık değerlerinin ortalama ve standart sapma değerleri

GRUPLAR	İLK AĞIRLIK Ortalama±S.sapma	SON AĞIRLIK Ortalama±S.sapma
1. 5.25 NaOCI (Pozitif Kontrol)	80.03 ^a ±2.69	0.79 ^a ±1.34
2. %0.5 NaOCI	80.51 ^a ±3.76	53.33 ^b ±5.07
3. %0.2 Klorheksidin glukonat	79.22 ^a ±3.02	65.94 ^c ±2.93
4. Cetreksidin	79.97 ^a ±4.64	66.07 ^c ±4.16
5. Serum fizyolojik (Negatif Kontrol)	80.17 ^a ±4.09	66.48 ^c ±1.19

a,b,c: Aynı sütunda farklı harflerle gösterilen ortalamalar arasındaki fark önemlidir ($p<0.05$)

tiksel olarak anlamlı olduğu saptandı ($p<0.05$). Ayrıca 3., 4. ve 5. gruplar arasında istatistiksel olarak anlamlı bir fark olmadığı gözlemlendi ($p>0.05$).

TARTIŞMA

Kemomekanik kanal preparasyonu sırasında, özellikle pulpanın devital ve foramen apikalenin geniş olduğu olgularda, yıkama solüsyonu periapikal dokulara itilebilir (23). Literatürde bu tür komplikasyonlarla ilgili çok sayıda olgu bildirimleri mevcuttur (1,2,4,11,21,22). Toksikitesi yüksek yıkama solüsyonlarının kullanımı bu tür komplikasyonlarda ortaya çıkan klinik tabloyu çok daha ağırlaştırır. Pashley ve arkadaşları (20), bu tür komplikasyonları taklit etmede en uygun tekniğin test materyalini deney hayvanının cilt altı bağ dokusuna enjekte etmek olduğunu bildirmişlerdir. Araştırmacılar bu yöntemi kullandıkları çalışmalarında, %5.25'lik NaOCI ve bunun 1:1, 1:2 ve 1:4 oranında sulandırılmış formlarının sıçan cilt altı bağ dokusuna enjeksiyonundan hemen sonra hemoraji ve ödeme yol açtığını, 24 saatlik gözlemlerde deri ülserasyonları oluştuğunu, bu ülserasyonların daha sonra deri altı bağ dokusu kaybı ile birlikte yüzeysel skar bırakarak iyileştiğini bildirmişlerdir. Ancak araştırmacılar iyileşmenin enjeksiyondan ne kadar sonra oluştuğu hakkında bilgi vermemişlerdir. Bizim çalışmamızda da 2 saatlik gözlemlerde %5.25'lik NaOCI'de çok şiddetli, %0.5'lik NaOCI'de daha az olmakla birlikte hemorajiye rastlanmıştır. Kırksekiz saatte epidermiste gözlenen ülseröz yangı, 2 haftalık örneklerde de izlenmiştir. İki hafta sonunda doku yıkımı gösteren alanların skar dokusu bırakarak iyileştiği gözlemlenmiştir.

Farklı irrigasyon solüsyonlarını pamuk peletlere emdirdikten sonra polietilen tüpler içinde

kobay cilt altı bağ dokusuna yerleştiren The ve arkadaşları (28), serum fizyolojige ve NaOCI'in %0.9-%8.4 arasındaki konsantrasyonlarına karşı oluşan yangısal doku reaksiyonlarının farklılık göstermediğini bildirmişlerdir. Araştırmacılar 7. günde NaOCI'in tüm konsantrasyonları ile serum fizyolojikde gözlenen orta şiddetli yangının 14. günde hafiflediğini, fakat tümüyle yok olmadığını gözlemlemişlerdir. Bizim çalışmamızda, araştırmacılardan farklı olarak %5.25'lik NaOCI'e karşı gelişen şiddetli yangısal reaksiyonların 14. günde de aynı şiddette devam ettiği saptanmıştır. Buna karşın araştırmacıların bulgularına paralel olarak, 14. günde diğer yıkama solüsyonlarına karşı gelişen yangısal reaksiyonlar hafiflemiş, fakat tümüyle ortadan kalkmamıştır. The ve arkadaşları, NaOCI konsantrasyonları arasında oluşan yangısal reaksiyonun şiddeti bakımından fark olmadığını gözlemlerine rağmen, çalışmamızda tüm zaman periyotlarında %0.5'lik NaOCI'e karşı gelişen yangı ve fibrozisin, %5.25'lik NaOCI'e oranla çok daha düşük olduğu saptanmıştır. Araştırmacıların solüsyonları pamuğa emdirdikten sonra polietilen tüpler içinde tatbik etmelerinin, solüsyon ile doku arasındaki direkt teması engelleyerek, bu denli büyük konsantrasyon farklarına rağmen aynı tip reaksiyonların oluşmasına yol açtığını düşünmekteyiz. Bulgularımız, yaptıkları hücre kültürü çalışmasında, NaOCI'in %5.25'lik konsantrasyonunun %0.5'liğe oranla çok daha sitotoksik olduğunu bildiren Spangberg ve arkadaşlarının bulguları ile desteklenmektedir (25). Ayrıca %5.25'lik NaOCI'in dilüe edildikçe daha az ödeme oluşumuna neden olduğunu iddia eden Pashley ve arkadaşlarının bulguları da bulgularımızı destekler niteliktedir (20).

Çalışmamızda %0.2'lik klorheksidin glukonat'ın sebep olduğu yangısal reaksiyonların tüm zaman periyotlarında %0.5'lik NaOCI ile eşit düzeyde, buna karşın 2 saat dışındaki zaman periyotlarında %5.25'lik NaOCI'e oranla daha hafif seyrettiği saptanmıştır. Yeşilsoy ve arkadaşları (34) ise %0.12'lik klorheksidin glukonat'ın sebep olduğu yangısal reaksiyonun tüm zaman periyotlarında %5.25 ve %0.5'lik NaOCI ile eşit düzeyde olduğunu bildirmişlerdir. Araştırmacıların kobay kullanmalarına karşın, çalışmamızda tavşan kullanılmış olmasının, aynı yöntem ve değerlendirme kriterlerinin kullanıldığı bu iki çalışmada ortaya çıkan farklı sonuçlar üzerinde etkisi olabileceğini düşünmekteyiz. Çalışmamızda fibrozis oluşan doku reaksiyonları incelenirken değerlendirilme kriteri olarak ele alınırken, Yeşilsoy ve arkadaşları

tarafından göz önüne alınmamıştır. Oysa fibrozis doku yıkımı olan her alanda iyileşmenin bir göstergesidir. Dolayısı ile oluşan doku yıkımının derecesi hakkında bilgi veren değerli bir bulgudur (3). Çalışmamızda 2 hafta sonunda en yoğun fibrozis %5.25'lik NaOCI'de gözlenirken, bunu orta şiddette fibrozis ile %0.5'lik NaOCI ve hafif fibrozis ile klorheksidin glukonat izlemektedir. Negatif kontrol olarak kullandığımız serum fizyolojige karşı fibrozis gözlenmemiştir.

Spangberg ve arkadaşları (25) L ve HeLa hücre kültürleri kullandıkları çalışmada, %0.05'lik klorheksidin, Klimm ve arkadaşları (14) sıçanlar üzerinde yıkama solüsyonlarının median letal dozlarını karşılaştırdıkları çalışmada, %0.2'lik klorheksidin diglukonat'ın toksik etkisini %5.25'lik NaOCI ile kıyaslamışlardır. Her iki araştırmacı da farklı yöntemler kullanmakla birlikte çalışmamızın sonuçlarına paralel bulgular elde etmişler ve NaOCI'in çok daha toksik olduğunu belirtmişlerdir. Wennberg (33) ise HeLa hücre kültürü ve tavşan cilt altı bağ dokusu üzerinde %0.1'lik klorheksidin glukonat'ın %0.5'lik NaOCI'e oranla çok daha az toksik ve irrite edici olduğunu, bu yüzden daha hızlı doku iyileşmesi sağladığını bildirmişlerdir. Oysa çalışmamızda %0.2'lik klorheksidin glukonat ile %0.5'lik NaOCI arasında oluşan yangısal doku reaksiyonları bakımından fark bulunmamıştır. Araştırmacının klorheksidini daha az toksik bulmasında, daha düşük konsantrasyonda bir solüsyon kullanmasının rolü olduğunu düşünmekteyiz.

Çalışmamızda Cetrexidin'e karşı gelişen yangısal doku reaksiyonlarının klorheksidin glukonat ve %0.5'lik NaOCI'den farklı olmadığı, %5.25'lik NaOCI'den daha hafif seyrettiği saptanmıştır. Firozis değerlendirildiğinde ise gerek Cetrexidin ve gerekse %0.2'lik klorheksidin glukonat, %5.25'lik ve %0.5'lik NaOCI'e oranla daha hafif reaksiyonlara sebep olmuştur. Literatürde Cetrexidin'in toksik etkisi ile ilgili bir çalışmaya rastlanmamakla birlikte, Giulietti ve Rotondo (5) handikaplı hastalar üzerinde yaptıkları bir klinik çalışmada, Cetrexirin'in çevre dokulara temas ettiğinde bile hiç bir iritan etki göstermediğini, bu yüzden güvenle kullanılabileceğini iddia etmişlerdir.

Sadece kanül batırılan örneklerde de 2. saatte hafif şiddette yangı gözlenmesi, bu zaman periyodunda tüm deney gruplarında gözlenen hafif yangının mekanik travmaya bağlı olabileceğini gösterir. Oysa sadece kanül batırılan örneklerde

yangısal reaksiyonun 48 saat ve 2 hafta sonra ortadan kalkarken, diğer gruplarda devam ediyor olması, bu gruplarda gözlenen yangının kullanılan yıkama solüsyonuna bağlı olduğunu gösterir.

Etkili bir kanal temizliği sağlanmasında, kök kanalındaki nekrotik pulpa artıklarının uzaklaştırılması esastır. Kök kanallarının kompleks anatomik yapısı kanal aletlerinin tüm kanal içi alanlara ulaşmasını engellediğinden, yıkama solüsyonunun mekanik olarak ulaşamayan bu alanlardaki organik artıkları kimyasal olarak uzaklaştırması beklenir (6,10,12,17). NaOCI'in etkili bir organik doku çözücü olduğu bilinmektedir (6,7,17,32). Bu çalışmada NaOCI'in nekrotik doku çözücü etkisinin araştırılması amaçlanmamıştır. Zira daha önceki bir çalışmamızda aynı deney şartları kullanılarak, %5.25'lik NaOCI'in etkili bir nekrotik doku çözücü olduğu, %0.5'lik yeterli çözücü aktiviteye sahip olmadığını belirtilmiştir (30). Ancak NaOCI'e alternatif olabileceğini düşündüğümüz Cetrexidin ve klorheksidin glukonat'ın nekrotik doku çözücü etkileri ile kayıslayabilmek için, NaOCI'in bu iki farklı konsantrasyonu, bu çalışmada da deney grupları arasında yer almıştır.

Çalışmada klinik şartlara yakın deney şartları yaratılmaya özen gösterilmiştir. Deneyle vücut ısısında (37°C) gerçekleştirilmiş, solüsyona kanal yıkama işlemi sırasındaki sıvı hareketlerinin taklit etmek üzere mekanik titreşimler uygulanmıştır. Ortalama kemomekanik preparasyon süresi 30 dakika olarak kabul edildiği için bu süre deneyler sırasında da kullanılmıştır (27). Solüsyon: doku miktarı oranı belirlenirken, Morgan ve arkadaşlarının klinik şartları göz önüne alarak saptadıkları 8:1 oranı kullanılmıştır (18). Doku erimesi solüsyon ile doku arasındaki yüzey teması ile sağlandığı için, dokunun yüzey alanı çok önemlidir (7). Çalışmada kas dokusu kullanmış olmamız, standart yüzey alanları sağlamada oldukça yararlı olmuştur. Çalışma sonunda gerek Cetrexidin'in ve gerekse %0.2'lik klorheksidin glukonat'ın nekrotik doku çözücü etkileri bakımından, %0.5'lik NaOCI'in dahi altında yer aldığı, ayrıca negatif kontrol olarak kullandığımız serum fizyolojikle eşit düzeyde olduğu saptanmıştır. Literatürde pek çok endodontik yıkama solüsyonunun organik doku çözücü etkisi bakımından incelendiği görülmekle birlikte (6,18,32), Cetrexidin ve klorheksidin glukonat için bu tür bir bilgiye rastlanmamıştır. Bu yüzden çalışmamıza ait bulguların başka çalışmalarla karşılaştırılması mümkün olmamıştır.

Bu çalışma sonunda elde ettiğimiz bulgulara dayanarak, Cetrexid'in ve %0.2'lik klarheksidin glukonat'ın, %5.25'lik NaOCl'e oranla daha az toksik olduğunu söyleyebiliriz. Materyallerin bu özelliği, etkili antibakteriyal aktivitelerine ilaveten önemli bir avantaj olmala birlikte, nekrotik doku çözücü etkiye sahip olmamaları %5.25'lik

NaOCl'e alternatif olarak kabul edilmelerine engel olabilecek bir eksiklik. NaOCl'in %0.5'lik konsantrasyonu, %5.25'lik konsantrasyonuna oranla daha az toksik olmakla birlikte, nekrotik doku çözücü etsinin yetersiz oluşu, klinikte etkili bir yıkama solüsyonu olarak kullanılmasında önemli bir engeldir.

KAYNAKLAR

1. Becker GL, Cohen S, Borer R. The sequelae of accidentally injecting sodium hypochlorite beyond the root apex. Report of a case. *Oral Surg* 1974;38:633-8.
2. Becking AG. Complications in the use of sodium hypochlorite during endodontic treatment: report of three cases. *Oral Surg* 1991;71:346-8.
3. Cotran RS, Kumar V, Robbins SL. Robbins Pathologic Basis of Disease. Chapter 3: Inflammation and repair. 5 th edn. Philadelphia: *WB Saunders Co*, 1996;51-92.
4. Ehrlich GD, Brian D, Walker WA. Sodium hypochlorite accident: inadvertent injection into the maxillary sinus. *J Endodon* 1993;19:180-2.
5. Giulietti MP, Rotondo E. Cetrexid'in: un valido ausilio per la terapia endodontica sul paziente poco o non collaborante. *Estratto da Odontostomatologia* 1996;6:1-4.
6. Grossman LI, Meiman BW. Solution of pulp tissue by chemical agent. *JADA* 1941;28:223-5.
7. Hand RE, Smith ML, Harrison W. Analysis of the of dilution on the necrotic tissue dissolution property of sodium hypochlorite. *J Endodon* 1978;4:60-4.
8. Harrison JW, Hand RE. The effect of dilution and organic matter on the antibacterial property of 5.25% sodium hypochlorite. *J Endodon* 1981;7:128-32.
9. Harrison JW. Irrigation of the root canal system. *Dent Clin North Am* 1984;28:797-808.
10. Harty F. Endodontics in clinical practice. London: Wright, 1990;140-3.
11. Herrmann JW, Heicht RC, Jackson F. Complications in therapeutic use of sodium hypochlorite. *J Endodon* 1979;5:160.
12. Ingle JJ, Mullaney TA, Grandich RA, Taintor JF, Fahid A. Endodontic cavity preparation. In: Ingle JJ, Taintor JF, Eds. Endodontics. 3 rd. edn. Philadelphia: Lea&Febiger, 1985:178-85.
13. Ingram TA. Response of the human eye to accidental exposure to sodium hypochlorite. *J Endodon* 1990;16:235-8.
14. Klimm W- Krause L, Krause P, Wenzel J. Toxicity of different endodontic antiseptics. *Stomatol DDR* 1989;39:153-5.
15. Lamers AC, Van Mullem PJ, Simon M. Tissue reactions to sodium hypochlorite and iodine potassium iodide under clinical conditions in monkey teeth. *J Endodon* 1980;6:788-92.
16. Loe H, Rindom Schiott C. The effect of mouth rinses and topical application of chlorhexidine on the development of dental plaque and gingivitis in man. *J Periodont Res* 1970;5:79-83.
17. Moorer WR, Wesselink PR. Factor promoting the tissue dissolving capability of sodium hypochlorite. *Int. Endod J* 1982;15:187-96.
18. Morgan RW, Carnes DL, Montgomery S. The solvent effects of calcium hydroxide irrigating solution on bovine pulp tissue. *J Endodon* 1991;17:165-8.
19. Osetek Em. Endodontic medicaments and irrigating solutions. In: Holroyd SV, Wynn RL, Reque-Clark B, eds. Clinical pharmacology in dental practice, 4 th edn. St Louis: *CV Mosby Co*, 1988:505-19.
20. Pashley El, Birdsong NL, Bowman K, Pashley DH. Cytotoxic effects of NaOCl on vital tissue. *J Endodon* 1985;11:525-28.
21. Reeh Es, Messer HH. Long-term paresthesia following inadvertent forcing of sodium hypochlorite through perforation in maxillary incisor. *Endod Dent Traumatol* 1989;5:200-3.
22. Sabala GI, Powell SE. Sodium hypochlorite injection into periapical tissues. *J Endodon* 1989;15:490-2.
23. Salzgeber RM, Brilliant JD. An in vivo evaluation of the penetration of an irrigating solution in root canals. *J Endodon* 1977;3:394-9.
24. Southard SR, Drisko CL, Killoy WJ, Cobb CM, Tria DE. The effect of 2.0% chlorhexidine digluconate irrigation on clinical parameters and the level of *Bacteroides gingivalis* in preiodontal pockets. *J Periodontol* 1989;60:302-9.
25. Spangber L, Engstörn B, Langeland K. Biologic effect of dental materials. 3. Toxicity and antimicrobial effect of endodontic antiseptics in vitro. *Oral Surg* 1973;36:856-71.
26. Spangberg L, Safavi KE, Kaufman A, Pascon EA. Antibacterial and toxic effect in vitro of a Bisdequalinum acetate solution for endodontic use. *Endodon* 1988;14:175-8.
27. The SD. The solvent action of sodium hypochlorite on fixed and unfixed necrotic tissue. *Oral Surg* 1979;47:558-61.

28. The SD, Maltha JC, Plasschaert AJM. Reactions of guinea pig subcutaneous connective tissue following exposure to sodium hypochlorite. *Oral Surg* 1980;49:460-5.

29. Türk Standartları TS 3464/ Temmuz 1980: Sodyum hipoklorit deney metodları, Ankara: İkbâl Matbaası, 1980:1-2.

30. Türkün M, Cengiz T. The effects of sodium hypochlorite and calcium hydroxide on tissue dissolution and root canal cleanliness. *Int Endod J* 1997;30:335-42.

31. Türkün M, Eltem R, Ateş M. Farklı irrigasyon solüsyonlarının antibakteriyel etkilerinin karşılaştırmalı olarak

incelenmesi. İÜ Diş Hek Der'de yayınlanmak üzere kabul edildi.

32. Wayman BE, Kopp WM, Pinero GJ, Lazari EP. Citric and lactic acids as root canal irrigants in vitro. *J Endodon* 1979;5:258-65.

33. Wennberg A. Biological evaluation of root canal antiseptics using in vitro and in vivo methods. *Scand J Dent Res* 1980;88:46-52.

34. Yeşilsoy C, Whitaker E, Cleveland D, Philips E, Trope M. Antimicrobial and toxic effects of established and potential root canal irrigant. *J Endodon* 1995;21:513-5.

Yazışma adresi:

Dr. Murat Türkün

Ege Üniversitesi Dişhekimliği Fakültesi

Diş Hastalıkları ve Tedavisi Anabilim Dalı

35100 Bornova-İzmir