

ALT LATERAL KESİCİ BİR DİŞTE BULUNAN TİP II DENS İNVAJİNATUS OLGUSUNUN ENDODONTİK TEDAVİSİ: BİR OLGU BİLDİRİMİ

ENDODONTIC TREATMENT OF TYPE II DENS INVAGINATUS IN A MANDIBULAR LATERAL INCISOR: A CASE REPORT

Rüstem Kemal SÜBAY¹, Bülent YILMAZ¹

ÖZET

Dens invaginatus, muhtemelen, mine organının içe doğru kıvrılmasıyla oluşan, nadir görülen bir gelişim anomalisidir. Bu olgu bildirisinde, Oehlers sınıflamasına göre tip II invajinasyon gösteren bir alt lateral kesici dişin geleneksel endodontik tedavisi anlatıldı. Sağ alt kesici dişlerin ve sol alt santral kesici dişin çevresinde, ekstraoral fistülle birlikte seyreden büyük bir kronik apikal lezyon bulunmaktaydı. Her üç diş de vitalite testine negatif yanıt verdi. 42 numaralı dişte bulunan invajinasyon, aerotora takılmış çeşitli elmas frezler kullanılarak, su soğutması altında tamamen kaldırıldı. 1 ay süreli kalsiyum hidroksit tedavisinden sonra, ekstraoral fistülün iyileştiği görüldü ve her 3 dişin kök kanalları sealer ve güta-perka konularak, lateral kondensasyon yöntemiyle dolduruldu. Dens invajinatusu tedavi etmek için, hem geleneksel hem de cerrahi endodontik tedavi yöntemleri düşünülebilir. Dens invajinatus olgularında tedavinin başarısı, anomalinin ve bu anomalinin tipinin teşhisine bağlı olarak değişebilir. İnvajinasyonun kök kanalından tamamen kaldırılması; kanalın temizlenmesi, kalsiyum hidroksitle dezenfeksiyonu ve doldurulması ile fistülün kapandığı ve dişin asemptomatik hale geldiği belirlendi.

Anahtar Kelimeler: mandibular lateral incisor, dens invaginatus.

ABSTRACT

Dens invaginatus is a rare developmental malformation of teeth possibly resulting from an invagination of the enamel organ. This case report presents the conventional endodontic treatment of an Oehlers Type II invaginated mandibular lateral incisor. There was a large chronic apical lesion with an extraoral fistula around the mandibular right incisors and left central incisor. All three teeth responded negatively to the vitality tests. The invaginatus in the #42 was removed completely using various diamond burs on an air turbine under water spray. After a 1-month treatment with calcium hydroxide dressings, the extraoral fistula disappeared and the root canals of all three incisors were filled laterally condensed gutta-percha and sealer. To treat dens invaginatus, both conventional and surgical endodontic treatment techniques may be considered. In dens invaginatus cases, success of the treatments depends on the diagnosis of the malformation and its type. Through complete removal of the malformation from the root canal, debridement, calcium hydroxide medication and obturation, fistula disappeared and the teeth were asymptomatic.

Key Words: alt yan kesici, dens invaginatus.

¹ İÜ, Diş Hekimliği Fakültesi, Endodonti A. D.

GİRİŞ

Dens invajinatus, mine organının, kalsifikasyon fazından önce içe kıvrılmasıyla karakterize bir diş gelişim defekti olarak tanımlanır (1). Bu anomali "dense in dente", "invaginated odontoma", "dilated gestant odontoma", "dilated composite odontoma", "tooth inclusion" ve "dentoid in dente" adlarıyla da anılmaktadır (2).

Bu fenomenin tahmini etiyojisi; fokal büyüme yetersizliği, fokal büyüme uyarımı veya diş germinin bazı alanlarında meydana gelen bölgesel dış basınç ile ilişkilendirilmektedir (3).

Oehlers (4) dens invajinatus olgularını 3 tipe ayırmıştır:

- Tip I:** Sadece krun içinde kalan, mine-sement sınırını geçmeyen mine invajinasyonu,
- Tip II:** Kökün içine giren, fakat kör bir kese gibi kök sınırları içinde kalan, diş pulpası ile birleşebilen, mine ile çevrili invajinasyon,
- Tip III:** Apikal veya periodontal bölgede ikinci bir foramenle sonlanan; pulpa ile bağlantısı bulunmayan; genellikle mine ile çevrili, fakat sıklıkla sement ile de çevrili olabilen invajinasyon.

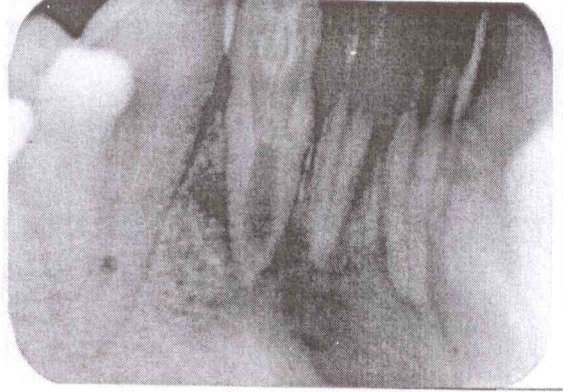
Dens invajinatusun görülme sıklığının %0.04 ile %10 arasında olduğu (5), en sık oranda sürekli üst yan kesici dişlerde görüldüğü bildirilmiştir (6). Hamasha ve Alomari (7) tüm dens invajinatus olgularının %90'ının üst yan kesici dişlerde görüldüğünü bildirmişlerdir. Gotoh ve ark. (8) 766 üst yan kesici dişi inceledikleri çalışmalarında, %9.6 oranında dens invajinatus olgusu saptamışlardır. Hamasha ve Alomari'nin (7) çalışmalarında bu oran %8.7 olarak bulunmuştur.

Dens invajinatus olgularında uygulanan tedavi yöntemleri; invajinasyon tipine, pulpa ve periapikal dokuların etkilenip etkilenmemesine ve kök gelişiminin tamamlanıp tamamlanmamasına bağlı olarak değişebilmektedir. Bu olgu bildirisinin amacı, alt lateral dişte Oehlers sınıflamasına göre, bir tip II dens invajinatus olgusunun tedavisini bildirmek; dens invajinatus olgularının karakteristikleri ve tedavi seçenekleri hakkında bilgi vermektir.

OLGU

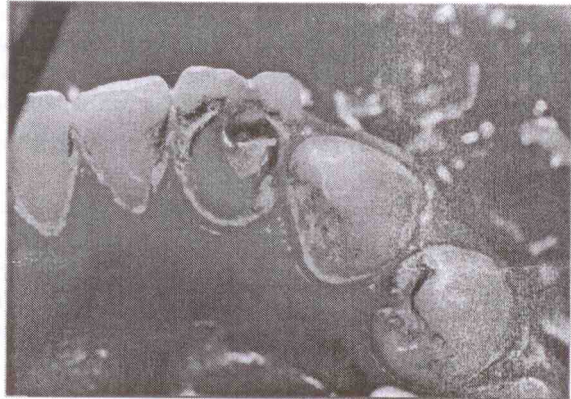
26 yaşında erkek bir hasta, çene ucunda fistül şikayetiyle kliniğimize başvurdu. Hastanın anamnezinde herhangi bir sistemik rahatsızlığı

olmadığı belirlendi. Radyografik muayenede, 42 numaralı dişte Oehlers sınıflamasına (4) göre tip II dens invajinatus olgusu ve 42, 41 ve 31 numaralı dişleri içeren periapikal lezyon varlığı görüldü (Resim 1).



Resim 1: Teşhis radyografisi.


Klinik muayenede, 42 numaralı dişin krunu meziyo-distal yönde simetrik dişe göre daha geniştir. Labial yüzeyin distalinde, insizal kenardaki çentikle birleşen ve dentin çürüğüne sahip bir invajinasyon girişi mevcuttu (Resim 2). İlgili dişler vitalometrik muayenede negatif yanıtlar verdi. Perküsyon ve mobilite testleri normal sınırlar içindeydi.



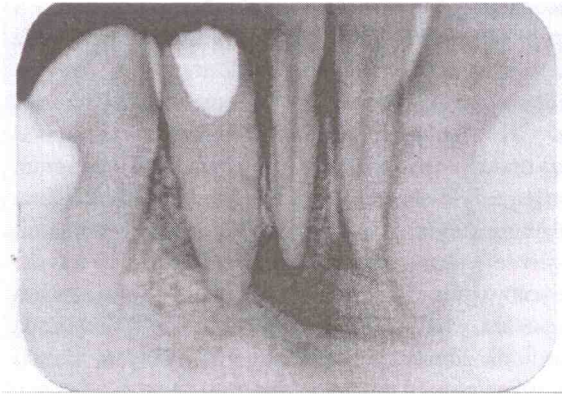
Resim 2: İnvajinasyon girişinin görünümü.

İnvajinasyon bulunan dişe lastik örtü takıldıktan sonra, endodontik giriş kavitesi açıldı. İnvajine olmuş mine dokusu aerötör kullanılarak alev uçlu elmas frezlerle kaldırıldı. Daha sonra, Gates-Glidden ve post frezleri kullanılarak invajinasyona ait dentin dokusu da uzaklaştırıldı ve böylelikle, invajinasyon ana kanal ile birleştirildi (Resim 3). Çalışma boyu radyografik olarak tespit edildikten sonra, kök kanalı

şekillendirildi ve kök kanalı medikamanı olarak kalsiyum hidroksit preparatı², plugger kullanılarak kök kanalına yerleştirildi (Resim 4). Aynı seansta, 41 ve 31 numaralı dişlere de, apikal lezyonlu dişlerde uygulanan kök kanalı tedavisi esaslarına uygun olarak endodontik tedaviye başlandı.

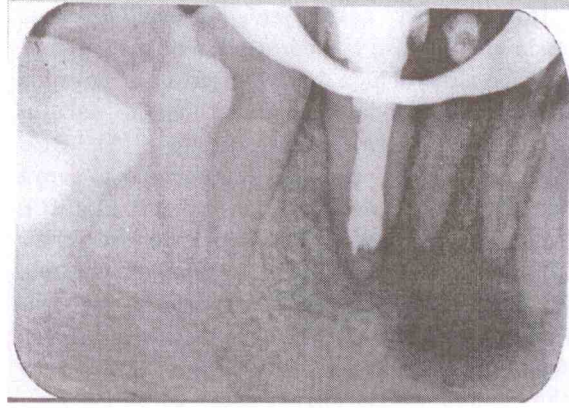


Resim 3: İnvajine doku kaldırıldıktan sonra, endodontik giriş kavitesinin görünümü.

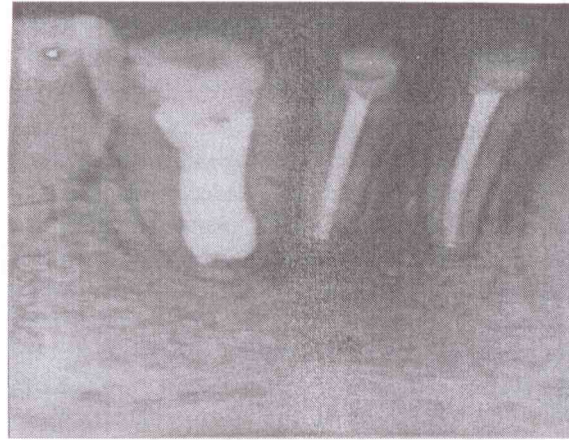


Resim 4: Kök kanalına kalsiyum hidroksit konulduktan sonra alınan radyografisi.

İlk seanstan 2 hafta sonra yapılan ikinci seansta, kök kanalında bulunan kalsiyum hidroksit preparatı yenisiyle değiştirildi. 2 hafta sonra yapılan muayenede, hastanın ekstraoral fistülünün iyileştiği görüldü ve kök kanalları, sealer olarak AH 26³ kullanılarak, lateral kondensasyon yöntemiyle dolduruldu (Resim 5). Dişler kompozit ile restore edildi. 6 ay sonra alınan kontrol radyografisinde, periapikal lezyonun önemli ölçüde iyileştiği tespit edildi (Resim 6).



Resim 5: İnvajinasyon gösteren dişin dolum radyografisi.



Resim 6: 6 ay sonra alınan kontrol radyografisi.

TARTIŞMA

Çoğu invajinatus olgusu olağan radyolojik incelemelerle tespit edilirler (9). İnvajine olmuş mine, radyoopasitesi fazla olduğu için radyografide tespit edilebilir (10). Radyografide diş içinde diş görünümü vardır; bu nedenle, bu olgular “dense in dente” olarak da anılır (11). Bununla birlikte, klinik olarak, ilgili dişin kuron morfolojisinde bir değişiklik veya “foramen coecum” bulunması invajinatus olgusunun bir göstergesi olabilir (9). Bu hastada, invajine olmuş mine dokusu radyografik olarak görülebilmektedir. Ayrıca, ilgili dişin kuron morfolojisinde bir değişiklik olması, invajinatus olgusunun bir göstergesi olarak kabul edilebilir.

İnvajinasyonların bilateral bulunması yaygın olmasa da, simetrik dişin klinik ve radyografik olarak incelenmesi gerekmektedir (12). Hastamızda, invajinasyon bulunan dişin simetriğinde veya herhangi bir ikinci dişte invajinatus olgusuna rastlanmamıştır.

² Sultan, USA

³ Dentsply De Trey, Germany

İnvajinasyonu çevreleyen minenin düzensiz yapıda olduğu (13); tabandaki mine dokusunun ise, hipomineralize olduğu bildirilmiştir (14). İnvajine olmuş mine altında bulunabilen dentin dokusu, düzenli ve sağlam yapıda olabilir (15). Bazı araştırmacılar ise, dentinin hipomineralize veya düzensiz yapıda olduğunu bildirmişlerdir (15, 16). Dentin, aynı zamanda, vital bağ dokusu içerebilir (15) veya ince kanallar yardımıyla pulpayla birleşebilir (17). Derin invajinasyonların temizlenmesinin zor olması ve sıklıkla, invajinasyon çukurcuklarının derinliklerinde yapısal defektler bulunmasının sonucu olarak; erken çürük gelişimi, devamında oluşan pulpa nekrozu ve periapikal lezyonlar dens invajinatusla beraberdir (4, 18). Ayrıca, çığnemenin etkisiyle bu yapısal defektler kırılabilir ve bu durum pulpanın açılmasıyla sonlanabilir. Genellikle bu komplikasyonlar kök gelişimi tamamlanmadan önce gerçekleşir (19).

Bu nedenle, herhangi bir klinik ve/veya radyolojik bulgu olmasa da, invajinasyonların tedavi edilmesi gerekmektedir (20). Sadece, invajinasyon girişinin ve klinik/radyografik olarak herhangi bir patolojik durumun saptanamadığı olgularda tedavi endikasyonu yoktur; fakat, olgunun muhakkak takip edilmesi gerekmektedir (21). Pulpanın etkilenmediği, çürük yıkımının görülmediği ve invajinasyon girişinin bulunduğu olguların profilaktik tedavisi fissür örtücülerin uygulanmasını içerir. Konservatif restoratif tedavi dolgu yapılmasını ifade etmektedir (22). Profilaktik veya konservatif olarak tedavi edilen invajinasyonların takip edilmesi önemlidir. Çünkü, bu olgularda %11.3 gibi bir yüksek başarısızlık oranı tespit edilmiştir (23). Radyografik olarak invajinasyon ile pulpa arasında bağlantı olmadığı ve klinik/radyografik olarak pulpanın etkilenmediği düşünülen derin invajinasyonlarda, profilaktik ve konservatif tedavi dışında, ana kanala dokunulmadan, sadece invajinasyonun endodontik olarak tedavi edilmesi yeterli olabilir (24). Aynı şekilde, ayrı bir apikal veya lateral foramene sahip derin invajinasyonların (tip III) konservatif kök kanalı tedavisine gereksinim gösterebileceği bildirilmiştir (22, 25).

Morfis ve Lentzari (26) invajinasyon içinde infeksiyon olmasının kök gelişimini geciktirebileceğini bildirmişlerdir. Araştırmacıların sunduğu olguda (tip III), kanal preparasyonu ve irrigasyon ile infeksiyon giderildikten sonra, periapikal inflamasyonun yatışmasıyla, ana kanal içindeki normal pulpa kök gelişimini devam

ettirmiştir. Benzer bir olguda, Nallapati (27) ana kanalın etkilenmediği ve periapikal lezyon bulunan bir tip III dens invajinatus olgusunda; sadece invajinasyonu cerrahi ve cerrahi olmayan endodontik tedavi kombinasyonu ile tedavi etmiş ve pulpanın canlılığını sürdürmesini sağlamıştır.

Pulpanın nekroze olduğu invajinasyon olgularında invajinasyonun yanı sıra ana kök kanalının da tedavi edilmesi gerekmektedir (28). Buna ilaveten, kök gelişimi tamamlanmadan pulpanın etkilendiği invajinasyon olgularında apeksifikasyon tedavisi (29) veya retrograd dolgu (11) yapılması gerekmektedir. Cerrahi olmayan endodontik tedavinin yapılamadığı veya başarısız olduğu olgularda, apikal cerrahi (30) ve kasti replantasyon (31) diğer tedavi seçenekleridir.

Bu olguda, invajinasyon içerisindeki infeksiyonun öncelikle pulpayı, daha sonra periapikal bölgeyi etkilediği; pulpa patolojisi kök gelişimi tamamlandıktan sonra gerçekleştiği için, invajinasyonun pulpa ile doğrudan birleşmediği, kör sonlandığı, invajinasyon tabanındaki ince mine tabakasının bir süre sonra mikrobiyal sızıntıya yol açtığı düşünülmektedir. 41 ve 31 numaralı dişlerde kuronal yapı bütünlüğünü sürdürmektedir. Travma hikayesi ve periodontal hastalık mevcut değildir. 41 ve 31 numaralı dişlerde bulunan periapikal lezyonun, invajinasyon olgusundaki lezyonun ilerlemesiyle oluşabilme olasılığının düşük olduğunu düşünmekteyiz. Dolayısıyla, 41 ve 31 numaralı dişlerde öne çıkan kronik oklüzal travma etiolojisinin, 42 numaralı dişin, invajinasyon yapısının yanı sıra, pulpa ve periapikal dokularında patolojik durum gelişmesinde rol oynayan, ikincil bir etken olduğu düşünülebilir.

İnvajinasyon olgularında, kök kanal sistemi içinde düzensizliklerin bulunması, yeterli bir temizleme ve şekillendirme işlemine izin vermeyebilir. Dolayısıyla, kök kanalının bol miktarda sodyum hipoklorit ile yıkanması, ultrasonik olarak temizlenmesi ve kalsiyum hidroksit ile medikasyon yapılması gerekmektedir (32). Bu olguda hem invajinasyon hem de periapikal lezyon olduğu için kök kanalına 1 ay süreyle kalsiyum hidroksit uygulanmıştır.

Bu tip anomali gösteren dişlerde, invajine olmuş dokuya herhangi bir konservatif veya endodontik tedavi yöntemi uygulanmadığı takdirde, genellikle pulpal ve periapikal komplikasyonlar ortaya çıkmaktadır. Bu olguda bulunan Oehlers tip II invajinasyon, pulpa nekrozuna ve periapikal lezyona

yol açmıştır. İnvajinasyonun kök kanalından tamamen kaldırılması, kanalın temizlenmesi, kalsiyum hidroksitle dezenfeksiyonu ve doldurulması; klinik olarak iyileşmeyle ve radyografik olarak periapikal lezyonun önemli ölçüde kaybolmasıyla sonuçlanmıştır.

KAYNAKLAR

- Glossary of terms used in endodontics. 7th ed. Chicago: American Association of Endodontics, 2003.
- Hülsmann M. Dens invaginatus: etiology, classification, prevalence, diagnosis and treatment considerations. *Int Endod J* 1997; 30: 79-90.
- Shafer WG, Hine MK, Levy BM, editors. A Textbook of Oral Pathology, 4th ed. Philadelphia: W.B. Saunders Co., 1983, p. 2-58.
- Oehlers FAC. Dens invaginatus (dilated composite odontome). 1. Variations of the invagination process and associated anterior crown forms. *Oral Surg* 1957; 10: 1204-18.
- Hovland EJ, Block RM. Nonrecognition and subsequent endodontic treatment of dens invaginatus. *J Endod* 1977; 3: 360-2.
- Tarján I, Rózsa N. Endodontic treatment of immature tooth with dens invaginatus: a case report. *Int J Paed Dent* 1999; 9: 53-6.
- Hamasha AA, Alomari QD. Prevalance of dens invaginatus in Jordanian adults. *Int Endod J* 2004; 37: 307-10.
- Gotoh T, Kawahara K, Imai K, Fishi K, Fujiki Y. Clinical and radiographic study of dens invaginatus. *Oral Surg* 1979; 48: 88-91.
- Jaramillo A, Fernández R, Villa P. Endodontic treatment of dens invaginatus: A 5-year follow-up. *Oral Surg* 2006; 101: E15-21.
- Pindborg JJ. Pathology of dental hard tissues. Philadelphia: WB Saunders, 1970, p. 58-64.
- Sauveur G, Roth F, Sobel M, Boucher Y. Surgical treatment of a periradicular lesion on an invaginated maxillary lateral incisor (*dense in dente*). *Int Endod J* 1997; 30: 145-9.
- Gonçalves A, Gonçalves M, Oliveira DP, Gonçalves N. Dens invaginatus type III: report of a case and 10-year radiographic follow-up. *Int Endod J* 2002; 35: 873-9.
- Atkinson SR. The permanent maxillary lateral incisor. *Am J Orthod* 1943; 29: 685-98.
- Beynon AD. Developing dens invaginatus (dens in dente). A quantitative microradiographic study and a reconsideration of the histogenesis of this condition. *Br Dent J* 1982; 153: 255-60.
- Omnell KA, Swanbeck G, Lindahl B. Dens invaginatus. II. A microradiographical, histological and micro X-ray diffraction study. *Acta Odont Scand* 1960; 18: 303-30.
- Vincent-Townend J. Dens invaginatus. *J Dent* 1974; 2: 234-8.
- Kronfeld R. Dens in dente. *J Dent Res* 1934; 14: 49-66.
- Jung M. Endodontic treatment of dens invaginatus type III with three root canals and open apical foramen. *Int Endod J* 2004; 37: 205-13.
- Villa VG, Bunag CA, Ramos AB. A developmental anomaly in the form of an occlusal tubercle with central canal which serves as the pathway of infection to the pulp and periapical lesion. *Oral Surg* 1959; 12: 343-8.
- Rotstein I, Stabholz A, Heling I, Friedman S. Clinical consideration in the treatment of dens invaginatus. *Endod Dent Traumatol* 1987; 3: 249-54.
- Duckmanton PM. Maxillary permanent central incisor with abnormal crown size and dens invaginatus: a case report. *Endod Dent Traumatol* 1995; 11: 150-2.
- Szajikis S, Kaufman AY. Root invagination treatment: a conservative approach in endodontics. *J Endod* 1993; 19: 576-8.
- Ridell K, Mejäre I, Matsson L. Dens invaginatus: a retrospective study of prophylactic invagination treatment. *Int J Paed Dent* 2001; 11: 92-7.
- De Smit A, Demaut L. Nonsurgical endodontic treatment of invaginated teeth. *J Endod* 1982; 8: 506-11.
- Schwartz SA, Schindler WG. Management of a maxillary canine with dens invaginatus and a vital pulp. *J Endod* 1996; 22: 493-6.
- Morfis AS, Lentzari A. Dens invaginatus with an open apex: A case report. *Int Endod J* 1989; 22: 190-2.

27. Nallapati S. Clinical management of a maxillary lateral incisor with vital pulp and type 3 dens invaginatus: a case report. J Endod 2004; 30: 726-31.
28. Tsurumachi T, Hayashi M, Takeichi O. Non-surgical root canal treatment of *dens invaginatus* type 2 in a maxillary lateral incisor. Int Endod J 2002; 35: 68-72.
29. Ferguson FS, Friedman S, Frazzetto V. Successful apexification technique in an immature tooth with dense in dente. Oral Surg 1980; 49: 356-59.
30. Fröner IC, da Costa Rocha LF, da Costa WF, da Rocha Barros VM, Morello D. Complex treatment of dens invaginatus type III in maxillary lateral incisor. Endod Dent Traumatol 1999; 15: 88-90.
31. Cole GM, Taintor JF, James GA. Endodontic therapy of a dilated dens invaginatus. J Endod 1978; 4: 88-90.
32. Yeh SC, Lin YT, Lu SY. Dens invaginatus in the maxillary lateral incisor. Treatment of 3 cases. Oral Surg 1999; 87: 628-31.

Yazışma Adresi:**Prof. Dr. R. Kemal SÜBAY**

İÜ, Diş Hekimliği Fakültesi,

Endodonti A.D., 34390, Çapa/İstanbul

Tel: (0212) 414 20 20/30301 - (0538) 483 00 88

E-posta: ctsubav@yahoo.com