

# Midenin Kötü Differansiye Medüller Karsinomu: Olgu Sunumu

## Poorly Differentiated Medullary Carcinoma of the Stomach; Case Report

Ahmet Midi \*, Çiğdem Ataizi Çelikel \*\*, Funda Tanay Eren \*\*

### ÖZET

Mide'nin medüller karsinomu morfolojik açıdan kötü farklılaşma gösteren mide karsinomları arasında incelenmesine karşın biyolojik davranışı midenin iyi farklılaşma gösteren karsinomlarına benzeyen nadir görülen bir tümördür.

Olgumuz 82 yaşında erkek hastadır. Endoskopik biyopsisi intestinal tip adenokarsinom tanısı almıştır. Subtotal gastrektomi spesmeninde antrumda posterior duvar, küçük kurvatur yerleşimli 6.5 cm çapta ülseroinfiltratif tümör saptanmıştır. Histopatolojik incelemede kalın trabeküler yapılar oluşturan lenfositler iri, yer yer belirgin nükleollü, sitoplazmaları net olarak seçilemeyen, monomorfik, atipik hücrelerin oluşturduğu tümör izlenmiştir. Olgu mide medüller karsinomunun nadir görülmesi ve endoskopik biyopsilerde tanı güçlüğü oluşturması nedeniyle sunulmuştur.

**Anahtar Kelimeler:** mide, medüller karsinom, diffüz tip

### ABSTRACT

Medullary carcinoma of the stomach is a rare tumor with an appearance similar to a poorly differentiated carcinoma but its behavior is similar to well differentiated gastric carcinoma. Our case is 82 years old male patient. Endoscopic biopsy was reported as an intestinal type adenocarcinoma. In the subtotal gastrectomy specimen at the posterior wall of the antrum and small curvature localizations an ulceroinfiltrative tumor with 6.5 cm diameter in size was found. Histopathological examinations showed that the tumor composed of thicker trabecular structure. The tumor cells were monomorphic with atypical appearance having bigger lymphocytes, indistinct cytoplasm and partially distinct nucleolus. Case was presented because of medullary carcinoma of the stomach is a rare tumor and endoscopic biopsies constitute diagnostic difficulty.

**Key words:** stomach, medullary carcinoma, diffuse type

\* Maltepe Üniversitesi Tıp Fakültesi Patoloji Anabilim Dalı, İstanbul.  
\*\*Marmara Üniversitesi Tıp Fakültesi Patoloji Anabilim Dalı, İstanbul.

## GİRİŞ

Mide karsinomlarını; Lauren (1965) intestinal ve diffüz tip (1), Ming (1977) ise büyüme paternine göre ekspansil ve infiltratif tip olarak sınıflamıştır (2). Sugano (1982) histogenezine göre mide kanserlerini diferansiye (papiller ve tubuler adenokarsinom) ve indiferansiye tip (kötü diferansiye, taşlı yüzük hücreli ve müsinoz adenokarsinom) olarak iki ana gruba ayırmıştır (3). Kötü diferansiye adenokarsinom kapsamında incelenen solid veya medüller tip karsinom; ekspansil büyüme paterni, karaciğere hematogen yolla metastaz yapması ve peritoneal yayılım oluşturmaması gibi birçok özelliği ile midenin iyi diferansiye karsinomları gibi davranan nadir görülen bir tümördür.

## OLGU SUNUMU

Seksen iki yaşında erkek hasta, NSAİD kullanımı sonrası hematemez şikâyeti nedeniyle yapılan endoskopik biyopside adenokarsinom, intestinal tip tanısı almıştır. Bunun üzerine olguya subtotal gastrektomi operasyonu yapılmıştır. Materyalin makroskopik incelemesinde

antrum posterior duvar küçük kurvatur yerleşimli 6.5 cm çapta ülsero-infiltratif tümör görülmüştür. Mikroskopik incelemede tümör yüzeyinde sınırlı bir alanda villoglandüler paternde neoplazi (şekil 1), bu alanının hemen altında kompakt yuvalar, yer yer solid-trabeküler patern oluşturan, diskoheziv, küçük-orta büyüklükte, belirgin nükleolu olmayan, pleomorfizim göstermeyen neoplastik hücrelerden (şekil 2) oluşan tümör izlenmiştir. Stromadan yoksun tümörde ekspansil, noduler paternde derin muskularis propria invazyonu (şekil 3) saptanmıştır. Lenfosit infiltrasyonu içermeyen tümör çevresinde yer yer folikül oluşturan lenfositik reaksiyon varlığı dikkati çekmiştir. Tümör çevresinde beş adet lenf düğümünde solid paternde karsinom metastazi saptanmıştır.

Ayırıcı tanıya indiferansiye karsinom, kollüzyon tümörler (adenokarsinom + lenfoma/ nöroendokrin tümör), nöroendokrin karsinom, metastatik karsinom alınmış ve parafin bloklara LCA, kromogranin, CK7, CK20 immünohistokimya paneli uygulanmıştır. LCA (-), kromogranin (-), yüzeyde villoglandüler karsinom alanlarında CK20 (+), CK7 (+), tümörün % 90'ından daha büyük kısmını oluşturan solid alanlarda CK20 (-), CK7 (+) olarak bulunmuştur. LCA negatifliği ile lenfomadan, kromogranin negatifliği ile nöroendokrin tümörlerden ayırıcı tanısı

yapılmıştır. Neoplastik hücrelerde sitokeratin ile pozitif boyanma karsinomu desteklemiş ve immünohistokimyasal ve morfolojik bulgularla olguya medüller paternde kötü diferansiye mide adenokarsinomu tanısı verilmiş ve evre T2N1Mx olarak rapor edilmiştir.

## TARTIŞMA

Kötü diferansiye medüller karsinom (KDMK), medüller ve solid patern oluşturan uniform tümör hücreleri ve intra-/peritümöral desmoplastik stromadan yoksun düzgün sınırlı karakterize gastrik karsinomlardır. KDMK, gastrik karsinomların % 4.7 - % 5.7'sini oluşturur (4). Genellikle proksimal 1/3'te yerleşim gösteren bu tümörler morfolojik olarak kötü diferansiye görünümüne karşın biyolojik davranış açısından iyi diferansiye gastrik adenokarsinomlar (İDAK)'a benzerlik gösterirler. Adacchi ve ark.'ı, KDMK'ların %38' inde tümör periferinde papillo-tubuler diferansiyasyon saptamışlar ve KDMK'ların papiller adenokarsinom olarak başladığını ve mide duvarına invazyon yaptıktan sonra neoplastik hücrelerin sıkışarak solid-medüller patern oluşturduğunu ileri sürmüşlerdir (4). Olgumuzda da yüzeyde fokal papillo-tubuler diferansiyasyon saptanmıştır. Endoskopik biyopsi, yalnız bu alanları içerdiği için olgu adenokarsinom-intestinal tip tanısı almıştır. İntra- ve peritümöral inflamatuvar reaksiyonun, olguların % 49' unda bulunduğu belirtilmiştir (6). Birçok çalışmada lenfositik infiltrasyon gösteren gastrik medüller karsinomlarda PCR ile Epstein-Barr virus genomu tespit edilmiştir (7). Olgumuzda, lenfositik reaksiyonun tümör çevresinde sınırlı olması genellikle intratümöral lenfositik reaksiyonun bulunduğu medüller karsinoma eşlik eden EBV birlikteliğini düşündürmemektedir. Ancak olgumuzda EBV çalışılmamış olması bir eksikliktir. Umedo T. ve ark.'ı immünohistokimyasal olarak KDMK' un antijenik ekspresyonunun İDAK ile benzerlik gösterdiğini belirtmiştir (8). Olgumuzda yaygın ve kuvvetli sitokeratin 7 ekspresyonu bu bulguyu desteklemektedir. Karaciğer metastazi, KDMK'ların % 15'inde görülür. Yüzde 31 olguda ise karaciğerde nöks saptanır (9). Alfa-fetoprotein yüksekliğinin karaciğer metastazi ile ilişkili olduğu ileri sürülmektedir. KDMK olgularında 5 yıllık sürvi, nonmedüller gastrik karsinom olgularından farklı değildir (9).

Midenin medüller karsinomu nadir görülmesi ve indiferansiye karsinom, lenfoma, nöroendokrin tümör, nöroendokrin karsinom, metastatik karsinom gibi neoplazmlardan morfoloji olarak ayırıcı tanısının zorluğu

**Midi ve Arkadaşları**

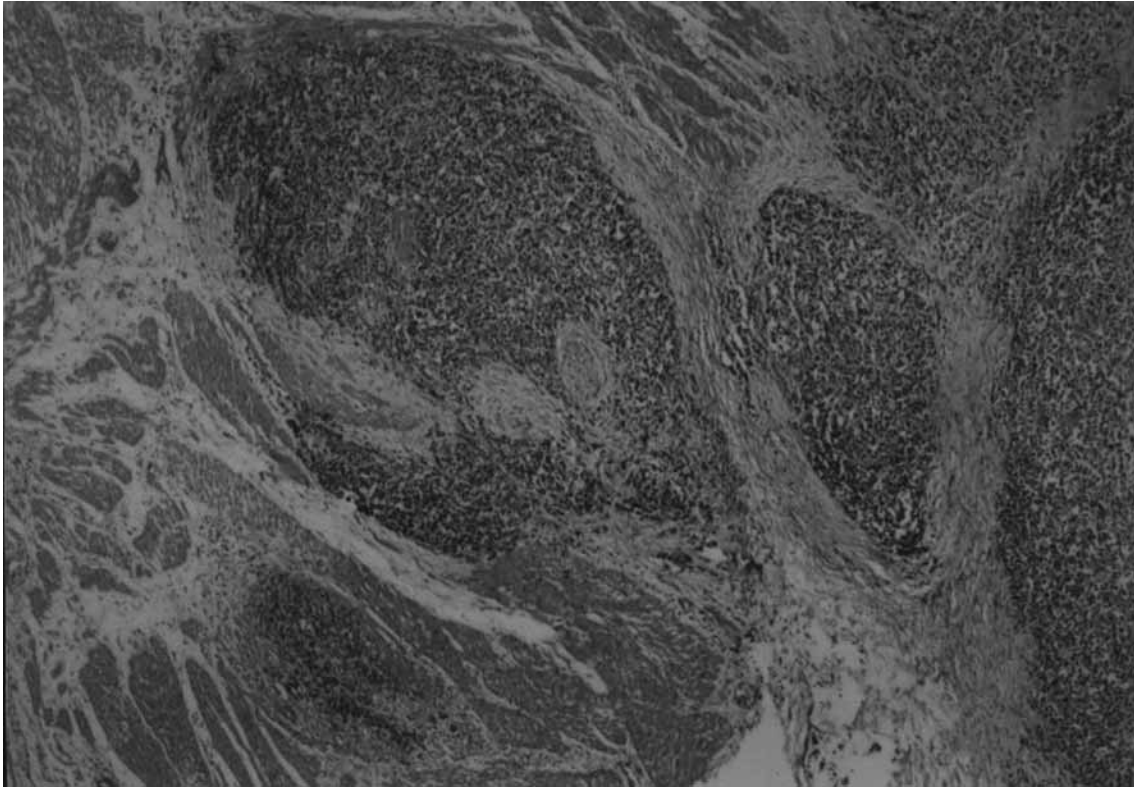
nedeniyle küçük fragmentler halindeki endoskopik biyopsi materyallerinde meduller karsinomun akılda bulunması önemlidir.

**KAYNAKLAR**

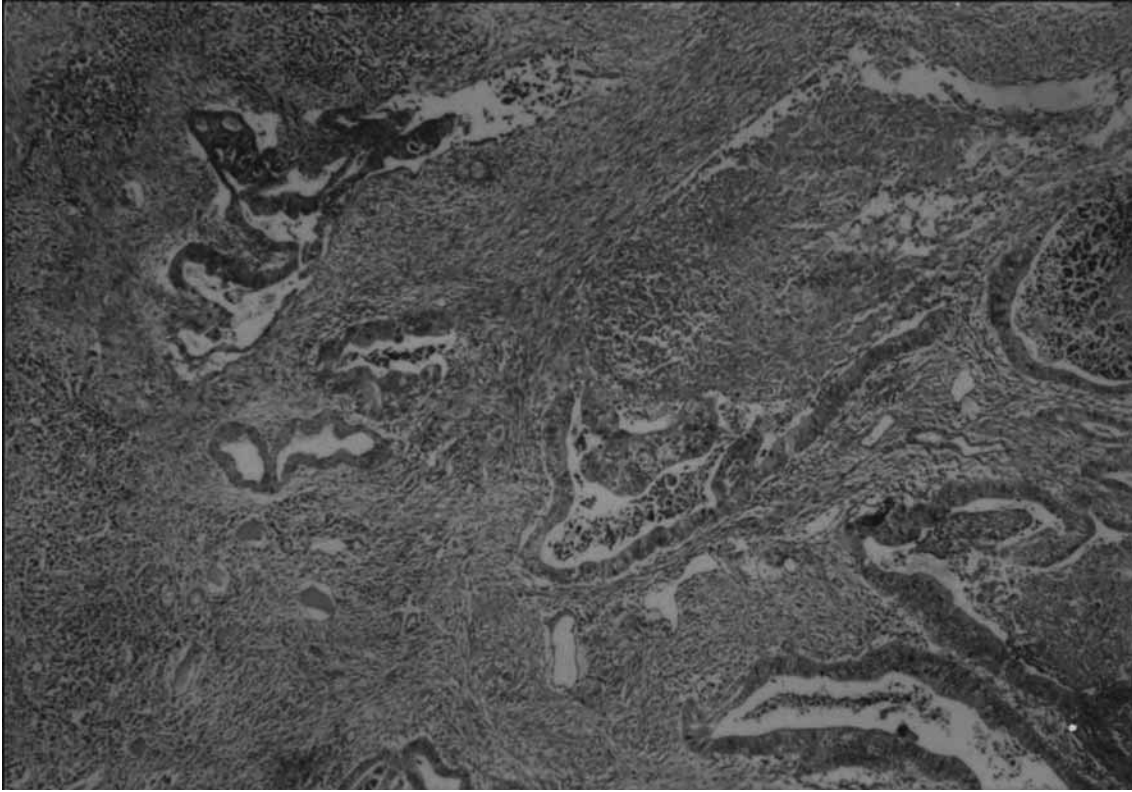
- 1-** Lauren P. The two histological main types of gastric carcinoma: diffuse and so-called intestinal-type carcinoma. *Acta Pathol Microbiol Scand* 1965; 64:31-49.
- 2-** Ming SC. Gastric carcinoma: a pathological classification. *Cancer* 1977; 39: 2475-85.
- 3-** Sugano H, Nakamura K, Kato Y. Pathological studies of human gastric cancer. *Acta Pathol Jpn.* 1982;32 Suppl 2:329-47.
- 4-** Adachi Y, Yasuda K, Inomata M, Sato K, Shiraishi N, Kitano S. Pathology and prognosis of the gastric carcinoma well versus poorly differentiated type. *Cancer* 2000; 89:1418-24.
- 5-** Rodriguez A, Cejas HA, Martínez M, Cabral C. [Medullary carcinoma of the stomach]

*Rev Fac Cien Med Univ Nac Cordoba.* 2000;57: 59-65

- 6-** Takano Y, Kato Y. Epstein- Barr virus association with early cancers found together with gastric medullary carcinomas demonstrating lymphoid infiltration. *J Pathol* 1995; 175:39-44.
- 7-** Takano Y, Kato Y, Sugano H. Epstein- Barr virus-associated medullary carcinoma with lymphoid infiltration of the stomach. *J Cancer Res Clin Oncol* 1994; 120:303-308.
- 8-** Umedo T, Sakamoto J, Watanabe T, Ito K, Akimaya S, Yasue M, Takagi H. Immunohistochemical analysis of the poorly differentiated stomach adenocarcinoma with medullary growth pattern. *J Surg Oncol* 1996; 62:34-39.
- 9-** Otsuji E, Kuriu Y, Ichikawa D, Ochiai T, Okamoto K, Hagiwara A, Yamagishi H. Clinicopathologic and prognostic characterization of poorly differentiated medullary-type gastric adenocarcinoma. *World J Surg.* 2004; 28:862-865.

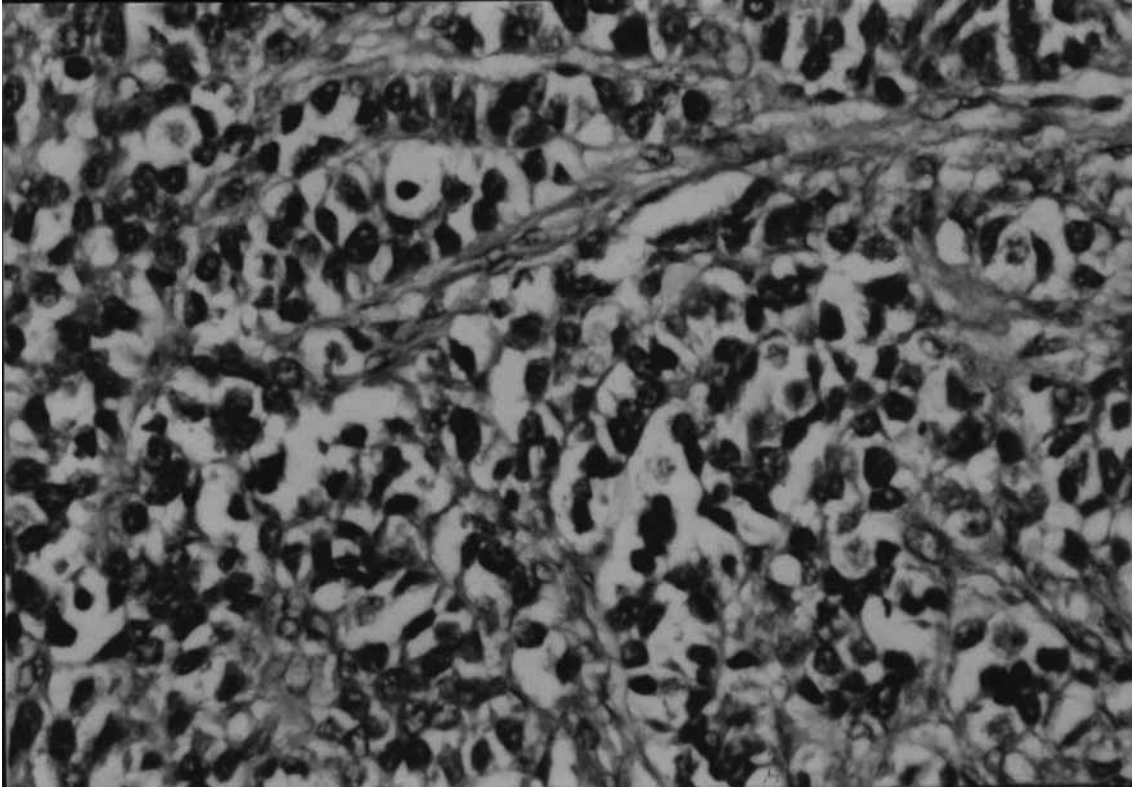


**Şekil-1: Tümör yüzeyinde villoglandüler paternde neoplazi**



**Şekil-2: Pleomorfizm göstermeyen neoplastik hücreler**

30



**Şekil-3: Nodüler paternde derin muskularis propria invazyonu**