

# Olgu Sunumu: Wellen Sendromu

## Case Report: Wellen's Syndrome

Dr. Alper Aydın / Maltepe Üniversitesi Tıp Fakültesi, Kardiyoloji Ana Bilim Dalı, İstanbul

Dr. Tayfun Gürol / Maltepe Üniversitesi Tıp Fakültesi, Kardiyoloji Ana Bilim Dalı, İstanbul

Dr. Mustafa Serdar Yılmaz / Maltepe Üniversitesi Tıp Fakültesi, Kardiyoloji Ana Bilim Dalı, İstanbul

Dr. Yusuf Selçuk Yıldız / Maltepe Üniversitesi Tıp Fakültesi, Kardiyoloji Ana Bilim Dalı, İstanbul

Dr. Osman Akdemir / Maltepe Üniversitesi Tıp Fakültesi, Kardiyoloji Ana Bilim Dalı, İstanbul

Dr. Bahadır Dağdeviren / Maltepe Üniversitesi Tıp Fakültesi, Kardiyoloji Ana Bilim Dalı, İstanbul

### ÖZET

Wellen sendromu aralıklı göğüs ağrısı olan bir hastada ağrısız periyotlarda gözlemlenen T dalga değişiklikleriyle karakterize bir klinik durumdur. Bu bulgu yakın bir zamanda anterior miyokard infarktüsüne (MI) sebep olacak olan sol ön inen arter (LAD) proksimalindeki kritik derecede bir darlığın varlığına işaret eder. Biz bilinen kardiyak bir hastalığı olmayan 55 yaşında erkek hastanın EKG'sindeki klasik Wellens T dalgalarının varlığı sonrasında gelişen akut anterior MI olgusunu sunmaktayız. Hasta bir hafta önce göğüs ağrısı şikayetiyle bir dış merkeze başvurmuş ve EKG'sinde anormal T dalgaları saptanmıştır. Serum kardiyak belirteçleri normal düzeyde bulunmuştur. Şikayetleri gerileyen hasta kardiyoloji poliklinik kontrolü önerilerek taburcu edilmiştir. Bir hafta sonra acil servisimize göğüs ağrısı ve anterior MI ile uyumlu EKG bulgularıyla başvuran hasta, ivedilikle kateter laboratuvarına alınarak LAD proksimalindeki %99 darlığa primer perkütan girişim uygulanmıştır. Eğer Wellens'in T dalga değişiklikleri önceden fark edilebilseydi anterior MI önlenbilirdi.

**Anahtar kelimeler:** Wellen sendromu, miyokard infarktüsü, EKG, T dalga anormalliyi.

### ABSTRACT

Wellens' syndrome describes a characteristic pattern of ECG T-wave changes in association with critical narrowing of the left anterior descending coronary artery. Failure to diagnose this condition, with subsequent inappropriate management, may have fatal consequences.

We report the case of a 55 year old male patient without any known cardiac disease with an ECG that demonstrates the classic Wellens' T-waves that was unrecognized. One week later he came to emergency department complaining severe chest pain. His ECG findings appropriate with anterior myocardial infarction which was treated with primary percutaneous intervention. This case highlights the importance of recognizing this kind of changes because patients with Wellens' syndrome are at high risk for the development of extensive myocardial infarction of the anterior wall and death.

**Key words:** Wellens' syndrome, myocardial infarction, ECG, T wave abnormality.

### GİRİŞ

Wellen sendromu spesifik EKG T dalga değişiklikleri ile karakterize olan ve kritik proksimal LAD darlığını gösteren klinik bir durumdur(1,3). Olgu sunumumuzda ilk başvuru EKG'sinde izlenen Wellens sendromu bulguları gözden kaçan ve sonrasında akut anterior MI tanısı ile LAD proksimal kritik darlığına primer perkütan girişim uygulanan bir olgu anlatılmaktadır. Bu olgu Wellens sendromu bulgularının EKG'de tanınmasının miyokard hasarı, hatta ölümlerle sonuçlanabilecek miyokard enfarktüsünün önlenmesi ve tedavisinin uygun şekilde yapılmasını sağlamadaki önemini vurgulamaktadır.

### OLGU SUNUMU

Elli beş yaşında erkek hasta acil servisimize yaklaşık 1 saat önce başlayan, göğsün orta hattından sol kola yayılan baskı tarzında ağrı şikayetiyle başvurdu. Ağrı derecelendirilmesi 10 üzerinden 8 idi. İlave olarak terleme, nefes darlığı, çarpıntı şikayetleri de mevcuttu. Hasta yaklaşık bir haftadır aralıklarla gelen göğüs ağrısından şikayet etmekteydi. Şikayetleri ilk başladığında bir dış merkeze başvuran hastanın kardiyak enzimleri normal saptanırken, EKG'de V1, V2'de bifazik T dalgaları, V3-V4'te derin, ters T dalgaları gözlemlenmişti (şekil1). Gözlem altında iken şikayetleri tamamen geçen hasta kardiyoloji poliklinik kontrolü önerilerek hali ile ta-

burcu edilmiş. Hastanın hikayesinde yeni tanılı tip II diabetes mellitus varlığının yanında, 35 paket/yıl sigara kullanımı mevcuttu. Hiperlipidemi, hipertansiyon ve ailesinde koroner arter hastalığı öyküsü yoktu. Acil serviste yapılan fizik muayenesinde nabız dakika sayısı 110/dk, tansiyon arteriyel 120/70mmHg, vücut sıcaklığı 36 °C, solunum sayısı 18/dk, oda havasında oksijen saturasyonu %99 idi. Kardiyovasküler ve diğer sistem muayeneleri normaldi. EKG'de ritim, normal sinüs ritmi, 110/dk hızında olup V1-V6 derivasyonları arasında 2 mm ST segmenti elevasyonu mevcuttu. Hasta bu bulgularla anterior MI tanısı ile primer perkütan girişim için kateter laboratuvarına alındı.

Yapılan koroner anjiyografide (şekil 2) sol ana koroner arter (LMCA): normal, LAD: septal 1 hizasından subtotal tıkalı, sirkumfleks arter (Cx): proksimali ektazik, sağ koroner arter (RCA): nondominant ve ince yapıda saptandı. LAD'ye 2,5 x 14 mm balon ile 10 atmosfer balon predilatasyonu sonrası 3.0 x 18 mm stent 14 atmosfer'de implante edildi. İşlem sonrası hastanın göğüs ağrısı geçti, ST segment elevasyonunda %70 azalma gözlemlendi. İşlemin ertesi günü yapılan transtorasik ekokardiyografide sol ventrikül ejeksiyon fraksiyonu % 55, 1. evre diastolik disfonksiyonu, sol ventrikül anterior duvarı ve septumun mid segmentleri ve apikal bölgede hipokinezi saptandı. Servis izlemleri problemsiz seyreden ve kardiyak belirtileri normal değerlere gerileyen hasta klopidogrel, aspirin, atorvastatin, bisoprolol ve ramipril tedavileriyle taburcu edildi.

## TARTIŞMA

Wellen sendromu aralıklı göğüs ağrısı olan bir hastada ağrısız dönemlerde gözlemlenen T dalga değişiklikleriyle karakterize bir klinik durumdur(1,3). Klinik bulgular ve bu EKG değişikliklerinin ciddi proksimal LAD darlığıyla ilişkili olduğu ilk olarak 1982'de Zwaan, Wellens ve arkadaşları tarafından tanımlanmıştır(4). Bu bulguların stenotik bölgeyi öngörmede

spesifitesi yüksektir. Anjiyografik olarak hastaların tamamında LAD proksimalinde %50'den fazla darlık saptanmış olup %83'ünde lezyon 2. septal perfaratörden öncedir(5,6).

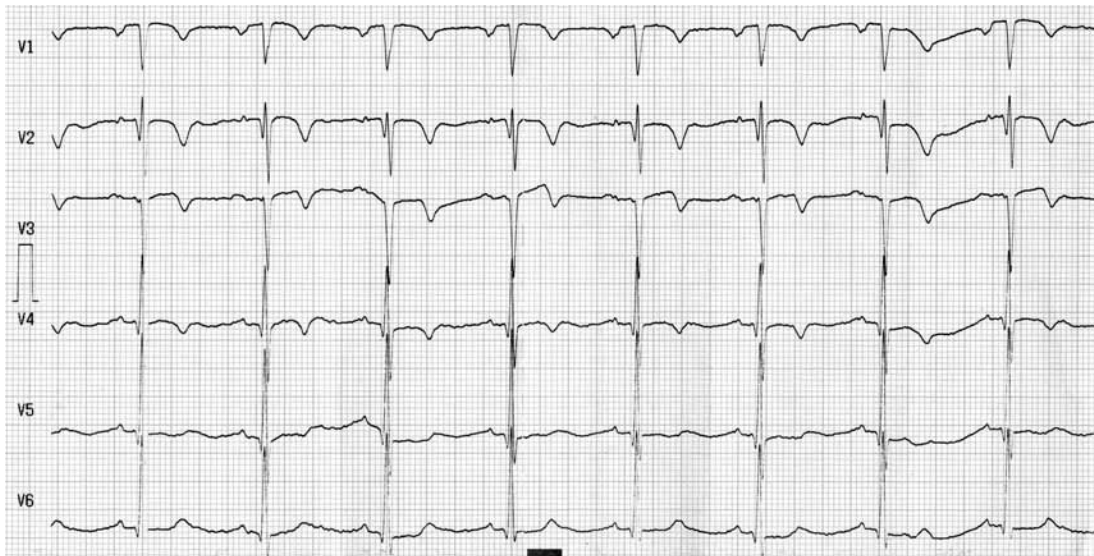
Wellens Sendromunun EKG ve klinik kriterleri şunlardır:

- (i) V2,V3'te bazen de V1,V4,V5,V6'da bifazik veya derin, ters dönmüş T dalgaları
- (ii) Kardiyak biyomarkırların normal olması veya minimal yüksekliği
- (iii) ST-segment elevasyonu olmaması veya minimal olması (< 1 mm);
- (iv) Prekordiyal R-dalga progresyon kaybı olmaması;
- (v) Patolojik prekordiyal Q dalgası olmaması;
- (vi) Angina öyküsü.

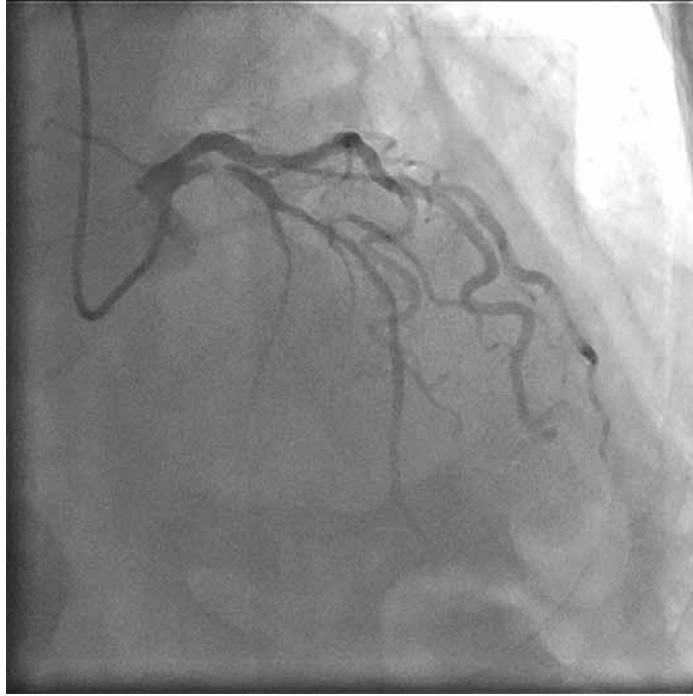
Wellens sendromu EKG paternine göre ikiye ayrılır. Tip A (olguların %75'i) V2-V3'te derin ters dönmüş T dalgalarıyla karakterizedir. Tip B'de (olguların %25'i) ise V2-V3'te bifazik T dalgaları görülür(7,8). Wellens sendromunun diyagnostik T dalgaları, LAD'nin ilk ve ikinci septal dalları arasındaki segmente ait bir darlık ile ilişkili olup, tipik olarak V2 ve V3 derivasyonlarında görülse de, lezyon LAD'nin daha proksimal bir segmentinde ise T dalga değişiklikleri daha yaygın olarak diğer prekordiyal derivasyonlarda da gözlemlenir(8).

Wellen sendromunun doğal seyri anterior myokard infarktüsü ile sonuçlanmaktadır(9). Oluşan T dalga değişiklikleri kalıcı olup saatler veya haftalar boyu devam edebilir(6,9). Bulgular saptanıp, LAD darlığı tedavi edilirse, EKG değişiklikleri normale dönmektedir.

Bu hastalarda miyokard enfarktüsü ve ani ölüm insidansı belirgin şekilde artmış olup erken revaskülarizasyon önerilir(4,9). Bu nedenle EKG'deki spesifik bulguların tanınması önemlidir. Olgumuzda ilk başvuru anında izlenen EKG değişiklikleri tanınmış olsaydı, erken müdahale ile birlikte MI ve gelişmesi muhtemel komplikasyonları önlenmiş olacak, hastanın hastanede yatış süresi ve iş gücü kaybı azaltılmış olacaktı.



**Şekil 1.** İlk başvuru anında çekilen EKG'de izlenen V1-V4 derivasyonlarında derin ters dönmüş T dalgaları ile V5'te bifazik T dalgası ile karakterize Wellens' sendromu bulguları.



**Şekil 2.** LAD proksimalinde tama yakın tıkanıklığı gösteren koroner anjiyografi görüntüsü

#### KAYNAKLAR

- 1) Haines DE, Raabe DS, Gundel WD, Wackers FJ.: Anatomic and prognostic significance of new T-wave inversion in unstable angina. *Am J Cardiol* 1983; 52: 14 – 18.
- 2) Yamaji H, Iwasaki K, Kusachi S, Murakami T, Hirami R, Hamamoto H, et al.: Prediction of acute left main coronary artery obstruction by 12-lead electrocardiography. ST segment elevation in lead aVR with less ST segment elevation in lead V1. *J Am Coll Cardiol* 2001;38:1348-1354.
- 3) Strauss BH, Green M.: Electrocardiographic prediction of ejection fraction and site of LAD occlusion in anterior myocardial infarction. *Clin Cardiol* 1993; 16: 213 – 217.
- 4) de Zwaan C, Bar FW, Wellens HJJ.: Characteristic electrocardiographic pattern indicating a critical stenosis high in left anterior descending coronary artery in patients admitted because of impending myocardial infarction. *Am Heart J* 1982;103: 730-736.
- 5) Tandy TK, Bottomy DP, Lewis JG.: Wellens' syndrome. *Ann Emerg Med* 1999;33:347-351.
- 6) de Zwaan C, Bar FW, Janssen JH, Cheriex EC, Dassen WR, Brugada P, et al.: Angiographic and clinical characteristics of patients with unstable angina showing an ECG pattern indicating critical narrowing of the proximal LAD coronary artery. *Am Heart J* 1989;117:657-665.
- 7) Patané S, Marte F.: Wellens' syndrome and other electrocardiographic changes in a patient with a left anterior descending artery subocclusion associated with a left main coronary artery subocclusion. *Int J Cardiol*. 2009 Mar 31. [Epub ahead of print]
- 8) Nisbet B, Zlupko G. Repeat Wellens' syndrome.: Case report of critical proximal left anterior descending artery restenosis. *J Emerg Med* 2010;39:305-308
- 9) Rhinehardt J, Brady WJ, Perron AD, Mattu A.: Electrocardiographic manifestations of Wellens' syndrome. *Am J Emerg Med* 2002;20:638-643.