

# Primer Mediastinal Ektopik Guatr

## Primary Mediastinal Ectopic Goitres

Dr. Mahmure Uraz / T. C. Maltepe Üni. Tıp Fakültesi, Aile Hekimliği Uzmanı

Dr. Ahmet Midi / T. C. Maltepe Üni. Tıp Fakültesi, Aile Hekimliği Uzmanı

Dr. Rahmi Çubuk / T. C. Maltepe Üni. Tıp Fakültesi, Aile Hekimliği Uzmanı

Dr. Neşe Yener / T. C. Maltepe Üni. Tıp Fakültesi, Patoloji Uzmanı

Dr. Alpay Örki / T. C. Maltepe Üni. Tıp Fakültesi, Aile Hekimliği Uzmanı

Dr. Attila Saygı / T. C. Maltepe Üni. Tıp Fakültesi, Aile Hekimliği Uzmanı

Dr. Bülent Arman / T. C. Maltepe Üni. Tıp Fakültesi, Aile Hekimliği Uzmanı

### ÖZET

Primer ektopik mediastinel guatr nadir görülen bir anti-te olup, guatr'lı olgularda <math>1</math> sıklıkla rastlanmaktadır. Ektopik tiroid dokusu embriolojik gelişimde primitif önbaraktan paratrakeal pozisyonuna tiroid glandının anormal göçü ile oluşmaktadır. Burada 54 yaşında mediastinel ektopik guatr'lı erkek hasta sunulacaktır. Göğüs ağrısı, öksürük ve eksersizle dispnesi olan olgunun hikâyesinde hipertansiyon ve aort genişlemesi bulunmaktadır. Fizik muayenesinde tiroid nonpalpable olup serum tiroid testleri ve nükleer araştırma normal bulunmuştur. Torasik Bilgisayarlı tomografik incelemede Azigos-Kaval bileşkede 45x42 mm ölçülerinde düzgün sınırlı yuvarlak kitle saptanmıştır. Fiberoptik bronkoskopik incelemede endobronşial lezyon saptanmamıştır. Tanı için standart servikal medistinoskopi yapılmıştır. Kitleden insizyonel biyopsi alınmış patolojik tanısı benign tiroid dokusu olarak rapor edilmiştir. Vena kava süperiora bası yapması nedeniyle sağ lateral torakotomi ile kitlenin total eksizyonu yapılmıştır. Postoperatif dönemde herhangi bir komplikasyon gelişmemiştir. Patolojiye gönderilen dokunun tanısı normal tiroid dokusu olarak rapor edilmiştir. Mevcut semptomları hafifletmek ve malign transformasyon ihtimalini ortadan kaldırmak için kitle total eksize edilmiştir.

**Anahtar Kelimeler:** Mediasten, guatr, rezeksiyon.

### ABSTRACT

True primary mediastinal ectopic goiters are quite rare, occurring in less than 1% of all goiters. Ectopic thyroid tissue in embryonic development is the result of abnormal migration of the thyroid gland as it travels from the floor of the primitive foregut to its pretracheal position. We report a case of 54 year old male. He suffered from chest pain, cough and dyspnea on exertion. His medical history had hypertension and aortic aneurism and no additional disorders. On physical examination thyroid was not palpable. Serum thyroid tests and thyroid nuclear scans were normal. There was a mass lesion on computerized thorax tomography in azygos-caval junction, 45x42mm in size, smooth circumference. There was no endobronchial lesion on fiber optic bronchoscopy. Standart servikal mediastinoscopy was performed in order to diagnosis. Pathology reported as a benign thyroid tissue. Because of compression on vena cava superior we resected completely this tumor via right lateral thoracotomy. Postoperative period was uneventful. Postoperative pathology was reported also benign thyroid tissue. We present an uncommon true primary ectopic mediastinal goiter resected with complete excision in order to relief of symptoms and to prevent potential venous obstruction and malignant transformation.

**Keywords:** Mediastinum, goiter, resection.

### GİRİŞ

Primer mediastinel ektopik guatr guatr'li olguları %1'den daha azında rastlanan oldukça nadir görülen bir durumdur(1,9). Diffüz veya noduler büyümesi çevre organlara bası yaparak venöz obstruksiyon, trakea basısına bağlı öksürük gibi klinik semptomlara neden olabilmektedir. Ayrıca ektopik tiroid dokusundan kanser de gelişebilmektedir(7).

Tiroid dokusu foramen cekumdan orijin alır ve gestas-

yonun üç ve yedinci haftalarında pretrakeal bölgesine normal bölgesine göç eder. Bu yoldaki özellikle orta hatta herhangi bir bölgede özellikle dil kökünde ektopik tiroid dokusuna rastlanabilir(2). Orta hattın dışında anterior mediasten, kalp, damar yapıları ve perikardda izlenen heterotopik tiroid dokusu embriogenezde bu organların gelişimlerinde ki yer değiştirmesi esnasında rudimenter tiroid dokusunun sürüklenmesi ile açıklanmaktadır(1,9).

## OLGU SUNUMU

Göğüs ağrısı, öksürük ve ekzersizle dispnesi olan dört yıldır hipertansiyon nedeniyle takip edilen ve aort genişlemesi olan 54 yaşında erkek hasta. PA akciğer grafisinde sağ üst mediastinel alanda genişleme saptanmış (şekil 1) ve Göğüs hastalıkları bölümüne sevk edilmiştir. Torasik Bilgisayarlı tomografik incelemede Azigos-Kaval bileşkede 45x42 mm ölçülerinde düzgün sınırlı yuvarlak kitle görülmüştür (şekil 2). Bunun üzerine olguya fiberoptik bronkoskopi yapılmış ancak endobronşial lezyon saptanmamıştır. Mediastinel kitle ön tanısıyla Göğüs cerrahisi bölümünde olguya standart diagnostik servikal medistinoskopi işlemi yapılmış ve kitleden insizyonel biyopsi alınmıştır. Patolojik incelemesi yapılan dokuda kolloidden zengin benign tiroid dokusu izlenmiştir (şekil 3a). Patoloji raporu benign tiroid dokusu ile uyumlu olarak bildirilmiştir. Fizik muayenesinde tiroid non-palpable olup serum tiroid testleri ve nükleer araştırma normal bulunmuştur. Vena kava süperiora bası yapması nedeniyle sağ lateral torakotomi ile kitlenin total eksizyonu yapılmıştır. Postoperatif dönemde herhangi bir komplikasyon gelişmemiştir.

Patolojiye gönderilen rezeksiyon materyali, 41 gram ağırlıkta 5x4x4 cm ölçülerinde kesit yüzeyi kolloidden zengin olup yer yer kistik dejenere alanlar içermektedir. Mikroskopik incelemede tiroitlerle dōşeli içleri kolloid dolu folikül yapıları, hemosiderin yüklü makrofajların olduğu eski biyopsi yerine uyan kanama odağı izlenmiştir (şekil 3b). Bu bulgularla olgu kistik dejenere benign kolloidal nodul içeren tiroid dokusu olarak rapor edilmiştir. Klinik ve radyolojik olarak normal lokalizasyonda bulunan tiroid dokusuyla bağlantısının olmaması nedeniyle olgu gerçek mediastinel ektopik tiroid olarak kabul edilmiştir.

## TARTIŞMA

Ektopik tiroid dokusu oldukça nadir görülen bir durumdur. Sıklıkla kadınlarda görülür ve ortalama görülme yaşı 45'dir. Otopsi serilerinde sıklığı %7-10 olarak bildirilmektedir(7). Genellikle asemptomatik olması nedeniyle göğüs radyografisinde insidental olarak saptanırlar. En çok lingual ektopik tiroid dokusuna rastlanır. Intrakardiyak ve aorta yerleşimli nadir olgular bildirilmiştir(3,6).

Mediastinel ektopik guatr'ın kanlanması substernal tiroid dokusundan farklı olarak torasik damarlardan olur ve bu nedenle bu olgularda median sternotomi ile cerrahi yaklaşım zorunludur. Bizim olgumuzda lezyon sağ hemitoraksta, azigo-caval bağlantısında olması nedeniyle sağ lateral torakotomi tercih edilmiştir,

Bu olguların radyolojik yöntemlerle tanısının konması

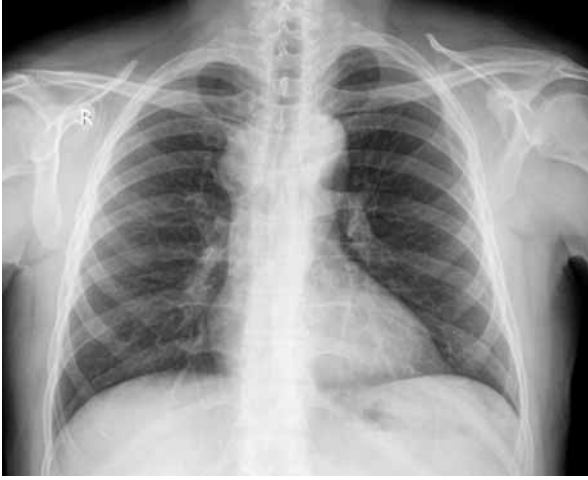zordur. Serum tiroid testleri ve tiroid nükleer tarama tanıda yardımcı olabilir. Ancak ektopik tiroid dokusu hastaların az bir kısmı hipertiroidik olup çoğunluğu olgumuzda olduğu gibi ötiroidiktir(8). Pozitif alım torasik guatr'ı destekler ancak negatif olması ekarte etmez. Olgumuzda nükleer araştırma normal bulunmuştur. Bu işlemlere ilaveten damar yapıları izin verdiği müddetçe sitolojik inceleme olan ince iğne aspirasyon biyopsisi kolay tanı koydurabilir.

Mediastinel ektopik guatr olgularının yarısından çoğunda venöz genişleme veya trakea basısına bağlı öksürük gibi semptomlar gelişmektedir(1,8).

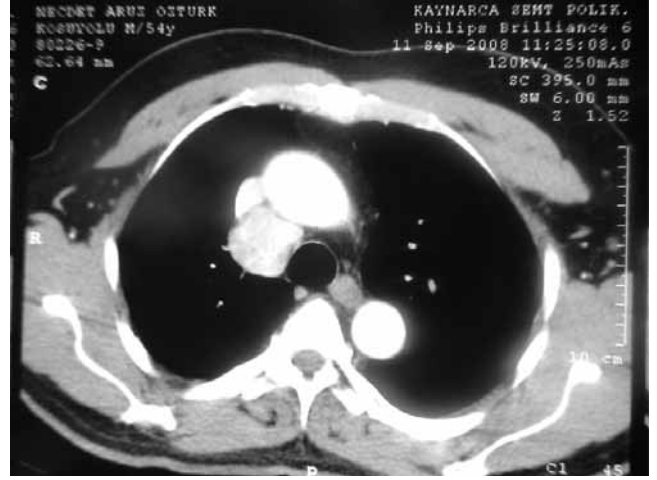
Trakea basısı nedeniyle öksürük, damar basısı nedeniyle ekzersizle nefes darlığı olan olgumuzda olduğu gibi semptomatik olguların tedavisi cerrahidir(8). Olgumuzda operasyon sonrasında semptomlarda belirgin düzelme sağlanmıştır. Operasyon öncesi tanıyı kesinleştirmek için ince iğne aspirasyon biyopsisi yapılabilir. Rezeksiyon işleminden önce kitlenin damarlanmasının belirlenmesi kanama komplikasyonunu azaltacaktır.

## KAYNAKLAR

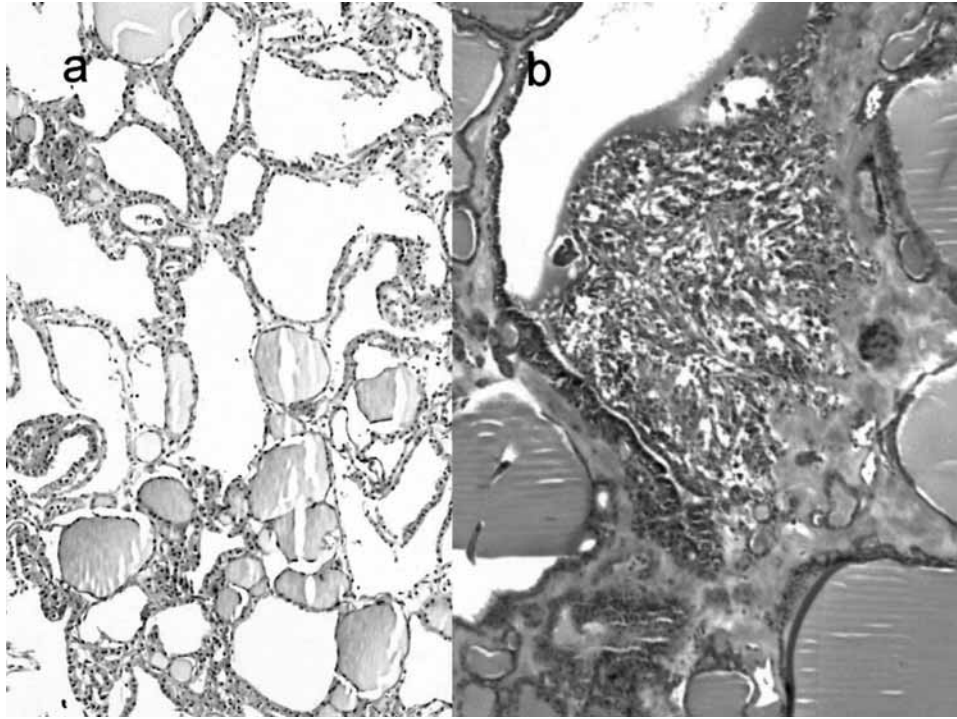
- 1) Gamblin TC, Jennings GR, Christie DB 3rd, Thompson WM Jr, Dalton ML.: Ectopic Thyroid. Ann Thorac Surg 2003;75:1952-1953.
- 2) Neinas FW, Gorman CA, Devine KD, Woolner LB.: Lingual thyroid. Clinical characteristics of 15 cases. Ann Intern Med 1973;79:205-210. (abstract)
- 3) Fojioka S, Takatsu Y, Tankawa H, Yamanaka K, Ando F.: Intracardiac ectopic thyroid mass. Chest 1996;110:1366-1368.
- 4) Rose AG, Novitzky D, Price SK.: Heterotopic thyroid tissue in the heart. Am J Cardiovasc Pathol 1998;1:401-404.
- 5) Baykut D, Fiegen U, Krian A, Thiel A.: Ectopic thyroid tissue in the left ventricular tract. Ann Thorac Surg. 2000;69:620-621.
- 6) Taylor MA, Brady M, Roberts WC.: Aberrant thyroid gland attached to ascending aorta. Am J Cardiol 1986;57:708. (abstract)
- 7) Sand J, Pehkonen E, Mattila J, Seppänen S, Salmi J.: Pulsating mass at the sternum. A primary carcinoma of ectopic mediastinal thyroid. J Thorac Cardiovasc Surg 1996;112:833-835.
- 8) Kaplan M, Kauli R, Lubin E, Grunebaum M, Laron Z.: Ectopic thyroid gland. A clinical study of 30 children and review. J Pediatr 1978;92:205-209. (abstract)
- 9) Le Roux BT.: Heterotopic mediastinal thyroid. Thorax 1961;16:192-196. (abstract)



Şekil 1: PA Akciğer grafisi



Şekil 2: Bilgisayarlı Tomografi



Şekil 3 a ve b: a: ilk operasyonda insizyonel biyopsi materyalinde içleri kolloidle dolu folikül yapıları, b: rezeksiyon materyalinde tirositlerle döşeli sırt sırta vermiş tiroid folikülleri ve eski kanama bulgularını gösteren hemosiderin yüklü makrofajların varlığı (Hematoxilen ve Eozin X200)