

# Ratlarda (Wistar Albino) Mandibula'nın Morfometrisi

*Nazan GEZER İNCE<sup>1\*</sup>, Gülsün PAZVANT<sup>1</sup>*

<sup>1</sup> İstanbul Üniversitesi Veteriner Fakültesi Anatomi Anabilim Dalı 34320 Avcılar İstanbul

*\*Sorumlu Yazar: Nazan GEZER İNCE  
İstanbul Üniversitesi Veteriner Fakültesi Anatomi Anabilim Dalı 34320 Avcılar İstanbul  
e-mail:nazan@istanbul.edu.tr, Tel: 0 212 4737070 / 17193*

**Geliş Tarihi / Received: 18.02.2010**

## ÖZET

Bu çalışma rat mandibulasının kemirgen grubunda bulunmasından kaynaklanan anatomik farklılıkları ortaya koymak ve cinsiyetler arasındaki ilişkileri karşılaştırmak amacıyla yapıldı. Çalışmada 20 haftalık; 20 dişi ve 20 erkek olmak üzere toplam 40 adet Wistar Albino sıçan kullanıldı. Eter anestezisi altında sakrifiye edildikten sonra maserasyon işlemine tabi tutuldu. Elde edilen mandibula'nın uzunluk ve yükseklik ölçümleri tespit edilerek istatistiksel değerlendirmeler yapıldı. Total mandibula uzunluğu 2 (TMU2) ve mandibular incisiv corona uzunluğu (MICU) ölçümlerinde erkek ve dişi sıçanlar arasında istatistiki anlamda önem taşıyan farklar tespit edildi ( $p<0,05$ ).

**Anahtar Kelimeler:** Mandibula, Rat, Morfometri, Anatomi

## ABSTRACT

### MORPHOMETRY OF THE MANDIBLE IN RATS (WISTAR ALBINO)

This study was conducted to compare intersexual similarities and to determine the anatomical differences in rat mandible as a result of being in rodents group. Total 20 female and 20 male Wistar Albino rats of 20 weeks age were used. Rats were sacrificed under ether anaesthesia and macerated. Mandible were recovered, length and height measurements were determined and evaluated statistically. Measurements of the total length of mandible 2 (TMU2) and the length of the mandibular incisiv corona (MICU) had differences between sexes and the difference was statistically significant ( $p<0,05$ ).

**Key Words:** Mandible, Rat, Morphometry, Anatomy

## Giriş

Wistar Albino; Rodentia takımının Muridae familyasında yer alan beyaz tüylü sıçan türüdür. Geniş kafa yapısı ve vücut uzunluğundan daha kısa olan kuyruk yapıları ile karakterize edilirler. Tıbbi ve biyolojik bilim araştırmalarında önemli bir yere sahiptir (Harkness ve Wagner, 1995).

Çene ve yüz gelişimine ilişkin çalışmaların çoğu sıçanlar ve fareler üzerinde yapılmıştır (Ural ve ark., 2007). Özellikle mandibular gelişme; büyüme hormonları, seks hormonları, büyüme faktörleri, ırk ve mekanik stres gibi çeşitli faktörlerle ilişkilidir (Ketani ve Sağsöz, 2009). Çiğnemenin de mandibular büyüme ve gelişme üzerinde etkisi belirtilmiştir.

Çiğnemenin önce condylar kıkırdak üzerine etkisi olduğu son olarak ta mandibula'nın şeklini değiştirdiği varsayılır (Enomoto ve ark., 2010).

Alt çenenin (mandibula) hareket ve işlemlerini yapmasına izin veren temporamandibular eklem (TME) özellikle sert yem yiyen kemirici hayvanlarda çeşitli yöntemlerle incelenmiş, mandibular hareketlerin pasif mekanik sınırlar içinde yemin katılığına, mandibula'nın ve TME'nin morfolojisine bağlı olduğu tespit edilmiştir (Weijs, 1975).

Mandibula'nın morfolojisi ve morfometrik incelemeleri çeşitli hayvan türleri üzerinde yapılmıştır (Onar ve ark., 1999; Yalçın ve ark., 2007; Kara, 2002; Alpak, 2003). Ancak morfometrik analizlerin yapılabilmesi için alınan ölçüm bölgelerinin birbirleri arasındaki korelasyonlarına değinilmemiştir (Yalçın ve ark., 2007; Kara, 2002; Alpak, 2003).

Bu çalışmada rat mandibulası'nın anatomik özelliklerinin ortaya konulması, morfometrik incelemelerinin yapılması ve konuyla ilgili bilgi eksikliğini gidermesi amaçlanmıştır.

### Gereç ve Yöntem

Bu çalışmada ortalama 8 haftalık ve 100 gr ağırlığında olan 20 dişi ve 20 erkek olmak üzere 40 Wistar Albino sıçanı temin edildi. 12 hafta süreyle rat pelet yemi ve sınırsız su ile beslendi. Toplam 20 haftalık yaşa ulaştığında bütün sıçanların canlı ağırlıkları alındı (dişi ortalama ağırlık: 154,05 gr; erkek ortalama ağırlık: 183,4 gr) ve eter anestezisi ile ötenazisi sağlandı.

Morfometrik ölçümler için deri ve kaba etlerinden temizlendi. Kaynayan su içine atılarak etler kemiklerden ayrılana kadar kaynatıldı. Ardından kemikler H<sub>2</sub>O<sub>2</sub> (Hidrojen peroksit) içinde 20-30 dakika bırakılarak maserasyon işlemi tamamlandı. Bir gün süren kurutma işleminin ardından mandibulalar üzerinde makroskobik olarak incelemeler yapıldı. Ardından 1 mm hassasiyetinde dijital kumpas (Mitutoyo, Eng.) ile aşağıda belirtilen noktalardan osteometrik ölçümler alındı (Şekil 1).

Total mandibular uzunluk 1 (TMU1): İnfradentale ile coronion arasındaki uzunluk (Kara, 2002)

Total mandibular uzunluk 2 (TMU2): İnfradentale ile condylon arasındaki uzunluk (Kara, 2002; Onar, 1999; Alpak, 2003; Bodner, 1998; Enomoto, 2010)

Corpus uzunluğu (CU): İnfradentale ile Gonion caudale arasındaki uzunluk (Kara, 2002; Driesch, 1976; Onar, 1999; Bodner, 1998; Enomoto, 2010)

Ramus yüksekliği 1 (RY1): Gonion ventrale ile condylon arasındaki uzunluk (Kara, 2002; Driesch, 1976)

Ramus yüksekliği 2 (RY2):Gonion ventrale ile coronion arasındaki uzunluk (Kara, 2002; Driesch, 1976; Bodner, 1998; Enomoto, 2010)

Alt molar yüksekliği (AMY):Menthon ile 1. Molar dişin masticator yüzde uç noktası arasındaki uzunluk (Kara, 2002)

Corpus yüksekliği (CY):Menthon ile 1. Molar dişin anterioru (foramen mentale hizası) arasındaki uzunluk (Kara, 2002)

Mandibular incisiv corona uzunluğu (MICU):Mandibular incisiv dişlerin uç noktası ile bu dişlerin alveol'ünün uç noktaları arasındaki uzunluk (Kara, 2002)

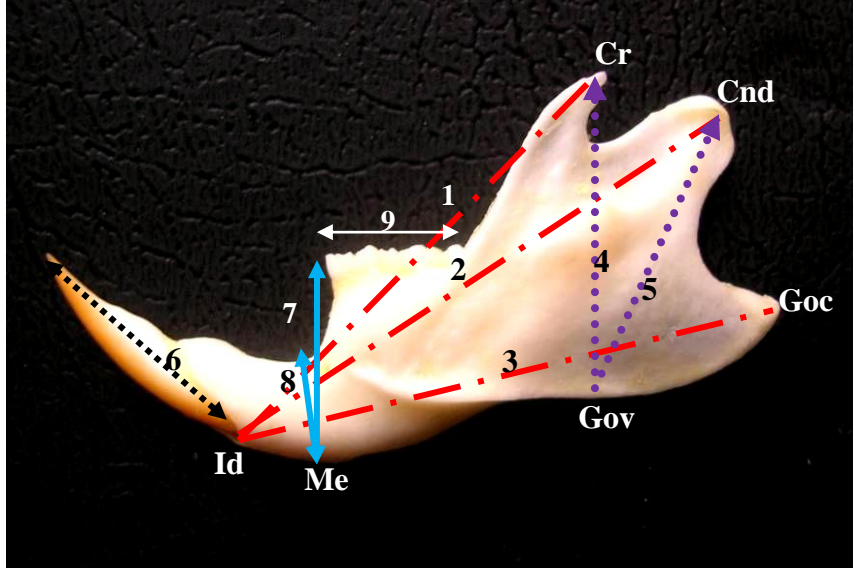
Molar dişler arası uzunluk (MDU):1. Molar dişin alveolü ile sonuncu Molar dişin alveolü arasındaki uzunluk (Driesch, 1976)

Metrik ölçüm noktaları alınırken bazı terimlerden yararlandı.

<u>Infradentale</u>	: Alt incisiv dişler arasındaki alveol'ün rostral ve superior noktası
<u>Menthon</u>	: Symphysis mandibularis'in caudal en uç noktası
<u>Condylion</u>	: Processus condylaris'in caudal en uç noktası
<u>Coronion</u>	: Processus coronoideus'un caudal en uç noktası

Gonion caudale : Processus angularis'in caudal en uç noktası

Gonion ventrale : Angulus mandibula'nın inferior uç noktası



**Şekil 1:** Mandibula'nın osteometrik ölçümleri (Lateral görünüş) 1: Total mandibular uzunluk 2: Total mandibular uzunluk 2, 3: Corpus uzunluğu, 4: Ramus yüksekliği 2, 5: Ramus yüksekliği 1, 6: Mandibular incisiv corona uzunluğu, 7: Alt molar yüksekliği, 8: Corpus yüksekliği 9: Molar dişler arası uzunluk, Id: Infradentale, Me: Menthon, Gov: Gonion ventrale, Goc: Gonion caudale, Cnd: Condylion, Cr: Coronion

**Figure 1:** Osteometric measurements of the mandible (Lateral view) 1: Total length of mandible 1, 2: Total length of mandible 2, 3: Length of the corpus, 4: Height of the vertical ramus II, 5: Height of the vertical ramus I, 6: Length of the mandibular incisiv corona, 7: Height of the 1. Molar teeth, 8: Height of the corpus, 9: Length of the cheektooth row, Id: Infradentale, Me: Menthon, Gov: Gonion ventrale, Goc: Gonion caudale, Cnd: Condylion, Cr: Coronion

Mandibula'nın incelenen özelliklerinin ortalama değer ve standart sapması ile bu özelliklerin erkek ve dişilerde kendi aralarındaki korelasyon katsayıları saptanarak istatistiksel değerlendirmeler yapıldı. Terminolojide Nomina Anatomica Veterinaria (2005) esas alındı ve fotoğraflar Nikon coolpix 5100 ile görüntülendi.

### Bulgular

Mandibula ölçüm değerlerine ait veriler Tablo 1'de gösterildi. Cinsiyet grupları arasında T-testi ile istatistiksel değerlendirmeler yapıldı. Cinsiyetler arası incelemede TMU2 ve MICU değerlerinde  $p < 0,05$  düzeyinde istatistiksel fark tespit edildi.


Mandibula'nın ölçüm değerlerine ait verilerin korelasyon analizleri ise Tablo 2'de belirtildi.

**Tablo 1.** Mandibula'nın osteometrik ölçümlerinin ortalama değer ve standart sapma analizleri  
**Table 1.** The mean and standart deviation analysis of the mandible's osteometric measurements

	Sayı	Cinsiyet	X	SE	Sayı	Cinsiyet	X	SE	
TMU1	20	D	18.45	0.505	20	E	19.25	0.157	NS
TMU2	20	D	21.76	0.304	20	E	22.67	0.166	*
CU	20	D	21.12	0.227	20	E	21.59	0.163	NS
RY1	20	D	11.47	0.151	20	E	11.57	0.087	NS
RY2	20	D	11.97	0.137	20	E	12.12	0.119	NS
AMY	20	D	7.70	0.099	20	E	7.88	0.109	NS
CY	20	D	3.67	0.064	20	E	3.75	0.047	NS
MİCU	20	D	9.60	0.127	20	E	9.97	0.089	*
MDU	20	D	6.45	0.053	20	E	6.46	0.034	NS

\*P<0.05, NS: Önemli değil (Not significant), X: Ortalama değer, SE: Standart hata

**Tablo 2.** Mandibulanın osteometrik ölçümlerinin korelasyon analizleri  
**Table 2.** Correlation analysis of the mandible's osteometric measurements

	TMU1	TMU2	CU	RY1	RY2	AMY	CY	MİCU	MDU
TMU1		0.155 <sup>NS</sup>	0.120 <sup>NS</sup>	0.069 <sup>NS</sup>	0.095 <sup>NS</sup>	0.120 <sup>NS</sup>	-0.090 <sup>NS</sup>	0.145 <sup>NS</sup>	0.466*
TMU2	0.511*		0.625**	0.261 <sup>NS</sup>	0.614**	0.720**	0.176 <sup>NS</sup>	0.436 <sup>NS</sup>	0.107 <sup>NS</sup>
CU	0.183 <sup>NS</sup>	0.687**		0.815**	0.500*	0.904**	0.232 <sup>NS</sup>	0.855**	0.403 <sup>NS</sup>
RY1	0.437 <sup>NS</sup>	0.686**	0.694**		0.488*	0.747**	0.260 <sup>NS</sup>	0.757**	0.156 <sup>NS</sup>
RY2	-0.008 <sup>NS</sup>	0.453*	0.494*	0.279 <sup>NS</sup>		0.709**	0.309 <sup>NS</sup>	0.443 <sup>NS</sup>	-0.200 <sup>NS</sup>
AMY	0.600**	0.834**	0.742**	0.756**	0.451*		0.377 <sup>NS</sup>	0.831**	0.164 <sup>NS</sup>
CY	0.449*	0.388 <sup>NS</sup>	0.499*	0.461*	0.258 <sup>NS</sup>	0.527*		0.476*	-0.006 <sup>NS</sup>
MİCU	0.262 <sup>NS</sup>	0.517*	0.520*	0.550*	0.177 <sup>NS</sup>	0.467*	0.254 <sup>NS</sup>		0.348 <sup>NS</sup>
MDU	0.119 <sup>NS</sup>	-0.046 <sup>NS</sup>	-0.100 <sup>NS</sup>	-0.105 <sup>NS</sup>	-0.074 <sup>NS</sup>	-0.182 <sup>NS</sup>	0.484*	-0.096 <sup>NS</sup>	

\*P<0.05, \*\*P<0.01, NS: Önemli değil (Not significant), D: Dişi, E: Erkek

Dişlerde molar dişler arasındaki uzunluk (MDU) ile infradentale-coronion arasındaki uzunluk (TMU1) arasında istatistiksel fark gözlenirken (p<0,05) mandibulanın diğer ölçüm noktaları ile arasında fark görülmedi. Erkeklerde molar dişler arasındaki uzunluk (MDU) ile corpus yüksekliği (CY) arasında pozitif oranda (p<0,05) korelasyon tespit edilirken mandibulanın diğer uzunluk-yükseklik ölçümlerinin genelde negatif korelasyon içerdiği ancak bunun da istatistiksel bir önem taşımadığı saptandı.

Dişlerde mandibula'nın alt molar yüksekliğinin (AMY); total mandibular uzunluk 1 (TMU1) dışında diğer mandibula ölçüm noktaları ile arasında (TMU2, CU, RY1, RY2) yüksek düzeyde pozitif korelasyon (p<0,01) görüldü. Erkeklerde ise alt molar yüksekliğinin (AMY); aynı ölçüm noktaları arasındaki değerleri karşılaştırıldığında yüksek korelasyonlar gözlemlendi.

Corpus yüksekliğinin (CY) dişlerde mandibulanın uzunluk ve yükseklik ölçümleri ile arasında istatistiksel fark gözlenmedi.

### Tartışma ve Sonuç

Mandibular gelişme hem ratlarda hem de insanlarda bebeklik ve yetişkinlik dönemleri arasında benzer şekilde büyüme gösterir. Bu yüzden insan klinik çalışmalarında rat ayrı bir öneme sahiptir (Bodner ve ark., 1998). Bu bilgidan yola çıkarak çalışmamızda rat mandibulasının kemirgen grubunda olmasından kaynaklanan anatomik farklılıklarını ortaya koymak ve dişi ile erkekler arasındaki ilişkileri karşılaştırmak için bu çalışmayı planladık.

Mandibulanın uzunluk, yükseklik, gövde uzunluğu ve alan gibi linear ölçüm farklarının çoğunlukla yaşa ve kısmen de cinsiyete bağlı olduğunu belirten Bodner (1998) bunun sebebinin çoğunlukla çiğneme fonksiyonunun fizyolojisinden kaynaklandığını az olarak ta cinsiyet gibi genetik faktörlere bağlı olduğunu görüşünü savunmuştur. McFadden (1986) de çalışmasında mandibula'nın linear ölçümlerindeki benzer değişikliklerin cinsiyet farklılığı olmadan beslenme şeklindeki katılıktan (sert yem) kaynaklandığını belirtmiştir. Halbuki çalışmamızda total mandibula uzunluğu 2 (TMU2) ve mandibular incisiv corona uzunluğu'nun (MICU) cinsiyetler arasında fark ( $p < 0,05$ ) göstererek erkek sıçanlarda bu ölçüm değerlerinin daha yüksek olduğu gözlenmiştir. Bunun sebebinin erkek sıçanların dişilere göre daha fazla vücut ağırlığına sahip olmalarından kaynaklanan bir durum olduğu düşünülmüştür.

Besin özelliklerinin mandibular büyüme ve gelişme üzerine olan etkisiyle ilgili birçok yayın bulunmaktadır (Luca ve ark., 2003, Kiliaridis ve ark., 1999, Enotomo ve ark., 2010, Mc Fadden ve ark., 1986). Mandibula'nın morfolojisindeki değişikliklerin yemin katılığıyla ilişkili olduğunu SD (yumuşak diyet-yumuşak yem) ile beslenenlerde mandibular uzunluğunun arttığını (Luca ve ark., 2003), HD (sert diyet-sert yem) ile beslenen sıçanlarda ise condylar genişliğin arttığını (Kiliaridis ve ark., 1999) çalışmalarında belirtmişlerdir. Enotomo ve ark. (2010) ise çalışmasında 1 hafta süreyle pelet yem ile beslediği sıçanların mandibular uzunluk, corpus uzunluğu ve ramus yüksekliklerinin ortalama değer ve standart sapmalarını sırasıyla  $10,62 \pm 0,29$ ;  $9,86 \pm 0,09$ ;

$4,85 \pm 0,11$  ve aynı şartlarda 4 hafta süreyle beslediklerini ise  $11,02 \pm 0,81$ ;  $10,44 \pm 0,14$ ;  $5,34 \pm 0,04$  olarak bildirmiştir. Çalışmamızda 12 hafta süreyle pelet yem yiyen sıçanların ortalama değer ve standart sapmalarını  $22,215 \pm 0,235$ ;  $21,355 \pm 0,195$ ;  $12,045 \pm 0,128$  olarak tespit ettik. Enotomo ve ark. (2010) belirttiği değerlerden fazla olmasının sebebinin 20 haftalık sıçan olmalarından ve 12 hafta süreyle pelet yem ile beslenmelerinden kaynaklandığı düşünülmüştür. Kara'nın (2002) çalışmasında 16 hafta süreyle rat pelet yem yiyen kontrol grubu sıçanlarının ölçüm değerleri ise sırasıyla  $26,19 \pm 0,11$ ;  $26,04 \pm 0,14$ ;  $13,165 \pm 0,05$  olarak bulunmuş ve bu değerlerin çalışmamızdaki ölçümlerden biraz yüksek olduğu gözlenmiştir. Aradaki farkın 4 hafta daha devam eden yemleme periyodundan ve sıçanların Sprague Dawley ırk olmasından kaynaklı bir fark olabileceği kanısına varılmıştır.

Sonuç olarak total mandibular uzunluk 2 (TMU 2) ve mandibular incisiv corona uzunluğu (MICU) ölçüm değerlerinin erkek sıçanlarda daha yüksek olduğu gözlemlendi.

### KAYNAKLAR

- Alpak, A., 2003.** Morphometry of the mandible of German Shepherd Dog (Alsatian) puppies using computed tomographic analysis. *Israel Journal of Veterinary Medicine* 58 (1) 15-17.
- Bodner, L., Gabor, D., Kaffe, I., 1998.** Characteristics of the aging rat mandible. *Archives of Gerontology and Geriatrics* 27, 147-157.
- Driesch, A.V.D., 1976.** A Guide to the Mesurement of Animal Bones from Archaeological Sites. Peabody Museum Bulletin 1. Harward University, Massachusetts.
- Enotomo, A., Watahiki, J., Yamaguchi, T., Irie, T., Tachikawa, T., Maki, K., 2010.** Effects of mastication on mandibular growth evaluated by microcomputed tomography. *The European Journal of Orthodontics Advance Access*. 32 (1), 66-70.
- Harkness, E.J., Wagner, E.J., 1995.** The Biology and Medicine of Rabbits and Rodents. Williams & Wilkins, USA.
- Kara, M.E., 2002.** Ratlarda gelişme döneminde sigara inhalasyonunun iskelet sistemi üzerine etkisinin

morfometrik yöntemlerle belirlenmesi. Doktora tezi, İstanbul Üniversitesi Sağlık Bilimleri Enstitüsü, İstanbul.

**Ketani, A.M., Sağsöz, H., 2009.** Sıçanlarda mandibular kondilin histolojik yapısı üzerine cinsiyetin etkilerinin histomorfometrik olarak incelenmesi. Atatürk Üniversitesi Veteriner Bilimleri Dergisi 4 (1), 31-38.

**Kiliaridis, S., Thilander, B., Kjellberg, H., Topouzelis, N., Zafiriadis, A., 1999.** Effect of low masticatory function on condylar growth: a morphometric study in the rat. American Journal of Orthodontics and Dentofacial Orthopedics 116, 121-125.

**Luca, L., Roberto, D., Francesca, S.M., Francesca, P., 2003.** Consistency of diet and its effects on mandibular morphogenesis in the young rat. Progress an Orthodontics 4,3-7 (abst).

**McFadden, L.R., MacFadden, K.D., Precious, D.S., 1986.** Effect of controlled dietary consistency and cage environment on the rat mandibular growth. Anatomical Record 215, 390-396 (abst).

**Nomina Anatomica Veterinaria, 2005.** International Committee on Veterinary Gross Anatomical Nomenclature. 5<sup>th</sup> ed., Published by the Editorial Committee, Hannover.

**Onar, V., Kahvecioğlu, O., Mutuş, R., Alpak, H., 1999.** Alman kurt köpeklerinde mandibula'nın morfometrik analizi. Turkish Journal of Veterinary & Animal Sciences 23 (2), 329-334.

**Ural, M., Koçak, A., Aksoy, A., 2007.** Yüz ve çene gelişimine etki eden faktörler. Süleyman Demirel Üniversitesi Tıp Fakültesi Dergisi 14 (1), 41-44.

**Weijs, W.A., 1975.** Mandibular movements of the albino rat during feeding. Journal of morphology 145 (1), 107-124 (abst).

**Yalçın, H., Kayış, S.A., Arslan, A., 2007.** Ağaç, yer sincabı ve ratın mandibula'sı üzerinde karşılaştırmalı makro-anatomik, mekanik ve geometrik morfometrik çalışma. Veteriner Bilimleri Dergisi 23 (1), 83-95.