

Martılarda Larynx ve Trachea üzerinde Makro-anatomik Çalışma

Nazan GEZER İNCE^{1*}, Gülsün PAZVANT¹

¹İstanbul Üniversitesi Veteriner Fakültesi Anatomi Anabilim Dalı 34320 Avcılar İstanbul

*Sorumlu Yazar: Nazan GEZER İNCE İstanbul Üniversitesi Veteriner Fakültesi Anatomi Anabilim Dalı 34320 Avcılar İstanbul

e-posta: nazan@istanbul.edu.tr., Tel: 0212 4737070-17193

Geliş Tarihi / Received : 06.04.2010

ÖZET

Bu çalışmada martıların larynx ve trachea'sının anatomik özelliklerini ortaya koyma ve bu özellikleri diğer kuş türleriyle karşılaştırma amaçlandı. Çalışmada 4 adet martı (*Larus spp*) kullanıldı. Martılar %10'luk formaldehit solüsyonu içinde en az 48 saat bekletilerek tespit olması sağlandı. Göğüs boşluğu açıldı. Makroskobik özellikler gözlemlendikten sonra trachea larynx'i de içine alacak şekilde çıkartıldı. Alınan materyallerde trachea kıkırdaklarının daha iyi gözlenebilmesi ve net görüntü elde etmek için özel boyama tekniği kullanıldı. Mons laryngealis'in caudal'inde tek sıra olarak enine dizilmiş papillae pharyngis caudoventrales görüldü. Sulcus laryngealis'in etrafında ise 2 sıra halinde dikey (lateral-medial) papilla sıraları gözlemlendi. Cartilago cricoidea'nın corpus'unun iç yüzünde crista ventralis adı verilen çıkıntı oldukça belirgin olarak gözlemlendi. Trachea'nın cartilago cricoidea'ya bağlanmış ilk birkaç kıkırdak halkası ile tympanum'dan önceki son 4-5 kıkırdak halkasının dışında kalan diğer kıkırdak halkalarının dorsal ve ventral yüzlerinde çentik (boğumlanma) şekillendirdiği ve birbirinin içine girdiği gözlemlendi.

Anahtar Kelimeler: Larynx, trachea, anatomi, martı

ABSTRACT

MACRO-ANATOMIC STUDY ON LARYNX AND TRACHEA IN SEA GULLS

To observe the anatomic characteristics of larynx and trachea of sea gulls and to compare such characteristics with other bird species were aimed in this study. Four sea gulls (*Larus spp*) were used in study. Sea gulls were to be kept in 10% formaldehyde solution at least 48 hours for fixation. Thoracic cavity was opened. After observing macroscopic characteristics, trachea was cut out including with larynx. A special staining technique was used to observe the cartilage of trachea. Transversal papilla row called papillae pharyngis caudoventrales was noticed in the caudal part of mons laryngealis. A sagittal papilla row (lateral-medial) were observed in two orders around the sulcus laryngeus. The protuberance named crista ventralis locate in the inner surface of cartilago cricoidea, was clearly observed. It was observed that the few cartilage rings of trachea connected to cartilago cricoidea and the last 4-5 cartilage rings prior to tympanium were except formed a notch on the dorsal and ventral surfaces and got into each other.

Key words: Larynx, trachea, anatomy, sea gull

Giriş

Kanatlıların solunum sistemi omurgalıların içinde en gelişmiş olanıdır. Yapısı ve fonksiyonu diğer omurgalılarınkine benzese de memelilerin solunum sisteminden oldukça farklıdır (Heard, 1997). Uçuş gereksinimleri, ses üretmeleri ve hareket etme isteklerine bağlı olarak oluşan yoğun iş yüküyle ilgili olarak kanatlıların solunum sistemi organlarında farklılıklar görülür (Nickel ve ark., 1977). Solunum sisteminde çift larynx bulunması (Çalışlar, 1977), trachea'nın uzun olması (Öcal ve Erden, 2002), hava keselerinin yer alması (Çalışlar, 1977) kuşları memelilerden ayıran önemli özelliklerden bazılarıdır.

Larynx (Larynx cranialis), pharynx boşluğunun tabanında yer alır (Nickel ve ark., 1977). Cartilago cricoidea, cartilago arytenoidea ve cartilago procricoidea tarafından şekillendirilir (Nickel ve ark., 1977; Öcal ve Erden, 2002; King ve Mclelland, 1984; Getty, 1975; Heard, 1997; Kabak ve ark., 2007; Hogg, 1982). İki cartilago arytenoidea'nın arasında glottis adı verilen dar bir yarık yer alır. Larynx cranialis kuşlarda sesin oluşmasında rol oynamazken belli larynx kaslarının (m.dilator glottidis ve m.constrictor glottidis) cartilago arytenoidea'ya abduksiyon ve adduksiyon hareketleri yaptırmasıyla glottis'in açıklığını düzenleyerek sesin ayarlanmasında görev alır (King ve Mclelland, 1984).

Trachea; larynx'i syrinx'e bağlar. Cartilago trachealis denilen kıkırdak halkalardan oluşmuştur (Öcal ve Erden, 2002). Kanatlılarda boynun uzunluğuna bağlı olarak trachea'daki kıkırdak halkaların sayısı değişiklik gösterir (Nickel ve ark., 1977; Heard, 1997; Getty, 1975; Taşbaş ve ark., 1986; Taşbaş ve ark., 1994; Öcal ve Erden, 2002). Trachea genellikle 108-126 adet kıkırdak halkadan oluşur (Getty, 1975). Trachea halkaları birbiri içine geçer ve bu oluşum trachea'nın esnekliğine izin verirken aynı zamanda dayanıklılığının da artmasını sağlar (Heard, 1997).

Bu çalışmada incelenen martıların larynx ve trachea'sının anatomik özelliklerinin ortaya

konması ve bu özelliklerin diğer kuş türleriyle karşılaştırılması amaçlandı.

Gereç ve Yöntem

Bu çalışmada İstanbul çevresinde yaşayan ağırlıkları 395-520 gr arasında değişen 4 adet martı (*Larus spp.*) kullanıldı. Materyaller fakültemiz Vahşi Yaşamı Araştırma ve Koruma Kulübü'ne (VAŞAK) farklı zamanlarda kırık ve yara tedavisi amacıyla getirilmiş fakat tedavi sonucuna ulaşılmadan kendiliğinden hayatını kaybetmiş martılardan oluştu. Kullanılan materyalde yaş ve cinsiyet farkı dikkate alınmadı. Daha sonra martılar %10'luk formaldehit solüsyonu içinde en az 48 saat bekletilerek tespit olması sağlandı.

Çalışlar'ın (1977) diseksiyon tekniğine uygun olarak göğüs boşluğu açıldı. Makroskopik özellikler gözlemlendikten sonra trachea larynx'i de içine alacak şekilde çıkartıldı. Alınan materyallerde trachea kıkırdaklarının daha iyi gözlenebilmesi için %70'lik alkolde 2 saat, net görüntü elde etmek için sonrasında % 0.1'lik metilen blue'da 15 dakika ve ardından sırasıyla %70'lik ve %50'lik alkollerde birer saat daha bekletildi. Morfolojik özellikleri belirlemek için büyüteç ve ölçümlerde ise dijital kumpas kullanıldı (Mitutuyo, England). Trachea halkaları sayıldı. Bütün fotoğraflar Pentax K100d (Japon) marka dijital fotoğraf makinası ile çekildi.

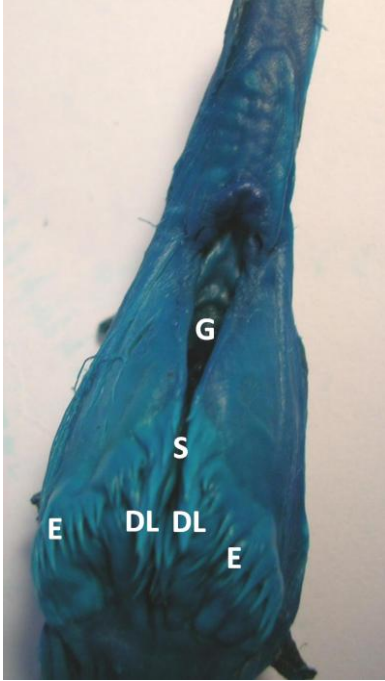
Terminolojide Nomina Anatomica Avium (1993) esas alındı (Baumel ve ark., 1993).

Bulgular

Larynx

Pharynx'in tabanında kalp şeklinde *mons laryngealis* gözlemlendi (Şekil 1). Mons laryngealis'in caudal'inde yer alan papillae pharyngis caudoventrales tek sıra olarak sayıları 18-26 arasında değişen enine papillaya sahip olarak izlendi. Larynx'in girişi olan glottis'in uzunluğu ortalama 9,34 mm, en geniş yerindeki açıklık ise ortalama 2,12 mm olarak ölçüldü. Glottis'in her iki yandan cartilago arytenoidea ile sınırlandırıldığı tespit edildi. Glottis'in caudal'inde yer alan ancak dışarıdan

bakıldığında gözlenemeyen çok dar bir oluk olan sulcus laryngealis görüldü. Sulcus laryngealis'in etrafında ise yönleri caudal'e dönük medial ve lateral olmak üzere 2 sıra halinde dikey papilla sıraları izlendi. Her bir dikey lateral papilla sırasında sayıları 4-8 arasında değişen papilla'lar gözlemlendi. Dikey medial papilla sırasının ise sulcus laryngealis'in iç kısmında yer aldığı ve dışarıdan gözlenemediği tespit edildi. Dikey medial papilla sırasındaki papilla'ların, dikey lateral papilla sırasındakilere oranla küçük olduğu ve sayılarının 4-5 arasında değiştiği belirlendi.

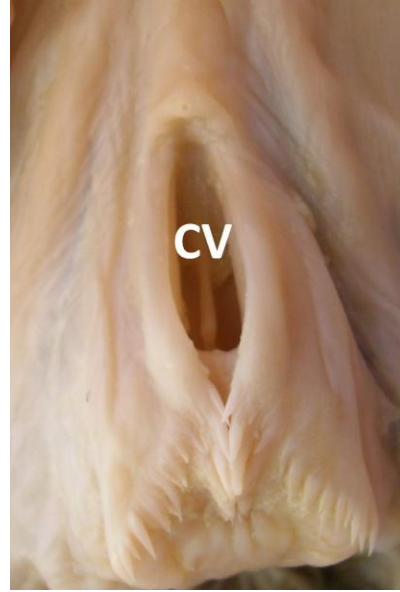


Şekil 1. Mons laryngealis'in görünümü S: Sulcus laryngealis, G: Glottis, E: Enine papilla sırası (papillae pharyngis caudoventrales), DL: Dikine lateral papilla sırası

Figure 1. View of the mons laryngealis S: Sulcus laryngeus (Laryngeal fissure), G: Glottis, E: Transversal papilla row (papillae pharyngis caudoventrales), DL: Sagittal lateral papilla row

Larynx'te cartilago cricoidea ve cartilago procricoidea'nın tek ve cartilago arytenoidea'nın çift kıkırdaktan oluştuğu gözlenirken cartilago thyroidea ve epiglottis'in ise bulunmadığı tespit edildi. Cartilago cricoidea'nın diğerlerinden daha büyük

olduğu, larynx'in ventral'ini şekillendiren corpus ve caudal'den dorsal'e doğru uzanan ala olmak üzere 2 bölümden oluştuğu görüldü. Cartilago cricoidea'nın corpus'unun iç yüzünde crista ventralis adı verilen çıkıntı belirgin olarak gözlemlendi (Şekil 2).



Şekil 2. Crista ventralis'in görünümü CV: Crista ventralis

Figure 2. View of the crista ventralis CV: Crista ventralis


Cartilago procricoidea'nın, cartilago cricoidea'nın ala'ları ile cartilago arytenoidea'nın corpus'u arasında yer alan çok küçük bir kıkırdak olduğu belirlendi.

Cartilago arytenoidea'nın çift olduğu; corpus, processus rostralis ve processus caudalis olmak üzere üç bölümden oluştuğu tespit edildi. Cartilago arytenoidea'nın corpus'unun kemikleşmiş olduğu ve cartilago procricoidea ile eklemleştirdiği saptandı. Processus rostralis ve processus caudalis'in ise serbest olarak uzandığı izlendi. Larynx'in intrinsic kasları olan m.dilator glottidis ve m.constrictor glottidis'in cartilago cricoidea ve cartilago arytenoidea arasında yer aldığı belirlendi. M.dilator glottidis'in daha yüzeysel olarak yerleşmesinden dolayı mons laryngealis'e tümseklik verdiği gözlemlendi.

Trachea

Larynx ile syrinx arasında cartilago trachealis denilen halkalardan oluştuğu ve bu halkaların sayılarının incelenen martılarda 115-134 adet olduğu tespit edildi. Bifurcatio trachea bölgesine gelmeden cartilago trachealis'lerin birleşerek tympanum'u

şekillendirdiği gözlemlendi. Trachea'nın cartilago cricoidea'ya bağlanmış ilk birkaç kıkırdak halkası ile tympanum'dan önceki son 4-5 kıkırdak halkanın dışında kalan halkaların ise dorsal ve ventral yüzlerinde çentik (boğumlanma) şekillendirdiği ve birbirinin içine girdiği gözlemlendi (Şekil 3).



Şekil 3. Trachea halkalarının birbiri içine geçme durumu T: Trachea halkası (Cartilago trachealis)
Figure 3. Overlapping of the tracheal rings T: Tracheal ring (Cartilago trachealis)

Trachea'nın başlangıçta ve son kısmında dorso-ventral basık, orta kesiminde ise yuvarlak olduğu gözlemlendi. Trachea'nın çap ölçümleri Tablo 1'de gösterildi. Trachea

halkaların birbirlerine çok sıkı kenetlendiği aralarında çok az boşluk bulunduğu tespit edildi.

Tablo 1. Trachea'nın çap ölçümleri (mm)

Table 1. Diameter measurements of the trachea (mm)

Martı Trachea	Trachea 1	Trachea 2	Trachea 3	Trachea 4
Dorso-ventral çap				
Üst 1/3	5,25	6,46	6,64	6,82
Orta 1/3	6,08	6,53	7,11	7,09
Alt 1/3	5,45	5,80	6,12	5,69
Medio-lateral çap				
Üst 1/3	9,97	9,67	9,34	9,70
Orta 1/3	6,95	6,87	6,61	6,72
Alt 1/3	6,12	6,77	6,01	5,80

Tartışma ve Sonuç

Birçok kuş türünde ötüş ve kuş sesleri ayırt edici özellik taşımasından ötürü larynx, trachea ve syrinx üzerinde çok sayıda çalışma ve inceleme yapılmıştır. Martılarda daha önce böyle bir veriye rastlanılmamış olmasından dolayı larynx ve trachea üzerine yapılacak bu çalışma ile bu türün anatomisi hakkında fikir sahibi olunmaya çalışıldı.

Mons laryngealis'in aboral'inde tavukta (Getty, 1975), kızıl şahinde (Kabak ve ark., 2007), bildircında (Çevik Demirkan ve ark., 2007), Denizli horozunda (Taşbaş ve ark., 1994) iki transversal papilla sırası (papilla pharyngealis caudoventralis) bildirilirken martılarda aynı yerde tek sıra halinde gözlemlendi.

Çevik Demirkan (2007) bildircinlarda mons laryngealis'in oral kısmında transversal bir papilla sırasının varlığını belirtmiştir. Fakat incelenen martılarda böyle bir oluşuma rastlanmadı.

Glottis'in her iki yanında geriye dönük papilla'ların bulunduğunu bildiren Çevik Demirkan ve ark. (2007) ile Taşbaş ve ark. (1994)'nın aksine, kızıl şahin (Kabak ve ark., 2007) ve hindide de (Getty, 1975) belirtildiği gibi martılarda da bu papillaların varlığına rastlanmadı.

Sulcus laryngealis'in etrafında dikey medial papilla sırası kızıl şahinde (Kabak ve ark., 2007) ve penguende (Taşbaş ve ark., 1986) bildirildiği gibi martılarda da görülmüş ancak papilla sayıları bakımından martıların kızıl şahin ile (Kabak ve ark., 2007) aynı (5 papilla), penguen'den (Taşbaş ve ark., 1986) ise az olduğu tespit edildi.

Bir çok kuş türünde olduğu gibi (Getty, 1975; Nickel ve ark., 1977; Baumell ve ark., 2003; Kabak ve ark., 2007; Çevik Demirkan ve ark., 2007) martıda da larynx'in tek olan cartilago cricoidea ile cartilago procricoidea ve çift olan cartilago arytenoidea'dan şekillendiği görülmüştür. Bu dört kıkırdağın kısmi olarak kemikleştiğini belirten King'e (1984) ilave olarak bazı çalışmalarda (Getty, 1975; Baumell ve ark., 2003; Taşbaş ve ark., 1994; Kabak ve ark., 2007) erişkin kanatlılarda

kemikleşmenin fazla olduğu belirtilmiştir. Martıların yaşının tam olarak bilinmemesine rağmen bazı larynx kıkırdaklarında kemikleşmenin görülmesi martıların genç olmadığını düşündürmektedir.

Trachea halka sayısının kuşların boyun uzunluğuna bağlı olarak değişkenlik gösterdiği (Nickel ve ark., 1977; Heard, 1997; Öcal ve Erden, 2002) küçük ötücü kuşlarda bu sayının 30-40 kıkırdak halkadan, flamingo ve turna kuşlarında 350 kıkırdak halkaya kadar çıktığı belirtilmiştir (Heard, 1997). Nickel (1977) kümes hayvanlarında ise trachea halka sayısının 100-130 arasında değiştiğini bildirmiştir. Martılar üzerinde yapılan araştırmada ise trachea halka sayısının 115-134 arasında olduğu tespit edildi.

Diğer kanatlı türlerinde trachea halkalarının dorsal ve ventral yüzlerinden birbirlerinin içine geçerek trachea'yı şekillendirdikleri bildiriimi (Çevik Demirkan ve ark., 2007; Taşbaş ve ark., 1994; Kabak ve ark., 2007; King ve Mclelland, 1984; Getty, 1975; Öcal ve Erden, 2002; Heard, 1997) ile uyumlu olarak martılarda da kıkırdakların iç içe geçtiği tespit edildi.

Crista ventralis'in; Apterygidae, Anatidae, Corvidae, Spheniscidae ve Gallidae familyalarında yer alan hayvanlarda cartilago cricoidea'nın corpus'unun iç yüzünde kemiksel bir çıkıntı olarak görüldüğünü belirten Baumel ve ark. (1993)'na ilave olarak Laridae familyasında yer alan martılarda da aynı şekilde gözlemlendiği saptanmıştır.

KAYNAKLAR

- Baumel, J.J., King, S.A., Breazile, J.E., Evans, H.E., Berge, J.C.V, 1993. Handbook of Avian Anatomy: Nomina Anatomica Avium, Second edition, Published by the Nuttall Ornithological Club. Cambridge, pp. 257-299.
- Çalışlar, T., 1977. Tavuk Diseksiyonu. Ankara Üniversitesi Basımevi. Ankara, Turkey 28-31.
- Çevik Demirkan, A., Hazıroğlu, R.M., Kürtül, İ. 2007. Gross morphological and histological features of larynx, trachea and syrinx in japanese quail. Anatomia Histologia Embriologia 36, 215-219.

- Getty, R., 1975.** Sisson and Grossman's the Anatomy of the Domestic Animals, 5 ed, Vol.2. London, UK: W.B. Saunders Company pp. 1891-1902.
- Heard, D.J., 1997.** Avian respiratory and physiology. Seminars in avian and exotic pet medicine. 6 (4) 172-179.
- Hogg, D.A., 1982.** Ossification of the laryngeal, tracheal and syringeal cartilages in the domestic fowl. Journal of Anatomy 134, 1, 57-71.
- Kabak, M., Orhan, I.O., Hazıroğlu, R.M., 2007.** The gross anatomy of larynx, trachea and syrinx in the long-legged buzzard (*Buteo rufinus*). Anatomia Histologia Embryologia 36, 27-32.
- King, A.S., McLelland, J., 1984.** Birds. Their Structure And Function. Second ed. London: Bailliere Tindall pp:110-121.
- Nickel, R., Schummer, A., Seiferle, E., 1977.** Anatomy of the Domestic Birds. Verlag Paul Parey Berlin pp: 62-65.
- Ocal, K., Erden, H., 2002.** Solunum sistemi. Evcil Kuşların Anatomisi. Ed. Dursun, N. 1.baskı, Medisan Yayınevi, Ankara. pp. 77-84, 91-96.
- Taşbaş, M., Hazıroğlu, R.M., Çakır, A., Özer M., 1994.** Denizli horozunun solunum sisteminin morfolojisi. II. Larynx, trachea, syrinx. Ankara Üniversitesi Veteriner Fakültesi Dergisi 41, 135-153.
- Taşbaş, M., Ozcan, Z., Hazıroğlu, R.M., 1986.** Penguenin dili ve ön solunum yollarının (larynx cranialis, trachea, syrinx) anatomik ve histolojik yapısı üzerinde bir çalışma. Ankara Üniversitesi Veteriner Fakültesi Dergisi 33 (2), 240-261.