

# İstanbul'da Bir Yeşil İguanada (*Iguana iguana*) Oxyurid Nematod ve Cyclophyllid Sestod Enfeksiyonu

Meltem ULUTAŞ ESATGİL<sup>1</sup>\*, Kerem ÖTER<sup>1</sup>, Erkut TÜZER<sup>1</sup>

<sup>1</sup>İstanbul Üniversitesi Veteriner Fakültesi Parazitoloji Anabilim Dalı, 34320 Avcılar, İstanbul

\*Sorumlu Yazar: Meltem ULUTAŞ ESATGİL İstanbul Üniversitesi Veteriner Fakültesi Parazitoloji Anabilim Dalı,  
34320 Avcılar, İstanbul  
e-posta: breeze@istanbul.edu.tr

Geliş Tarihi / Received: 24.08.2011

## ÖZET

Dışkıında parazit görüldüğü, halsizlik, iştahsızlık, zayıflama olduğu şikayetleriyle getirilen 2 yaşında bir dişi yeşil iguanada (San Salvador'dan ithal edilmiş) gaita muayenesi yapılmıştır. Dışkıda makroskopik olarak sestod halkaları görülmüş ve halkaların ezilmesiyle mikroskopik olarak cyclophyllid sestod (muhtemelen *Oochoristica iguanae*) yumurtaları (küreselden ovale kadar şekillerde, 55–65 µm büyüklüğünde, içinde altı büyük kancalı onkosferi bulunan, onkosferi 40–45 µm çapında) belirlenmiştir. Doymuş tuzlu su flotasyonla yapılan muayenede 165–180 × 75–85 µm büyüklüğünde, hafifçe asimetrik ve içinde larva gelişmemiş çok sayıda oxyurid nematod (muhtemelen *Alaeuris* ve/veya *Ozolaimus* spp.) yumurtası görülmüştür. İguana, praziquantel (5 mg/kg), pyrantel embonate (14,4 mg/kg) ve febantel (15 mg/kg) kombinasyonu (Drontal® Plus tablet, Bayer) tedavi edilmiştir. İki hafta sonra yapılan dışkı muayenesinde az sayıda nematod yumurtası belirlenmiş, sestod yumurtası/halkası görülmemiş ve tedavi tekrarlanmıştır. İkinci ilaç uygulamasından iki hafta sonra tekrar yapılan dışkı muayenesinde iguanada nematod yumurtası ve sestod yumurta/halkası görülmemiştir. Hayvanın sağlık durumu düzelmiştir.

**Anahtar Kelimeler:** Yeşil iguana, nematod, sestod, tedavi, Türkiye

## ABSTRACT

### OXYURID NEMATODE AND CYCLOPHYLLID CESTODE INFECTION IN A GREEN IGUANA (*IGUANA IGUANA*) IN ISTANBUL, TURKEY

A two-year-old female green iguana (imported from San Salvador), which was brought due to complaints of macroscopic parasite presence in its stool, loss of appetite, weight loss, and weakness, was subject to fecal examination. Proglottids were seen macroscopically and by crushing proglottids cyclophyllid cestode (probably *Oochoristica iguanae*) eggs (spherical to ovoid in shape, 55-65 µm in dimension, having oncosphere with 6 large hooks, oncosphere 40-45 µm in diameter) were detected microscopically. Stool was also examined by saturated salt water flotation and numerous oxyurid nematode (probably *Alaeuris* and/or *Ozolaimus* species) eggs (165–180 × 75-85 µm in dimensions, slightly asymmetrical, and unlarvated) were seen. The iguana was treated with a combination of praziquantel (5 mg/kg), pyrantel embonate (14.4 mg/kg) and febantel (15 mg/kg) (Drontal® Plus tablet, Bayer). After two weeks, a few nematode eggs and no cestode eggs/proglottids were observed on fecal examination and the

treatment was repeated. Two weeks after the second treatment, no nematode eggs and no cestode eggs/proglottids were observed on fecal examination. The health condition of the animal improved.

**Key Words:** Green iguana, nematode, cestode, treatment, Turkey

### Giriş

Yeşil iguana (*Iguana iguana*), başlıca Orta ve Güney Amerika'da güneyde oğlak dönencesine kadar olan bölgelerde olmak üzere, Meksika'da, Karayip Adaları'nda, Pasifik okyanusunun doğu kıyısında tropik bölgelerdeki adalarda görülür. Yeşil iguana, Amerika Birleşik Devletleri'nde Florida eyaletinin güneyine ve Havai Adaları'na kadar girmiştir (Masterson, 2007), Dünyanın diğer bölgelerindeki ülkeler için egzotik bir hayvandır. 2010 yılında yapılan bir çek listede Güney Amerika'da yeşil iguanalarda (*Iguana iguana*) 6'sı nematod (*Oswaldofilaria brevicaudata*, *Alaeuris caudatus*, *A. vogelsangi*, *Ozolaimus cirratus*, *O. megatyphlon*, *Physaloptera retusa*), biri sestod (*Oochoristica iguanae*) ve 5'i trematod (*Pulchrosomoides elegans*, *Paradistomum parvissimum*, *Helicotrema asymmetricum*, *H. magniovatum*, *H. spirale*) olmak üzere 12 helmint türü yer almaktadır (Avilla ve Silva, 2010). Yeşil iguanalarda helmintlerin zararlı etkisi üzerinde

fazlaca bir bilgi bulunmamakla birlikte yeşil iguanalarda oxyurid nematod enfeksiyonlarına atfedilen bazı hastalık durumları da bildirilmiştir (Loukopoulos ve ark., 2007; McGuire ve ark., 2007; Werther ve ark., 2000). Reptillerde nematod enfeksiyonlarının tedavisinde, thiabendazole, levamisole, fenbendazole, piperazine, ivermectin veya milbemycin; sestod enfeksiyonlarında ise niclosamide, bunamidine HCl veya praziquantel; trematod enfeksiyonlarında praziquantel veya fenbendazole kullanılması önerilmektedir (De la Navarre, 2008). Türkiye'de iguanalarda görülen helmintlerle ilgili bir yayına rastlanmamıştır.

### Olgu

İstanbul'da, halsizlik, iştahsızlık, zayıflama gibi şikayetlerin yanı sıra, dışkıında bazı parazitler görüldüğü anamnezi ile getirilen 2 yaşında ve yaklaşık 900 g ağırlığında dişi bir yeşil iguanada (*Iguana iguana*) (Şekil 1) gaita muayenesi yapılmıştır. İguana San Salvador'dan ithal edilmiştir.

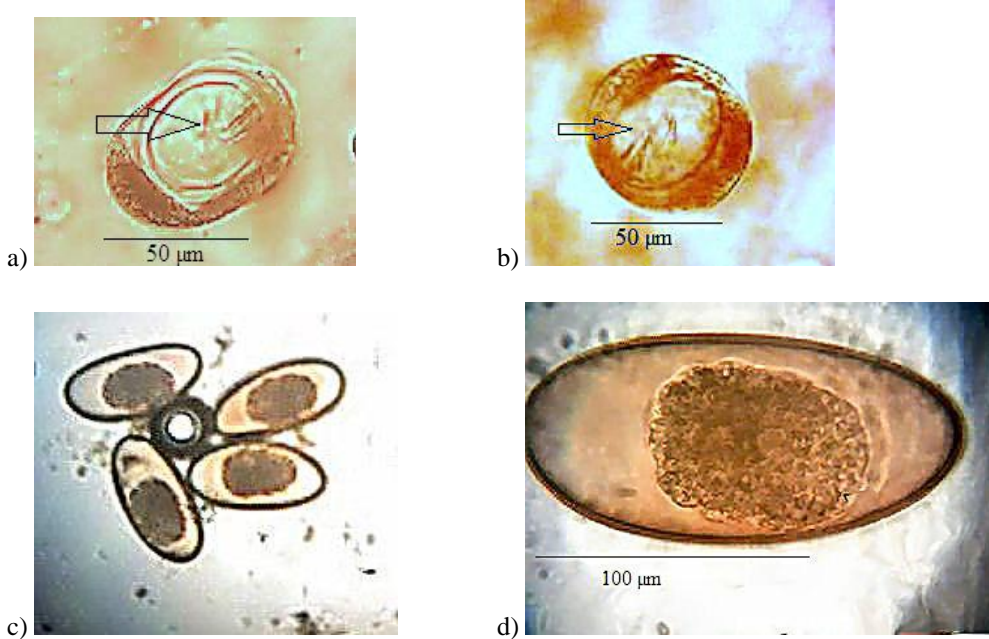


**Şekil 1.** Bu olguda sunulan yeşil iguana.

**Figure 1.** The green iguana presented in this article.

Gaitada makroskopik olarak görülen sestod halkaları ezilmiş ve mikroskopta küreselden ovale kadar şekillerde, 55-65 µm büyüklüğünde, içinde altı büyük kancalı onkosferi bulunan, onkosferi 40-45 µm çapında, kancaları 14-15 µm uzunluğunda olan cyclophyllid tip sestod yumurtaları bulunmuştur (Şekil 2). Dışkının doymuş tuzlu su flotasyon yöntemi ile yapılan mikroskopik incelemesinde, ovalimsi, bir ucu daha sivrice, hafif asimetrik, içinde larva oluşmamış, 165-180 × 75-85 µm büyüklüğünde çok sayıda oxyurid nematod yumurtası görülmüş (Şekil 2), dışkı makroskopik olarak erişkin nematodlar yönünden tekrar incelenmiş, ancak erişkin nematodlar bulunamamıştır. Oxyurid nematod yumurtalarının *Alaeuris* ve/veya *Ozolaimus*

türlerine, cyclophyllid sestod yumurtalarının *Oochoristica iguanae*'ya ait olduğu düşünülerek iguanaya praziquantel (5 mg/kg), pyrantel embonate (14,4 mg/kg) ve febantel (15 mg/kg) kombinasyonu (Drontal® Plus tablet, Bayer) yiyeceğine karıştırılarak verilmiştir. İki hafta sonra ilaç uygulaması tekrarlanmış ve bu sırada yapılan dışkı muayenesinde nematod yumurtalarının çok azaldığı belirlenmiş, sestod halka ve yumurtası görülmemiştir. İki hafta sonra üçüncü kez tekrar getirildiğinde, sahibi tarafından iguanada dikkat çekici bir iştah ve kilo artışının olduğu, halsizliğin tamamen ortadan kalktığı, dışkıda sestod halkasının görülmediği belirtilmiştir. Yapılan dışkı muayenesinde sestod ve nematod yumurtası ile sestod halkasına rastlanmamıştır.



Şekil 2. Sestodun (a-b) (ok kancaları işaret ediyor) ve nematodların (c-d) yumurtaları.

Figure 2. Eggs of the cestode (a-b) (arrow is pointing hooks) and the nematodes (c-d).

### Tartışma

Avila ve Silva tarafından 2010 yılında yapılan çek listede yeşil iguanalarda (*Iguana iguana*) görülen nematodlardan Oxyurida takımında Pharyngodonidae ailesinden *Alaeuris caudatus*, *A. vogelsangi*, *Ozolaimus megatyphlon* ve *O. cirratus* türleri hayvanların

bağırsaklarına, Physaloptera ailesinden *Physaloptera retusa* türü hayvanların mide ve bağırsaklarına; sestodlardan Cyclophyllidea takımı Linstowiidae ailesinden *Oochoristica iguanae* hayvanların ince bağırsaklarına yerleşmekte (Avila ve Silva, 2010) ve

hayvanların dışkısında bu parazitlerin yumurta ve/veya halkaları görülebilmektedir.

Fetter (1970) yeşil iguanalarda hem *A.vogelsangi*'nin hem *A.caudatus*'un iki tip dışısının bulunduğunu, bunlardan birinin larvipar, diğerinin ovipar olduğunu, her iki türün ovipar dışilerinin çoğunlukla konağın rektumunda görüldüğünü, ovipar dışilerin uterusunda *A. vogelsangi*'nin yumurtalarının morula safhasında, oval, ince kabuklu, 150 × 85 µm boyutlarında iken *A. caudatus*'unkilerin morula safhasından uzamış hücre yığınlarına kadar değişen gelişme evrelerinde ve 170-195×85-100 µm boyutlarında olduğunu bildirmiştir. Yeşil iguanalarda; Lent ve Freitas (1948) *A. Caudatus*'un yumurtalarının parazitin uterusunda iken morula safhasında görüldüğünü ve boyutlarının 157-165 × 78-104 µm olduğunu; Werther ve ark. (2000) *O. megatyphlon*'nun yumurtalarının 65 × 131 µm boyutlarında bulunduğunu; Yasuhisa ve ark. (1999) *O. megatyphlon*'nun yumurtalarının oval, asimetrik duvarlı, 120-150 × 50 µm boyutlarında olduğunu; Thapar (1926) *O. megatyphlon*'un yumurtalarının parazit uterusunu terkettiğinde oldukça fazla segmentasyonlu, 120 × 60 µm boyutlarında olduğunu; Linstow (1906) *O. Cirratus*'un yumurtalarının 98 × 66 µm boyutlarında bulunduğunu bildirilmişlerdir. Gonçalves ve ark. (2002) kurbağalardan (*Bufo granulosus*, *Bufo typhonius*) *P. retusa*'nın yumurtalarının 20-30 µm çapında olduğunu kaydedilmiştir. Vasquez (2008) Kamçı kuyruk kertenkelede (*Dicrodon guttulatam*) *O. iguanae*'nin yumurtalarını ovoid, 69,9-53,9 µm boyutlarında, onkosferin 50 µm (40-60 µm) büyüklüğünde, kancaların 10 µm uzunluğunda olduğu kaydedilmiştir.

Yeşil iguanaların dışkısında yumurta ve/veya halkaları görülen sestod ve nematodlar (Avila ve Silva, 2010) ve bunların yumurta özellikleri (De la Navarre, 2008; Fetter, 1970; Vasquez, 2008; Werther ve ark., 2000) ile bu olgudaki yeşil iguananın dışkısında görülen oxyurid nematod yumurtalarının ve dışkıyla atılan halkanın ezilmesi sonucu görülen cyclophyllid sestod yumurtalarının morfolojileri dikkate alındığında, nematod yumurtalarının

*Alaeuris* ve/veya *Ozolaimus* türlerine, sestod proglottidlerin ise *O. iguanae*'ya ait olabileceği düşünülmüştür.

McGuire ve ark. (2007) parazitlerin mideden kolona kadar bütün sindirim kanalında görüldüğü şiddetli oxyurid enfeksiyonlu bir yeşil iguanada, bağırsaklarda görülen invaginasyonda bu parazitlerin bir rolü olabileceğini bildirmiştir. Loukopoulos ve ark. (2007) Yunanistan'da, bir aydır anoreksi anamnezli, 2,5 yaşında bir yeşil iguanada kaşeksi, karında şiddetli gerginlik ve fibroz osteodistrofi görüldüğünü, ölen hayvanın nekropsisinde kalın bağırsakta çok sayıda oxyurid nematod (*O. megatyphlon*) bulunduğunu belirterek hayvanın ölümünü aşırı sayıda parazit ile enfekte olmasına atfetmişlerdir. Werther ve ark. (2000) Brezilya'da evde bakılan 6 aylık bir yeşil iguananın dışkı muayenesinde nematod yumurtaları görülmesi üzerine hayvanı fenbendazol (Panacur, 25 mg/kg oral yolla) ile tedavi ettiklerini, üç gün sonra hayvanın dışkısında çok sayıda oxyurid parazit (*O. megatyphlon*) atıldığını, bir hafta sonra dışkıda yine nematod yumurtaları görülmesi üzerine tedaviyi tekrarladıklarını, daha sonra yapılan dışkı muayenelerinde parazit yumurtalarının görülmediğini, tedaviden sonra hayvanın iştahının ve görüntüsünün düzeldiğini belirtmişlerdir.

De la Navarre (2008) reptillerde; nematod enfeksiyonların tedavisinde, thiabendazole (50-100 mg/kg PO), levamisole (5-10 mg/kg PO), fenbendazole (50-100 mg/kg PO), piperazine (40-60 mg/kg PO), ivermectin (0,2 mg/kg PO, IM veya SC) (kaplumbağalar, Indigo yılanları ve kum kertenkeleleri (skinks) hariç) veya milbemycin (0,5-1 mg/kg PO) kullanılmasını, iki hafta içinde uygulamanın tekrarlanmasını, ikinci uygulamadan sonra iki hafta aralıklarla dışkı muayenesi yapılarak yumurta görülmeinceye kadar ilaç uygulamasının tekrarlanmasını; sestod enfeksiyonlarında ise iki hafta aralıkla iki kez niclosamide (150-300 mg/kg PO), bunamidine HCl (50 mg/kg PO) veya praziquantel (7-8 mg/kg IM, PO, SC) kullanılmasını önermektedir.

### Sonuç

Bu olguda, halsizlik, iştahsızlık, zayıflama ve dışkısında makroskopik parazit görüldüğü şikayeti ile getirilen ve oxyurid nematod ve cyclophyllid sestod ile enfekte bir iguananın, iki hafta ara ile yapılan praziquantel (5 mg/kg), pyrantel embonate (14,4 mg/kg) ve febantel (15 mg/kg) kombinasyonu (Drontal® Plus tablet, Bayer) tedavisi sonucunda, dışkıda parazitler kaybolduğu gibi hayvanın iştahında ve kilosunda artma olmuş, hayvandaki halsizlik ortadan kalkmıştır.

Bu olgu Türkiye’de yeşil iguanalarda saptanan helmintler ve tedavisi üzerinde yapılan ilk bildirimdir.

### KAYNAKLAR

- Avila, R.W., Silva, R.J., 2010.** Checklist of helminths from lizards and amphisbaenians (Reptilia, Squamata) of South America. The Journal of Venomous Animals and Toxins including Tropical Diseases 16, 543-572.
- De la Navarre, B., 2008.** Common parasitic diseases of reptiles and amphibians. CVC Proceedings, Oct 1. <http://veterinarycalendar.dvm360.com/avhc/Veterinary+Exotics/Common-parasitic-diseases-of-reptiles-and-mphibia/ArticleStandard/Article/detail/58179> (Erişim: 07.01.2011).
- Fetter, A.J., 1970.** Deux cas de poecilogynie chez les oxyures parasites d'Iguana iguana (L.). Bulletin du Museum National d'Histoire Naturelle, Paris, 2e Serie, 41, pp. 1252-1260.
- Gonçalves, A.Q., Vicente, J.J., Pinto, R.M., 2002.** Nematodes of Amazonian vertebrates deposited in the Helminthological Collection of the Oswaldo Cruz Institute with new records. Revista Brasileira de Zoologia 19, 453- 465.
- Lent, H., Freitas, J.F.T., 1948.** Uma coleção de Nematódeos, parasitos de vertebrados do Museu de Historia Natural de Montevideo. Memórias do Instituto Oswaldo Cruz 46, 1-71.
- Linstow, O.F.B., 1906.** Nematoden des zoologischen Museums in Königsberg. Archiv für Naturgeschichte 72, 249-258.
- Loukopoulos, P., Komnenou, A., Papadopoulos, E., Psychas, V., 2007.** Lethal *Ozolaimus megatyphon* infection in a green iguana (*Iguana iguana rhinolopa*). Journal of Zoo and Wildlife Medicine 38, 131-134.
- Masterson, J., 2007.** *Iguana iguana*. Web page of Smithsonian Marine Station. [http://www.sms.si.edu/irlspec/iguana\\_iguana.htm](http://www.sms.si.edu/irlspec/iguana_iguana.htm) (Erişim: 09.01.2011).
- McGuire, N., Mitchell, M.A., Tully, T.N., Mark, S.I., Pechman, R., Kim, D.Y., 2007.** What's your Diagnosis. Bull Reptile Amphib Vet 1999; 9, 47-49. Aktaran: Mitcell MA. Parasites of Reptiles. In: Baker DG. Flynn's Parasites of Laboratory Animals (2nd ed.). Hoboken, (NJ): Wiley-Blackwell; pp. 188.
- Thapar, G.S., 1926.** *Ozolaimus* Dujardin, 1845 (= *Macrads* Gedoelst, 1916), a little known Nematode genus from the caecum of *Iguana tuberculata*. Journal of Helminthology 4, 69-74.
- Vasquez, P.T.S., 2008.** Helmintos parasitos de *Dicrodon guttulatum*, Dumeril y Bibron, 1893 (Sauria: Teiidae) de la costa del Peru. Univ. Nacional Mayor de San Marcos Fac. Ciencias Biol. E.A.P. De Ciencias Biol. (Thesis).
- Werther, K., Vicente, J.J., de Petra, C.B., 2000.** Description of a gastrointestinal parasite found in an iguana (*Iguana iguana*) in Brazil. Dept of Patholog, College Vet Med, Univ-Georgia, <http://www.vet.uga.edu/vpp/ivcvm/2000/werther/index.php> (Erişim: 03.07.2009).
- Yasuhisa, M., Isamu, I., Atsushi, S., 1999.** *Ozolaimus megatyphlon* (Nematoda: Pharyngodonidae) Isolated from a Green Iguana (*Iguana iguana rhinolopa*). Journal of the Japan Veterinary Medical Association, 52, 784-787. <http://science-links.jp/j-east/article/200012/000020001200A0080619.php> (Erişim: 25.01.2011).