

## Lomber vertebra grafilerinin bel ağrısındaki yeri

Dr.Nurzat ELMALI\*, Dr.Kaya SARAÇ\*\*, Dr.Tamer BAYSAL\*\*, Dr.M.Akif KAYGUSUZ\*,  
Dr.Serhat ÖZTÜRK\*\*\*

*Bel ağrısı ile lomber vertebra grafilerinde saptanan anormal radyografik bulgular arasındaki ilişkiyi tesbit edebilmek için, kronik bel ağrısı olan 100 hasta ile, bel ağrısı şikayeti olmayan 40 kişilik kontrol grubu karşılaştırıldı. Başlıca 10 radyografik parametre değerlendirildi. Bunlardan intervertebral disk mesafesinde daralma, osteofit formasyonu ve interkristal hattın lokalizasyonu ile bel ağrısı arasındaki ilişki anlamlı bulundu. Transvers proses uzunluğu ile bel ağrısı arasında anlamlı korelasyon vardı, ancak belirgin uzunluk farklılığı olmaması nedeniyle, bu farklılık klinik olarak anlamlı bulunmadı. Lumbosakral açı, transizyonel vertebra, Schmorl nodülleri, lateral deviasyon, lomber lordoz, spina bifida ile bel ağrısı arasında anlamlı bir ilişki saptanmadı. [Turgut Özal Tıp Merkezi Dergisi 2(1):32-36,1995]*  
**Anahtar Kelimeler :** Bel ağrısı, lomber vertebra grafileri, ilişki.

### *Lumbar spine radiographs in low-back pain*

*In order to determine the relationship between abnormal radiographic findings of lumbar spine radiographs and low-back pain, 100 patients with chronic low-back pain are compared with 40 normal persons, without low-back pain. Basically 10 radiographic parameters are evaluated. Among these parameters there was significant association between narrowing of intervertebral disc-space, osteophyte formation, intercrystal line localization and low back pain. There was significant association between the length of the transvers process and low-back pain, but since there was not significant length difference, it was not significant clinically. There was not a significant association between lumbosacral angle, transitional vertebrae, Schmorl's nodules, lateral deviation, lumbar lordosis, spina bifida and low-back pain. [Journal of Turgut Özal Medical Center 2(1):32-36,1995]*

**Key Words :** Low-back pain, lumbar vertebrae radiographs, correlation.

Bel ağrısı en sık şikayet nedenlerinden birisidir. Bel ağrısı şikayeti bulunan hastalarda en fazla kullanılan radyolojik inceleme yöntemlerinden biri lomber vertebra grafileridir. Temel projeksiyon 2 yönlü röntgenogramlardır. Bunlara, intervertebral foraminaller ve pars interartikularisleri göstermek için oblik röntgenogramlar eklenerek 4 yönlü görüntüler elde edilir. Ayrıca stabiliteyi değerlendirmek için fleksiyon, ekstansiyon ve lateral zorlanma grafileri eklenebilir<sup>1-4</sup>.

Lomber vertebra grafilerindeki radyografik bulguların değerlendirilmesi için, normal popülasyondaki patolojik bulguların sıklığının, bunların diagnostik değerinin ve semptomlarla olan ilişkisinin bilinmesi gerekir<sup>5</sup>. Bu nedenle 2 yönlü lomber vertebra grafilerinin (2YLVG), bel ağrısındaki değerini ve bu grafilerde görülen radyografik anormal bulguların bel ağrısı ile olan ilişkisini belirlemek için bir çok çalışmalar

yapılmıştır<sup>2,3,5-7</sup>. Antero-posterior ve lateral grafilerin fazla kullanıldığı, bunun sonucu olarak hem hastanın aldığı gonadal dozun fazla olduğu, hem de maliyetin arttığı; bu nedenle major bir travmaya maruz kalan, neoplazm, infeksiyon ve ankilozan spondilit düşünülen hastalar dışında, 2YLVG nin fizik muayeneye eşdeğer olduğu gösterilmiştir<sup>2,5,8,9</sup>. Oblik grafilerin de spot röntgenogramlara ve 2YLVG lerine sadece %2,4 ilave bilgi sağladığı bildirilmiştir<sup>2</sup>.

Biz bu çalışmada kronik bel ağrısı şikayeti olan 100 hasta ile bel ağrısı şikayeti olmayan 40 kontrol grubunun 2YLVG lerini karşılaştırdık ve 2YLVG lerinde en sık görülen 10 anormal radyografik parametreyi değerlendirdik. Bunların bel ağrısı ile olan ilişkisini tesbit etmeye çalıştık.

### **MATERYAL VE METOD**

6 aylık süre içerisinde İnönü Üniversitesi Tıp

\* : İnönü Üniversitesi Tıp Fakültesi Ortopedi ve Travmatoloji Anabilim Dalı - Malatya

\*\* : İnönü Üniversitesi Tıp Fakültesi Radyodiagnostik Anabilim Dalı - Malatya

\*\*\* : Halk Sağlığı Uzmanı - Malatya

## Elmalı ve ark.

### Lomber vertebra grafilerinin bel ağrısındaki yeri

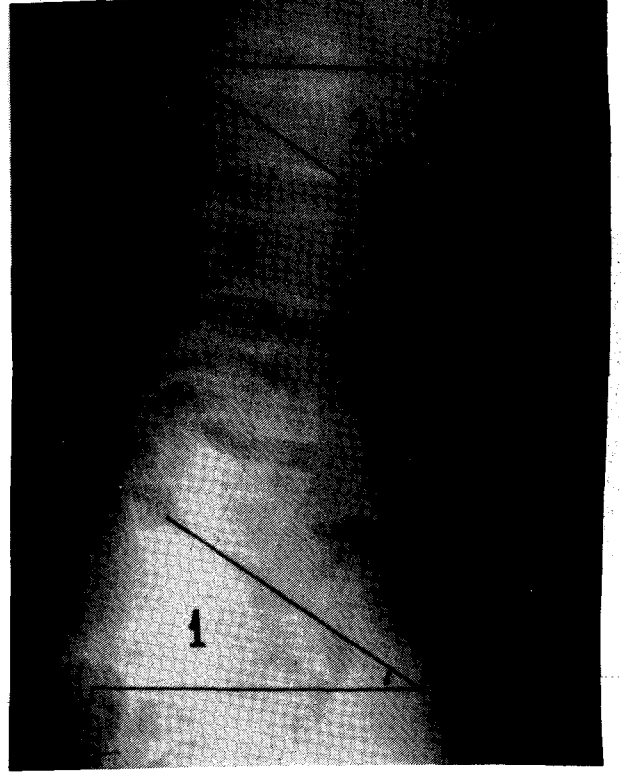
Fakültesi Ortopedi polikliniğine kronik bel ağrısı şikayeti ile başvuran 100 hasta ile şimdi ve önceden bel ağrısı şikayeti olmayan 40 kişilik kontrol grubu çalışma kapsamına alındı. Bel ağrısı şikayeti bulunan 100 hastadan 28 i erkek, 72 si kadın ve yaş ortalaması 37,5 idi. Kontrol grubunun 14 ü erkek, 26 sı kadın ve yaş ortalaması 33 idi.

Çalışma grubundaki tüm bireylerin nörolojik muayeneleri yapıldı ve bir formda kaydedildi. Takiben 2YLVG leri çekildi. Röntgenogramların değerlendirilmesi, hastaların şikayet ve muayene bulgularını bilmeyen bir radyoloji uzmanı tarafından yapıldı. Radyogramların değerlendirilmesinde toplam 10 parametreye bakıldı. Bunlar; intervertebral disk mesafesi, lomber lordoz, lumbosakral açı, interspinöz hattın vertikal hattan sapması (lateral deviasyon), spinal osteofitler, Schmorl nodülleri, interkristal hat, transvers proses uzunluğu, lumbosakral kavşakta transizyonel vertebra ve spina bifida idi.

Bu parametlerden, lomber lordoz, lateral grafilerde L<sub>1</sub>-L<sub>5</sub> vertebra korpuslarına paralel çizgiler arasındaki açı ölçülerek, lumbosakral açı; lateral grafilerde L<sub>5</sub> vertebra korpusunun alt yüzeyi ile horizontal çizgiler arasındaki açı ölçülerek değerlendirildi (Resim 1). Interspinöz hattın vertikal hattan sapması (lateral deviasyon); antero-posterior grafilerde L<sub>2</sub>, L<sub>3</sub>, L<sub>4</sub> ve L<sub>5</sub> vertebraların spinöz proseslerinden geçen çizginin sagittal planda yaptığı açı olarak hesaplandı (Resim 2). Interkristal hat, anteroposterior grafilerde, iliak krestlerin superiorunu birleştiren çizginin L<sub>5</sub> vertebra korpusu ile olan ilişkisine göre değerlendirildi. L<sub>5</sub> vertebra korpusu, bu çizginin altında ise düşük yerleşimli, bu çizginin üstünde ise yüksek yerleşimli olarak değerlendirildi (Resim 2). Transvers proses uzunluğu; antero-posterior grafilerde L<sub>5</sub> vertebra sağ ve sol transvers proses uzunluklarının, L<sub>5</sub> vertebra transvers proses uzunlukları ile olan ilişkisine göre değerlendirildi (Resim 2). Intervertebral disk mesafesi yüksekliği, spinal osteofitler, Schmorl nodülleri, transizyonel vertebra ve spina bifida, radyoloji uzmanının gözlemine dayanarak değerlendirildi. İstatistiki değerlendirme için, ki-kare testi ve varyans analiz testleri kullanıldı.

## BULGULAR

Tablo 1'de, bel ağrısı bulunan hastalar ile kontrol grubundaki bireylerde bakılan 10 parametreye ait bulguların dağılımı görülmektedir. Intervertebral disk mesafesi yüksekliği ve osteofit formasyonunda,



**Resim 1.** Lateral lomber vertebra röntgenogramı. Lumbosakral açı (1); L<sub>5</sub> vertebra korpusunun alt yüzeyi ile horizontal çizgiler arasındaki açı ölçülerek hesaplandı.

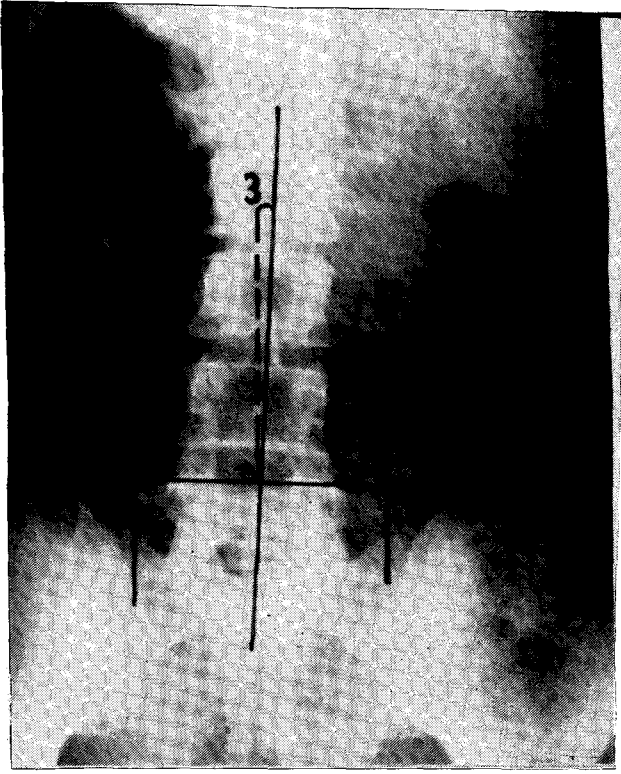
hasta ve kontrol grupları arasındaki fark anlamlı bulundu. Interkristal hattın değerlendirilmesinde, bel ağrısı olan hasta grubunda, kontrol grubunun aksine derin yerleşimli vertebra sayısı fazla iken, yüksek yerleşimli vertebra sayısı az idi. Bu farklılık anlamlı bulundu. L<sub>5</sub> vertebra transvers prosesi, L<sub>5</sub> vertebra transvers proses'inden uzun olan hastaların sayısı bel ağrısı olan hasta grubunda anlamlı olarak fazla idi ( $p < 0.001$ ), fakat ölçümlerde belirgin uzunluk farklılığı yoktu ve bu bulgu klinik olarak anlamlı kabul edilmedi. Lomber lordoz açısı, lumbosakral açı, lateral deviasyon, Schmorl nodülleri, transizyonel vertebra ve spina bifidanın değerlendirilmesinde, hasta ve kontrol grubu arasında anlamlı farklılık yoktu.

## TARTIŞMA

Tekrarlayan bel ağrılarının en önemli ve en sık

## Elmalı ve ark.

Lomber vertebra grafilerinin bel ağrısındaki yeri



**Resim 2.** Antero-posterior lomber vertebra röntgenogramı: Lateral deviasyon (3); L<sub>2</sub>, L<sub>3</sub>, L<sub>4</sub>, L<sub>5</sub> vertebrae spinöz proseslerinden geçen çizginin sagittal hatla yaptığı açı ölçülerek, interkristal hat (4); iliak krestleri birleştiren çizginin L<sub>5</sub> vertebra korpusu ile olan ilişkisi dikkate alınarak, transvers proses uzunluğu (5); L<sub>5</sub> vertebra transvers proses uzunlukları ile olan ilişkisi dikkate alınarak değerlendirildi.

nedeni disk dejenerasyonudur ve asemptomatik bireylerde dahi %38 oranında görülebilmektedir<sup>5</sup>. Kellgren-Lawrence ve Frymoyer, çalışmalarında disk dejenerasyonu prevalansının normal popülasyonda yaşla birlikte arttığını, 65 yaşın üzerindeki erkeklerde %85 ve kadınlarda %71'e ulaştığını bildirmişlerdir<sup>3,10,11</sup>. Disk dejenerasyonunun radyolojik bulgusu, osteofit formasyonu ve disk mesafesinde daralmadır<sup>1,3,5,12</sup>. Frymoyer ve ark. ları, özellikle L<sub>4</sub>-L<sub>5</sub> disk mesafesindeki daralmanın ve traksiyon osteofitlerinin, bel ağrısı ile en belirgin ilişki gösteren bulgu olduğunu ve claw (pençe)

osteofitlerin ise, bel ağrısı ile ilişkili olmadığını, ayrıca birden çok lomber segmentte osteofit formasyonunun bulunması ile bel ağrısının korelasyon gösterdiğini gözlemişler<sup>3</sup>. MacNab, traksiyon osteofitlerinin segmental instabiliteyi gösterdiğini, claw osteofitlerin ise eksternal strese karşı vertebranın belirgin fizyolojik bir cevabı olarak geliştiğini göstermiştir<sup>13</sup>.

Çalışmamızın sonuçlarına göre de intervertebral disk mesafesinde daralma ve osteofit formasyonu, bel ağrısı olan grupta, kontrol grubuna göre anlamlı olarak yüksek idi. Her iki bulguda L<sub>4</sub>-S<sub>1</sub> arasında belirgin olmak üzere L<sub>1</sub>-L<sub>5</sub> ve L<sub>4</sub>-S<sub>1</sub> seviyesinde anlamlı derecede dikkati çekiyordu. Bu durum, Frymoyer ve ark. nın çalışmasına göre farklı bir bulgu olarak değerlendirildi (L<sub>1</sub>-L<sub>5</sub> de fazla olması).

İnterkristal hattın değerlendirilmesinde, L<sub>1</sub> ve L<sub>5</sub> vertebrae pozisyonu ile bel ağrısı arasında ilişki bulunmamaktadır<sup>3,11,15</sup>. Bizim bu bulgularımız, literatür bulguları ile uyumlu değildi ve hasta grubunda kontrol grubuna göre derin yerleşimli vertebra sayısı fazla idi. Literatürde transvers proses uzunluğu ile bel ağrısı arasında anlamlı ilişki bulunmamasına karşın<sup>3,5</sup>, bizim sonuçlarımızda anlamlı derecede fark vardı, fakat belirgin uzunluk farklılığı olmadığından biz de bu farklılığı klinik olarak anlamlı bulmadık. Lumbosakral açı normal popülasyonda geniş bir yayılım göstermektedir. Postür, kas spazmı gibi bir çok faktör tarafından etkilenir, bu yüzden bel ağrısı için spesifik bir bulgu olarak kabul edilmemektedir<sup>3,16</sup>. Schmorl nodülleri, özellikle L<sub>1</sub>-L<sub>2</sub> ve L<sub>2</sub>-L<sub>3</sub> arasında olmak üzere üst lomber vertebra segmentlerinde fazla bulunur<sup>3,17</sup>. Lumbosakral açı, transizyonel vertebra, Schmorl nodülleri, lateral deviasyon, lomber lordoz ve spina bifida ile bel ağrısı arasında ilişki gösterilememiştir<sup>2,3,8,11,15,17,18</sup>. Bizim bulgularımıza göre de bel ağrısı ile bu parametreler arasında ilişki gösterilememiştir.

## KAYNAKLAR

1. Tuncel E. Klinik Radyoloji, Güneş- Nobel Tıp Kitabevi, Bursa 1994 : 573.
2. Scavone JG, Latshaw RF, Rohrer GV. Use of lumbar spine films. Statistical evaluation at a university teaching hospital. JAMA 1981;246:1105-8.
3. Frymoyer JW, Newberg A, Pope MH, Wilden DG, Clements J, Mac Pherson B, et al. Spine radiographs in patients with low back pain. An epidemiological study in men. J Bone and Joint

Tablo I. Bel ağrısı olan ve olmayan grupta anormal radyografik bulguların karşılaştırılması

	Bel ağrısı olan hasta grubu (n=100) %			Kontrol grubu (n=40) %		
<b>İntervertebral disk sahasında daralma</b>	Tek veya multipl seviyede 21 hastada (%21)			Tek veya multipl seviyede 4 kişide (%4)		
	<u>L<sub>3</sub>-L<sub>4</sub></u>	<u>L<sub>4</sub>-L<sub>5</sub></u>	<u>L<sub>5</sub>-S<sub>1</sub></u>	<u>L<sub>3</sub>-L<sub>4</sub></u>	<u>L<sub>4</sub>-L<sub>5</sub></u>	<u>L<sub>5</sub>-S<sub>1</sub></u>
	3 (%3)	10 (%10)	12 (%12)	0 (%0)	2 (%5)	3 (%7.5)
<b>Osteofit formasyonu</b>	Tek veya multipl seviyede 14 hastada (%14)			Tek veya multipl seviyede 2 kişide (%5)		
	<u>L<sub>3</sub>-L<sub>4</sub></u>	<u>L<sub>4</sub>-L<sub>5</sub></u>	<u>L<sub>5</sub>-S<sub>1</sub></u>	<u>L<sub>3</sub>-L<sub>4</sub></u>	<u>L<sub>4</sub>-L<sub>5</sub></u>	<u>L<sub>5</sub>-S<sub>1</sub></u>
	3 (%3)	6 (%6)	10 (%10)	1 (%2.5)	1 (%2.5)	2 (%5)
<b>Smort nodülleri</b>	Tek veya multipl seviyede 8 hastada (%8)			Tek veya multipl seviyede 3 kişide (%7.5)		
	<u>L<sub>1</sub>-L<sub>2</sub></u>	<u>L<sub>2</sub>-L<sub>3</sub></u>	<u>L<sub>3</sub>-L<sub>4</sub></u>	<u>L<sub>4</sub>-L<sub>5</sub></u>	<u>L<sub>5</sub>-S<sub>1</sub></u>	
	4 (%4)	3 (%3)	2 (%2)	1 (%1)		
<b>İnterkristal hat</b>	<u>Normal</u>	<u>Derin</u>	<u>Yüksek</u>	<u>Normal</u>	<u>Derin</u>	<u>Yüksek</u>
	42 (%42)	54 (%54)	4 (%4)	18 (%45)	4 (%4)	18 (%45)
<b>Transisyonel vertebra dağılımı</b>	<u>Normal</u>	<u>4 lomb.vert.</u>	<u>6 lomb.vert.</u>	<u>Normal</u>	<u>4 lomb.vert.</u>	<u>6 lomb.vert.</u>
	80 (%80)	18 (%18)	2 (%2)	32 (%80)	6 (%15)	2 (%5)
<b>Transvers proces uzunluğu</b>	<u>L<sub>5</sub> , L<sub>3</sub> den uzun</u>	<u>L<sub>5</sub>,L<sub>3</sub> den kısa</u>	<u>Asimetrik</u>	<u>L<sub>5</sub> , L<sub>3</sub> den uzun</u>	<u>L<sub>5</sub>,L<sub>3</sub> den kısa</u>	<u>Asimetrik</u>
	58 (%58)	18 (%18)	24 (%24)	12 (%30)	10 (%25)	18 (%45)
<b>Spina bifidalı hasta sayısı</b>	22 (%22)			12 (%30)		
<b>Lomber lordoz açısı</b>	Ortalama değer 43.2° (±10.5)			Ortalama değer 40.6° (±9.3)		
<b>Lumbosakral açı</b>	Ortalama değer 33.8° (±10.4)			Ortalama değer 32.3° (±9.7)		
<b>Lateral deviasyon</b>	Ortalama değer 1.6° (±1.9)			Ortalama değer 1.5° (±2.1)		

- Surg 1984;66-A:1048-55.
- Weitz EM. The lateral bending sign. Spine 1981;6:388-97.
  - Symmons DPM, Van Hemert AM, Vandenbroucke JP, Valkenburg HA. A longitudinal study of back pain and radiological changes in the lumbar spines of middle aged women. II. Radiographic findings. Annals of the Rheumatic Diseases 1991;50:162-6.
  - Rowe ML. Are routine spine films on workers in industry cost-or risk-benefit effective ?. J Occup Med 1982;24:41-3.
  - Witt I. A comparative analysis of x-ray findings of the lumbar spine in patients with and without lumbar pain. Spine 1984;9:298-300.
  - Arangio GA, Fics F, Hartzell SM, Reed JF. Significance of lumbosacral list and low back pain. A controlled radiographic study. Spine 1990;15(3):208-10.
  - Hall FM. Back pain and the radiologist. Radiology 1980;137(3):861-3.
  - Kellgren JH, Lawrence JS. Osteoarthritis and disc degeneration in an urban population. Ann Rheum Dis 1958;17:388-96.
  - Lawrence JS. Disc degeneration : its frequency and relationship to symptoms. Ann Rheum Dis 1969;28:121-38.
  - Torgerson WR, Dotter WE. Comparative roentgenographic study of the asymptomatic and symptomatic lumbar spine. J Bone and Joint Surg 1976;58:850-3.
  - MacNab I. The traction spur. An indicator of segmental instability. J Bone and Joint Surg 1971;53-A:663-70.
  - McLean JGB, Tucker JK, Latham JB. Radiographic appearances in lumbar disc prolapse. J Bone and Joint Surg 1990;72-B:917-20.

**Elmalı ve ark.**

*Lomber vertebra grafiilerinin bel ağrısındaki yeri*

15. McGibbon B, Farfan HF. A radiologic survey of various configuration of the lumbar spine. Spine 1979;4:258-66.
16. Bene E. Measurement of the lumbosacral angle and its clinical significance. Z Rheumatol 1981;40(3):149-52.
17. Farfan HF, Huberdeau RM, Dubow HI. Lumbar intervertebral disc degeneration. The influence of geometrical features on the pattern of disc degeneration. A post - mortem study. J Bone and Joint Surg 1972;54-A:492-510.
18. Tini PG, Wieser C, Zinn WM. The transitional vertebrae of the lumbosacral spine : its radiological classification, incidence, prevalence and clinical significance Rheumatol Rehabil 1977;16:180-5.

**Yazışma adresi : Dr.Nurzat ELMALI  
İnönü Üniversitesi Tıp Fakültesi  
Ortopedi ve Travmatoloji ABD  
44300 - Malatya**