

# İNTRAKRANYAL TÜBERKÜLOMLARI OLAN BİR OLGUNUN KLİNİK VE MR ÖZELLİKLERİ\*

Hülya APAYDIN, Zerrin PELİN,  
Sibel ÖZEKMEKÇİ, Naci KOÇER

**Background.-** Intracranial tuberculomas are rare in industrialized countries, but still prevail their significance in developing nations. This paper presents a case of intracerebral tuberculoma with special emphasis on clinical characteristics and MRI findings.

**Observation.-** An 18 year-old woman was referred for evaluation of subacutely developed paraplegia, weight loss, nocturnal fever and raised intracranial pressure symptoms. Her paraplegia was attributed to an intracranial parasagittal lesion in the absence of sensory level and sphincter dysfunction. MRI of the brain showed numerous lesions located in the cerebral hemispheres, thalamus, cerebellum and brain stem as well as in parasagittal region which were compatible with tuberculomas. The tuberculomas were iso-intense on T1-weighted images and hyperintense with central hypointensity on T2-weighted images. Although the patient had no pulmonary symptoms, her chest X-ray and chest CAT showed miliary pattern. Following treatment with corticosteroids and antituberculous medication with four first-line agents, the patient improved rapidly and was able to walk without help within one week. All of her symptoms resolved within one month despite the slow resolution of tuberculomas on MRI. Unexpectedly we remarked a paradoxical enlargement of one of these lesions under therapy. intracranial tuberculomas should be considered in patients with progressively developing focal neurological deficits or raised intracranial pressure symptoms and space occupying lesions on MRI.

**Apaydin H, Pelin Z, Özekmekçi S, Koçer N. A case of intracranial tuberculoma: Clinical features and MRI findings. *Cerrahpaşa J Med* 1998; 29 (2): 99-106.**

## GİRİŞ ▲

Ülkemizde sosyoekonomik koşulların kötüleşmesine paralel olarak son yıllarda tüberküloz (TB) infeksiyonunun giderek arttığı dikkatimizi çekmektedir. Gelişmiş ülkelerde uzun yıllardan beri TB'lu hasta görülmemesine karşın son yıllarda AIDS prevalansının artmasıyla birlikte bu ülkelerde de TB infeksiyonunun sıklığının artması ilgi çekicidir.<sup>1,2</sup> İnfeksiyon sürecinin daha çok organları tutmakla birlikte sinir sisteminin değişik yerlerine yayılabildiği eskidenberi bilinmektedir. Nörotüberküloz beyin, medulla spinalis, kranyal veya spinal sinirler, meninksler, kranyum ya da vertebral kolon gibi bir çok yapıyı tutabilir.<sup>1</sup> İntrakranyal tüberkülomlar (TBM), TB granülasyon dokusunun beyin parenkiminde oluşturduğu tümöre benzer kitlelerdir ve diğer TB türlerine göre nisbeten daha seyrek rastlanır.<sup>1,3</sup> Genellikle birden fazla sayıda olan, nadiren soliter olarak bulunan TBM'lar çok büyük oldukları zaman kitle etkisi yapabilmektedir.<sup>4-7</sup> TBM'lar klinik olarak spesifik olmayan çeşitli fokal nörolojik defisitlere, epilepsi nöbetlerine

veya kafa içi basınç artışına bağlı semptomlara yol açabilir.<sup>1,3,4,7-11</sup> Günümüzde radyolojik görüntüleme tekniklerinin gelişmesiyle özellikle MR, bazen de BT tetkikleriyle İntrakranyal TBM lezyonlarının yeri, sayısı ve büyüklüğü hakkında bilgi sahibi olmak kolaylamıştır.<sup>1,2,9,12-15</sup> Bununla birlikte söz konusu lezyonların tümör, abse gibi diğer yer kaplayan lezyonlardan radyolojik olarak ayırılması bazan güç olmakta, böyle durumlarda kesin tanı biyopsi ya da otopsi materyalinin histopatolojik olarak değerlendirilmesiyle konulabilmektedir.<sup>3,9,11,16-19</sup> Eğer hastada sistemik TB enfeksiyonu mevcutsa TBM tanısının daha kolay konabileceği açıktır.<sup>3,4,19,20</sup> Uygun antitüberküloz tedaviyle tamamen düzelen TBM lezyonlarının ve eğer varsa hidrosefalinin tedaviye yanıtının izlenmesinde kranyal MR tetkiki önemlidir.<sup>2,9</sup> Konuyla ilgili ilginç bir gözlem de TBM'lu hastalarda radyolojik düzelmelerin klinik düzelmeden aylarca sonra olmasıdır.<sup>9,21</sup>

Bu yazıda subakut yerleşimli, progressif seyirli nörolojik semptomlarla başvuran ve kranyal MR tetkikinde çoğu asemptomatik olan TBM ile uyumlu lezyonlar saptanan, ayrıca akciğerlerinde miliyer TB olduğu belirlenen ve antitüberküloz ve kortikosteroid tedaviyle klinik olarak hızla düzelen genç bir hasta sunulmuştur.

## OLGU ▲

18 yaşında, bekar bir genç kız olan hastamız İstanbul'da düşük sosyoekonomik koşullarda yaşıyor ve herhangi bir işte çalışmıyordu. Hasta her iki bacağında güç kaybı ve başağrısı yakınmalarıyla 26.6.1996 tarihinde parapleji tablosunda ve kranyal MR tetkikinde görülen çok sayıda lezyon nedeniyle başka bir hastaneden kliniğimize sevk edilerek yatırıldı. Kendisinden alınan bilgiye göre yatışından yaklaşık 3 hafta önce sol bacağının uyluk dış kısmındaki ağrıyı takiben giderek artan güçsüzlük başlamış. Yine aynı günlerde geceleri yükselen ateşe eşlik eden, şiddetli, yaygın, zonklayıcı baş ağrısı ortaya çıkmış. Giderek artan yakınmalarına yatışından 4 gün önce sağ bacağında da güçsüzlük eklenmiş ve ilerleyerek her iki bacağı hiç tutmaz hale gelmiş ve yürüyemez olmuş. Hasta bacaklarındaki kuvvet kaybına eşlik eden herhangi bir duyu kusuru, üriner veya rektal sfinkter bozukluğu tanımlamıyordu. 6 ay kadar önce zayıflamak amacıyla aylarca dengesiz, özellikle proteinden fakir gıdalarla beslendiği, son aylarda ise iştahsızlık geliştiği için bazı günler hiç bir şey yemeyip toplam 6-7 kg. kaybettiği öğrenildi.

Hastanın öz geçmişinde daha önce geçirilmiş bir akciğer hastalığı tanımlanmıyordu ve ailesinde sağlık sorunu olan kimsenin bulunmadığı öğrenildi. Sigara, alkol alışkanlığı olmayan hastanın sürekli kullandığı bir ilaç yoktu, bugüne kadar kan transfüzyonu yapılmamıştı. Genel olarak halsiz ve depressif görünen hastanın kardiyovasküler, solunum sistemi ve batın muayenesinde özellik yoktu. Tansiyonu 120/70 mm. Hg, radyal nabızı 100/dak. ve ritmik olarak bulundu.

Nörolojik muayenede bilinci açık, mental durum ve konuşma fonksiyonu normal bulunan hastada spastik parapleji, her dört ekstremitede derin reflekslerde artma, solda karın cildi reflekslerinin abolik olması, solda belirgin bilateral Hoffmann refleksi varlığı. Aşıl klonusu ve solda plantar yanıtın kayıtsız olması dikkati çekti. Objektif duyu kusuru bulunmadı. Göz dibi muayenesinde bilateral papilla ödemi saptandı. Diğer kranyal sinirlerin fonksiyonları normal olarak değerlendirildi. Ense sertliği vardı, ancak Kernig ve Brudzinski belirtileri negatifti.

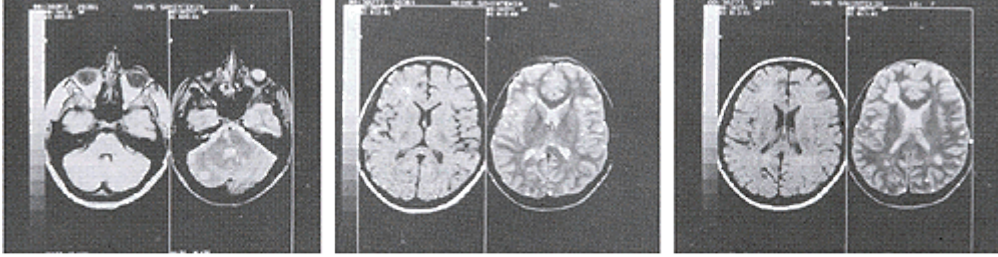
Kranyal MR tetkikinde saptanan yaygın ve çok sayıda lezyonun tüberküloz, bruselloz, toksoplazmoz, metastatik tümör ya da AIDS zemininde gelişen fırsatçı bir enfeksiyona bağlı olabileceği düşünüldü. Ancak bunlara yönelik istenilen çeşitli laboratuvar tetkiklerinin

sonuçlarını beklemeksizin, anamnezde kilo kaybı, yetersiz beslenme, geceleri yükselen ateş tanımlandığı için kortikosteroid ve antitüberküloz tedaviye başlandı. Hastada mevcut paraplejiye seviye gösteren duyu kusuru ya da sfinkter bozukluğunun eşlik etmemesi nedeniyle medulla spinalis lokalizasyonu düşünülmeydi. Klinik tablonun parasajital bölgede, suikus sentralisin hemen önünde yer alan ve sağda belirgin iki yanlı büyük lezyonlara bağlı olduğu kanısına varıldı. Nitekim bu lezyonun lokalizasyonuna uygun olarak hastanın paraplejisi önce sol bacağından başlamıştı.

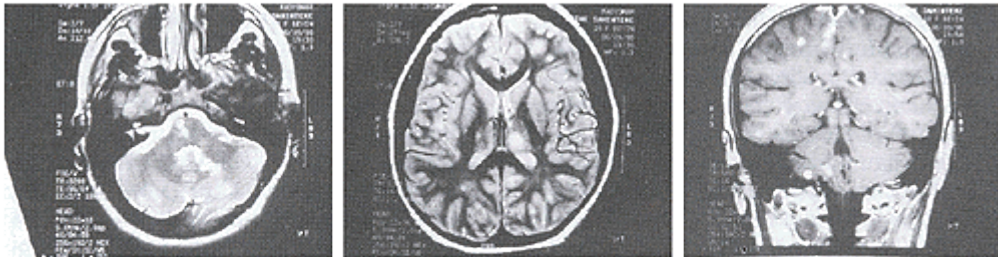
Laboratuvar tetkiklerinde sedimantasyon hızının 45 mm/saat olması dışında hemogram, kanda şeker, üre, kreatinin, elektrolitler, immünglobulinler, karaciğer, tiroid ve çeşitli tümör tarama testleri normal değerlerde bulundu.

Tedavinin ilk günlerinde yapılan PPD testi 33x10 mm endürasyon gösterdi. Yatar durumda yapılan lomber ponksiyonda BOS basıncı 250 mm HgO, görünüm berrak, lenfosit 3/mm<sup>3</sup>, parçacı 1/mm<sup>3</sup>, protein 13,5 mg/ml, şeker 41 mg/ml bulundu. BOS örneğinde patolojik hücre saptanmadı, mikoplazma tüberkülozis için yaymada aside dirençli bakteri görülmedi ve kültür negatif bulundu. Kanda TB IgG ve IgM, antl-toksoplazma IgG ve IgM, antl-HIV antikorları, brusella tıp ag-lütinin testi ve anti-brusella IgG antikorları negatif bulundu.

Akciğerlerin direkt grafisi ve BT tetkikinde miliyer TB ile uyumlu ince mikronodüler görünüm mevcut olup intraparenkimal kitle veya mediastl-nal lenfadenopati yoktu. Bronş aspirasyon lavajında yapılan histopatolojik incelemede % 60 lenfosit, % 36 alveoler makrofaj saptandı, kültürde TB basili üremedi. 26.6.1996 tarihinde yapılan kontrastsız kranyal MR tetkikinde beyin sapı, pons, serebellum ve serebral parenkimde yaygın, muitipl, subkortikal dominans gösteren, T1 ağırlıklı kesitlerde beyin parenkimine göre izo- ve hipointens, T2 ağırlıklı kesitlerde merkezi hipointens olan hiperintens lezyonlar görüldü (Şekil 1).



Resim 1a,b,c. Kontrastsız MR tetkikinde T1 ağırlıklı kesitlerde izointens, T2 ağırlıklı kesitlerde bazıları santral hipointensite içeren, hiperintens çok sayıda kortikosubkortikal periventriküler, serebellar ve beyin sapı dağılımlı lezyonlar izlenmektedir.



Resim 2a,b,c. 2.5 ay sonra yapılan kontrastlı MR incelemesinde sol talamik lezyon boyutlarında progresyon, korpus kallosum spleniumundaki lezyonda izlenmektedir. Frontal leptomenenjeal kontrast tutulumu yanında parenkimde multipl nodüler tarzda homojen kontrast tutulumu mevcuttur.

1.7.1996 tarihinde çekilen kontrastlı kranyal BT incelemesinde MR'de görülen lezyonlara paralel ancak daha az sayıda hipodens lezyonlar görüldü.

Tedavi ve klinik izleme: Tedavi olarak 10 gün süreyle prednisolon 80 mg/gün (20 günde tedricen kesildi) ile antitüberküloz ilaçlara başlandı:

60 gün streptomisin 1 g/gün, dört ay pirazinamid 2 g/gün (daha sonra üç ay etambutol (2.5

g/gün), iki yıl izoniazid (B6 vitamini ilaveli) 300 mg/gün ve rifampisin 600 mg/gün kullanması planlandı. Tedavinin ikinci günü bacaklarını yataktan 10-20 cm kaldıracak hasta hızlı bir klinik düzelme gösterdi ve yatışının 5. gününde yardımla yürümeye başladı, aynı zamanda üst taraftaki piramidal bulgular kayboldu. 7. gün yardımsız, tek basma yürüyen hastanın baş ağrısı günler içinde düzeldi.

Sol ayağında dorsifleksiyonun kısıtlı olması dışında bacaklarında kas gücü normal olarak değerlendirildi. O dönemde sağ bacağına piramidal bulgular silinmişti. 9. günde sol ayak bileğin! hareket ettirmeye başladı. 19.7.1996 tarihinde taburcu olan hastanın sol ayağındaki kuvvet azlığının 10 gün sonraki kontrolünde tamamen düzeldiği gözlemlendi.

6.9.1996 tarihinde kontrol amacıyla yapılan kontrastlı kranyal MR tetkikinde daha önceki çekimlerde saptanmış olan bazı lezyonların küçüldüğü, buna karşılık bazılarının boyutlarının değişmediği (Şekil 2a), hatta talamik lezyonun daha da büyümüş olduğu gözlemlendi (Şekil 2b). Bir kısım lezyonların nodüler tarzda kontrast tuttuğu, bazılarının ise çevresinde ödem bulunduğu dikkati çekti. Bunlara ek olarak her iki frontal lobda, yüksek konveksitede leptomeningeal kontrast fiksasyonları görüldü (Şekil 2c).

## TARTIŞMA ▲

Bu yazıda subakut yerleşimli parapleji, her dört uzuvda piramidal irritasyon bulguları ve hafif kafa içi basınç artışı belirtileriyle başvuran, anamnezinde kilo kaybı, geceleri yükselen ateş tanımlayan ve kranyal MR tetkikinde görülen multipl intrakranyal lezyonlar tüberküloz olarak değerlendirilen, antitüberküloz ve kortikosteroid tedaviyle klinik olarak tamamen düzelen, ancak MR lezyonlarında daha yavaş düzelme gözlenen genç bir hasta sunuldu.

Intrakranyal TBM'lar gelişmekte olan ülkelerde kafa içinde yer kaplayan tüm kitlelerin % 5-30'unu,<sup>7</sup> Balaparameswararao'nun serisinde ise % 25'ini oluşturduğu bildirilmiştir. İki büyük Hindistan serisinde tüm yer kaplayan lezyonların % 20'sinden fazlasının, çocuklarda ise tüm tümörlerin yaklaşık % 50'sinin TBM olduğu saptanmıştır. 1950'lerin 2. yarısında Avrupa, Kuzey Amerika ve Japonya serilerinde TBM prevalansı % 0.5 -% 2.7 bulunmuştur.<sup>1</sup> Gelişmiş ülkelere bildirilen bu düşük oranlara karşın AIDS patlaması ile birlikte, bu hastalarda da TBM sıklığının arttığı gözlenmektedir.<sup>1-4,7</sup> Yurdumuzda da son yıllarda TB infeksiyonunda artış dikkati çekmektedir, ancak bu konuda bir prevalans çalışması yoktur. Tüberkülozların görüldüğü yaşlar sıklıkla çocukluk ve genç erişkin çağıdır.<sup>1,2,4,6,9,20,22</sup> BT ile tanı konmuş 1247 intrakranyal TBM olgusunu da içeren bir seride erkek/kadın oranı 60/40 olarak bulunmuştur.<sup>22</sup>

TB infeksiyonunda mikroorganizmalar merkez sinir sistemine ekstraserebral bir odaktan hematojen yolla sinsice yayılarak yerleşir ve hücrel immünite geliştiği zaman küçük tüberküller oluşur. Makroskopik olarak sınırları belirgin, gri, sert nodüller olan TBM'ların boyutları 1 cm çapından daha küçük ya da oldukça büyük boyutlarda olabilir. Mikroskopik olarak dışta hyalinleşmiş bir bağ dokusu tabakası, içte kazeöz nekrotik bir çekirdekte oluşur ve çevresinde lenfositler, epitelioid hücreler ve çok sayıda Langhans dev hücreleri bulunur. Mikrobiyolojik incelemede, Ziehl-Neelsen boyasıyla

yapılan yaymada içlerinde aside dirençli basiller saptanır.<sup>1-4,6,9,10-20</sup>

TBM'lar büyürken komşu nöral dokulara kalıcı biçimde zarar vermez.<sup>4</sup> TBM'ların sayısı büyük serilerde 1-12 arasında değişecek şekilde çok sayıda olabilir.<sup>10</sup> Genellikle kortikal-subkortikal lokalizasyonlu olup, en fazla frontal ve parietal loblarda yerleşen TBM'lann diğer yerleşim yerleri meninksler, subdural ve subaraknoid aralık, ventriküllerin içi, bazal ganglionlar, serebellum ve beyin sapıdır.<sup>1,2,4,9,20</sup> İntrakraniyal TBM'lar erişkinde daha çok tentoryum üstünde, çocuklarda ise tentoryum altında yerleşir.<sup>1</sup>

TBM'lu hastalarda yüksek ateş, gece terlemeleri, kilo kaybı gibi sistemik infeksiyon bulguları nisbeten seyrek ve hastaların genel durumu sıklıkla iyi görünür.<sup>4</sup> Hastaların yaklaşık % 50'sinde TB anamnezi vardır,<sup>3,4,23</sup> ve en sık ekstraserebral TB kanıtı vardır.<sup>4</sup> Bir seride 56 hastanın % 12.5'inde akciğer TB bulunmuştur.<sup>20</sup> Literatürde bizim olgumuza benzer şekilde akciğerlerinde miliyer TB olup tek ya da çok sayıda intrakraniyal TBM'ları olan olgu bildirileri yayınlanmıştır.<sup>8,24</sup> Diğer TB odakları endometrium, lenf nodülleri, periton, kemik, böbrek, karaciğer ve böbrek üstü bezleridir.<sup>20</sup> Bizim hastamızda geceleri yükselen ateş, kilo kaybı tanımlanmıştı, nitekim akciğerlerinde radyolojik olarak miliyer TB görünümü saptandı. İntrakraniyal TBM'ların diğer tümörlerden ayırıldığını sağlayacak klinik özellikleri yoktur.<sup>19,20</sup> Granüloematöz lezyonların lokalizasyonuna göre afazi, hemiparezi, epilepsi nöbetleri, kraniyal sinir felçleri gibi fokal nörolojik defisitler görülebilir.<sup>1,3,4,8-11,13,16,17,20,24</sup> TBM' lara bağlı semptomlar bizim hastamızda da olduğu gibi haftalar, bazan da aylar içinde yavaş ilerleme gösterir.<sup>4</sup> Konuyla ilgili bir diğer gözlem de radyolojik ya da cerrahi TBM lezyonlarının boyutlarına kıyasla genellikle beklenenden daha hafif semptomlara yol açmalarıdır.<sup>4</sup> Kimi zaman da çok sayıda bulunan lezyonlar asemptomatik olabilmektedir. Böyle lezyonlar ancak MR, BT gibi tetkiklerle veya postmortem olarak saptanabilir.<sup>4,12,24</sup> Sunduğumuz hastada da MR'de saptanan bir çok lezyonun klinik karşılığının olmadığı dikkatimizi çekti. TBM'lar diğer yer kaplayan lezyonlar gibi sık olarak hastamızda olduğu gibi kafa içi basıncında artma belirtilerine yol açar.<sup>3,4,9,20,23</sup>

Oldukça ender rastlanan spinal TBM'lar sırt ağrıları, bacaklarda güçsüzlük ve seviye gösteren duyu bozukluklarına yol açar.<sup>1</sup> Shen ve ark. akciğerlerinde miliyer TB olan ve dorsal intramedüller TBM'a bağlı olarak parapleji gelişen 30 yaşında bir hasta bildirmişlerdir. Aynı hastanın radyolojik görüntüleme tetkiklerinde ayrıca çok sayıda intrakraniyal asemptomatik TBM bulunmuş ve intramedüller lokalizasyonun oldukça seyrek olduğu vurgulanmıştır.<sup>12</sup> Bizim hastamızda parapleji dışında üst ekstremitelerde de piramidal irritasyon bulgularının olması, bunlara karşın seviye gösteren duyu bozukluğu ya da sfinkter kusuru görülmemesi nedeniyle medulla spinalis lokalizasyonu düşünmedik ve paraplejinin sol bacadan başlaması, radyolojik olarak saptanan parasajital lezyonların ise sağda olması nedeniyle sorumlu lezyonun intrakraniyal olduğu kanısına vardık. TBM olgularının beraberinde menenjit yoksa BOS tetkikinde hücre ve protein genellikle normal bulunur<sup>3,4,7-9</sup> ve BOS kültürü negatif kalabilir.<sup>8,9</sup> PPD endemik olan ve olmayan bölgelerde % 50-85 oranında pozitif bulunur<sup>4</sup> ve pozitif deri testi tanıyı destekler,<sup>19</sup> ancak TB'a

eşlik eden anerji durumu veya teknik nedenler söz konusu olduğundan negatif olabilir.<sup>3</sup> Bizim hastamıza PPD testi kortikosteroid ve antitüberküloz tedavi altındayken yapılmasına karşın pozitif bulunmuştu. Günümüzde radyolojik görüntüleme tekniklerinin gelişmesine karşın BT ya da diğer nöroradyolojik testler TBM'lan fungal veya bakteriyal abse, çeşitli granümatöz süreçler ya da neoplazmalardan ayırdetmede her zaman yardımcı olmamaktadır.<sup>3,9,11,16,18,19</sup> Kranyal BT'de TBM'lar uniform, izodens/hipodens,<sup>1,2,4</sup> bazen de hiperdens<sup>2,10</sup> alanlar şeklinde görülür. BT kalsifikasyon odaklarının saptanmasında MR'ye göre daha duyarlıdır. Ancak MR görüntüleme yöntemi özellikle leptomeninks ve kranial sinirlerin tutulumunu, arka çukur lezyonlarının, ufak granülomları ve tüberkülomların çevresindeki ödemi ya da TB infeksiyonuna bağlı infarktları göstermesi bakımından BT'den daha duyarlıdır.<sup>4,25,26</sup>

TBM'ların MR'de görünümü nonkazeöz matür, kazeöz solid ve likefiye kazeöz olarak tanımlanan patolojik evrelere göre değişkenlik göstermektedir. Erken dönemde yoğun inflamatuvar reaksiyon ve zayıf kollajen bir kapsülü olan TBM homojen kontrast tutar. T1 ve T2 ağırlıklı incelemelerde, T1'de hipo-izointens, T2'de hiper-izointens görülebilir. Bu dönemde lezyonların çevresinde değişik oranlarda ödem paterni mevcuttur. Bir sonraki evrede santral kazeöz lezyon dururken kapsül kalınlaşır ve kontrast fiksasyon paterni halka şekline döner. Santral bölge T1'de genel olarak hipointens, T2'de hipo-izointens görülür. T2'de halkasal olabilen bu kısalma (intensite azalması) aktif fagositoz sırasında makrofajların ürettikleri serbest radikallerin heterojen dağılımına bağlanmışsa da bu pa-ternin her TBM'da gözlenmemesi fibrozis-gliozis-makrofaj, sellüler infiltrasyon gibi kompleks granümatöz-inflamatuvar olaylara bağlı olduğu düşünülür. Son evrede bazı kazeöz nekrozların likefiye olmasına bağlı T1'de santral hipointensite, T2'de santral hiperintensite ve halka şeklinde kontrast tutulumu ile karakterize bir görünüm ortaya çıkar. Bu evrenin MR bulguları TB apseninkine benzemektedir. Bilindiği gibi likefiye bir TBM'da nadiren TB basili bulunurken apsede yoğun basil saptanması bu iki lezyonun ayırdedilmesini sağlayan patolojik özellikleridir.<sup>1,2,25-28</sup> Hastamızın MR'de görülen TBM lezyonlarının yaşları daha çok nonkazeöz matür ve erken kazeöz evreye uymaktadır. TBM lezyonlarının kontrast madde (gadolinium) verildiğinde, MR'de çeyresi düzensiz halka şeklinde veya bizim olgumuzda olduğu gibi nödüler boyanma nedeniyle daha iyi görüldüğü bildirilmiştir.<sup>1,12,13,24,28</sup>

BT ve MR lezyonlarının uygun medikal tedaviyle sıklıkla düzeldiği gözlenmiştir.<sup>1,2,4,11-13,18,24</sup> Ancak hastalarda klinik iyileşme birkaç hafta içerisinde olurken radyolojik olarak lezyonların küçülmesi veya kaybolması 6-12 ayı bulabilmektedir.<sup>9,12,21,24</sup> Sunduğumuz hastada da tedaviyle yaklaşık 30 gün içerisinde klinik, olarak tam düzelmeye gözlenmesine karşın 2.5 ay sonra yapılan MR kontrolünde bazı lezyonların gerilemiş olduğu, ancak tamamen kaybolmadığı, bazıının ise stabil kaldığı dikkatimizi çekti. Spesifik antibiyotiklerin bulunmasından önce intrakranyal tüberkülomların cerrahi olarak çıkarıldığı, ancak ameliyat sonrası menenjit ya da osteomyelit gibi komplikasyonların ve yüksek oranlarda mortalitenin görüldüğü bilinmektedir.<sup>4,6,8,20</sup> 1945 yılında streptomisin bulunmasıyla TBM'ların tedavisinde ke-moterapiye geçilmiştir.<sup>1,4,6,8</sup> TBM'lu hastalarda mortalite ve



morbiditeyi önlemek bakımından erken tedavi çok önemlidir.<sup>1</sup> Nitekim medikal tedavi geciktiği takdirde çeşitli nörolojik sekeller kalabilmektedir. Bu nedenle hastalıktan şüphe etmek bile hemen tedaviye başlamak için yeterli nedendir.<sup>1,15</sup> İntrakraniyal TBM'ların kesin tanısının histopatolojik incelemelere dayanmasına karşın,<sup>4,19</sup> tedaviye başlamada histolojik tanı kriteri yaygın olarak kabul edilmemiştir. Özellikle endemik bölgelerden gelen hastalarda yalnızca görüntüleme yöntemlerine dayalı tanılarına kesin gözüyle bakılır.<sup>14</sup>

TBM tedavisinde beyin-omurilik sıvısına ve inflamasyonlu olsun olmasın tüm meninklere penetre olabilen ilaçlar seçilir. Bunun için birinci seçenek ilaçlar izoniazid, rifampisin, pirazinamid, etambutol ve streptomisindir. İkinci seçenek ilaçlar ise PAS, etionamid, sikloserin, kanamisin, amikasin, kapreomisin'dir.<sup>1,3,9</sup> TB basilinin antibiyotiklere direnç geliştirebilme özelliği nedeniyle daima kombine tedavi gerekir. Erişkinde en az 4 ilaçla tedavi önerilir: rifampisin 600 mg/gün, INH 300 mg/gün, pirazinamid 1.5 gr/gün, etambutol 2.5 g/gün, streptomisin 1 gr/gün.<sup>1</sup>

Antitüberküloz ilaç tedavisinde optimal süre bilinmemektedir.<sup>9</sup> Birçok otorite tedavinin 12-18 ay sürmesi gerektiğini belirtmektedir.<sup>1,3,29</sup> 9 ay gibi kısa süreli tedavinin etkili olduğu iddia edilmişse de bir gözleme göre böyle kısa süreli bir tedavinin kesilmesinden sonra TBM lezyonlarından birinin giderek büyüdüğü, ancak tedavinin 4 ay daha sür-dürülmesi sonucu tam radyolojik düzelme olduğu bildirilmiştir.<sup>13</sup> Ülkemizde TB enfeksiyonuna sık rastlandığı için uygulanan anti-tüberküloz tedavi protokolüne göre streptomisin 2 ay, pirazinamid 3 ay ve daha sonra 3 ay etambutol; rifampisin ile INH 2 yıl süreyle kullanılmaktadır.

Kortikosteroidler TBM'lara eşlik eden kafa içi basınç artışına bağlı semptom ve bulguların belirgin olduğu ansefalopati tablosu, arterit ya da infarkta bağlı olduğu düşünülen fokal nörolojik bulguların gelişmesi, BOS proteininin çok artması (>500mg/dl), spinal blok veya optokiyazmatik araknoldite bağlı vizyon azalması hallerinde ve miliyer TB varlığında değerli bir röle sahiptir.<sup>1,3,4,8</sup> ve bu ilaçlarla MSS tutulumunda nörolojik bulgularda hızla düzelme olduğu yönünde gözlemler vardır.<sup>9,29</sup> Biz de hastamızda antitüberküloz ilaçlara ek olarak prednizolon kullandık ve ikinci gün gözlediğimiz klinik düzelmeyi prednizolonun etkisine bağlı olabileceğini düşündük.

Uygun tedaviye karşın intrakraniyal TBM'ların bazıları nadiren giderek büyür.<sup>2,13</sup> Bu paradoksal büyüme durumu antitüberküloz tedavinin yetersizliğinden olmayıp olasılıkla konağın immün yanıtı ile mikobakterilerin direkt etkisi arasındaki etkileşmeden<sup>29</sup> veya aşırı bir immün duyarlılık yanıtından,<sup>1</sup> ya da tedavinin başlamasıyla birlikte TB pro-teininin serbestleşmesinden dolayı oluşan ödeme bağlı olarak lezyonların belirgin biçimde genişlemesinden kaynaklanabilir.<sup>2</sup> Bu değişiklikler genellikle ilk 3 ayda<sup>29</sup> veya ilk 18 ay içerisinde<sup>2</sup> görülebilir. Uygun tedavi altındayken hastamızın 2.5 ay sonraki kontrol MR incelemesinde sol talamik lezyonunun

boyutlarında büyüme dikkatimizi çekti.

Her ne kadar günümüzde intrakranyal TBM'ların tedavisinde ilaçlar cerrahi tedavinin yerini almış görünüyorsa da medikal tedavinin yetersiz kaldığı, kontrol edilemeyen kafa içi basınç artışı, kolay ulaşılabilecek veya orta hat yapılarını iten büyük kitlelerin varlığında cerrahi tedaviye başvurulabilir.<sup>3,16,19</sup> Öte yandan TBM'a bağlı bir komplikasyon olarak hidrosefali gelişmişse cerrahi girişimle ventriküloperitoneal şant uygulanmaktadır.<sup>1</sup>

Genç bir hastada kısa bir süre içinde ileri derecede kafa içi basıncında artma bulguları oluşursa, özellikle düzensiz ateş, yüksek sedimentasyon hızı veya anamnezde TB kanıtı varsa TBM olasılığı yüksektir.<sup>20</sup> Ülkemiz koşullarında son yıllarda TB enfeksiyonunun artması göz önüne alındığında sunduğumuz hastada olduğu gibi intrakranyal yer kaplayan bir lezyon düşündüren progressif seyirli nörolojik tablolarda TBM tanısını ilk sırada düşünmekteyiz. Günümüzde gadolinium ile yapılan MR görüntüleme yöntemi TBM gibi güç tanınan beyin lezyonlarının belirlenmesinde en seçkin yöntemdir.

## ÖZET ▲

Bu yazıda kilo kaybı ve geceleri yükselen ateş zemininde subakut yerleşimli parapleji tablosuyla kliniğimize sevk edilen 18 yaşında bir hasta sunuldu. Hastada gelişmiş olan I. nöron tipi paraplejiye seviye gösteren duyu bozukluğu ya da sfinkter kusuru eşlik etmediği için lezyonun medulla spinalisten çok intrakranyal parasajital bölgede yerleşmiş olabileceği düşünüldü. Nitekim bize başvurmadan önce yapılmış olan kranyal MR incelemesinde en büyüğü söz konusu bölgede olmak üzere birçoğu asemptomatik olan ve tüberkülozla (TBM) uyumlu olduğu düşünülen çok sayıda lezyon saptandı. Serebral hemisferlerde, bazal gangliyonlar düzeyinde, serebellumda ve beyin sapında bilateral ve yaygın olarak bulunan lezyonlar T1 ağırlıklı kesitlerde beyin parenkimine göre izointens, T2'lerde bazıları santral hipointensite içeren hiperintens şekilde görünmekteydi. Hastanın akciğerleriyle ilişkili bir yakınması olmamasına karşın akciğerlerin direkt ve tomografik radyolojik tetkiklerinde miliyer tüberkülozla uyumlu görünüm saptandı. Uygulanan steroid ve anütüberküloz tedaviyle klinik olarak hızla düzelme kaydedilen hasta ilk haftanın sonunda yardımsız yürüyebilir hale geldi ve bir ay içinde tamamen iyileşti. Literatür verilerine uygun biçimde, MR lezyonlarının daha yavaş düzelme gösterdiği hatta bir tanesinin boyutlarının daha da arttığı gözlemlendi. Ülkemiz koşullarında son yıllarda tüberküloz enfeksiyonunun artması göz önüne alındığında sunduğumuz hastada olduğu gibi intrakranyal yer kaplayan bir lezyon düşündüren progressif seyirli nörolojik tablolarda TBM tanısını ilk sırada düşünülmemektedir. Günümüzde MR görüntüleme yöntemi TBM gibi güç tanınan beyin lezyonlarının belirlenmesinde en seçkin yöntemdir.

## KAYNAKLAR ▲

1. Bharucha NE. Infections of the nervous system. in: Neurology in Clinical Practice. (Eds: Bradley WG, Daroff RB, Fenichel GM, Marsden CD). Butterworth-



- Helnemann. Boston, Oxford. Chap 60, 1996; 1181-1306.
2. Sze G, Lee SH. Infectious diseases. in: *Cranial MRI and CT*. (Eds: Lee SH, Rao KCVG, Zim-merman RA). 3 rd. ed. McGraw-Hill, Inc., New York, St. LOUIS. Chap. 13, 1992:539-588.
  3. Mayers MM, Kaufman DM, Miller MH. Recent cases of intracranial tuberculomas. *Neurology* 1978; 28: 256-260.
  4. Zuger A, Lowy FD. Tuberculosis of the central nervous system. in: *Infections of the Central Nervous System*. (Eds: Scheld WM, Whltley RJ, Durack DT). Raven Press, Ltd. New York. 1991: 425-456.
  5. Zimmerman RA. Imaging of intracranial infections. in: *Infections of the Central Nervous System*. (Eds: Scheld WM, Whltley RJ, Durack DT). Raven Press, Ltd. New York. 1991:887-907.
  6. Ausman JI, French LA, Baker AB. Intracranial neoplasms. in: *Clinical Neurology*. (Ed: Joynt RJ). 5 the ed. JB Lippincott Co., Philadelphia. Chap. 14, 1991:83.
  7. Adams RD, Victor M. Nonviral infections of the nervous system. in: *Principles of Neurology*, (Eds: Adams RD, Victor M). 5 th ed. Mc Graw-Hill, Inc. New York, St; Louis. 1993:599-638.
  8. Lieberman A, Dart L, Bennett R. Intracranial tuberculoma, case report. *J Neurosurg* 1970; 33: 331-333.
  9. DeAngelis LM. Intracranial tuberculoma: Case report and review of the literature. *Neurology (NY)* 1981; 31: 1133-1136.
  10. Inoue T, Nishino A, Uenohara H, Imaizumi S, Suzuki H, Sakurai Y. MR unaging of a case of cerebral tuberculoma - correlation, between MRI and histological findings. *No To Shinkel* 1994; 46: 677-678.
  11. Martinez-Vasquez C, Bordon J, Rodriguez Gonzales A, de la Fuente Aguado J et al. Cerebral tuberculoma - a comparative study in patients with and without HIV infection. *Infection* 1995; 23: 149-153.
  12. Shen WC, Cheng TY, Lee SK, Ho YJ, Lee KR. Disseminated tuberculomas in spinal cord and brain demonstrated by MRI with gadolinium-DTPA. *Neuroradiology* 1993; 35: 213-215.
  13. Elde FF, Gean AD, So YT. Clinical and radiographic findings in disseminated tuberculosis of the brain. *Neurology*. 1993; 43: 1427-1429.
  14. Selvapandian S- Rajshekhar V, Chandy MJ, Idicula J. Predictive value of computed tomography-based diagnosis of intracranial tuberculomas. *Neurosurgery* 1994; 35: 845-850.
  15. DeCastro CC, Barros NG, Campos ZM, Cem GG. CT scans of cranial tuberculosis. *Radiol Cim N Am* 1995; 33: 753-769.
  16. Özek MM, Pamir MN, Zırh TA, Sav A, Erzen C. A pontine tuberculoma mimicking an exophytic brain stem tümör. *Zentralbl Neurochir* 1993; 54: 200-203,
  17. Sakakibara Y, Taguchi Y, Sekino H, Tsukamoto H, Ozawa T, Todokoro M. A case of intracerebral tuberculoma: clinical characteristics and MRI findings. *No Shinkei Geka* 1994; 22: 161-164.
  18. el Sonbaty MR, Abdul Ghaffar NÜ, Marafy AA. Multiple intracranial tuberculomas mimicking brain metastases. *Tuber Lung Dis* 1995; 76: 271-272.
  19. Woiczechowsky C, Buchholz P, Halle E, Ja-nisch W, Vogel S. Tuberculosis of the CNS-once again a current neurosurgical disease. *Zentralbl Neurochir* 1994; 55: 71-78.
  20. Balapameswararao S, Dinakar I. Tuberculomas of the brain. *International Surgery* 1972; 57: 216-220.
  21. Rajeswari R, Sivasubramanian S, Balambal R, Parthasarathy R et al. Clinical trial of short-course chemotherapy for tuberculoma of the brain. *Tuber Lung Dis* 1995; 76: 311-317.
  22. Arvmd C, Korath MP, Raveendranadhan K, Jagadaesan K. A retrospective study of 1247 cases of intracranial tuberculomata diagnosed by computerized tomography. *J Assoc Physicians India* 1993; 41: 559-561.
  23. Arseni C. Two hundred and one cases of intracranial tuberculoma treated surgically. *J Neurol Neurosurg Psychiatry* 1958; 21: 308-311.
  24. Sasaki Y, Yamagishi F, Suzuki K, Sugito K, Sugimoto N, Ihara S. Asymptomatic multiple intracranial tuberculous nodules detected in a case of miliary tuberculosis.

- Kekkau 1994; 69: 425-429.
25. Jinkins JR, Gupta R, Chang KH, Carbajal JR. MR imaging of central nervous system tuberculosis. Radiol Clin. N Am 1995; 33: 771-786.
  26. Chang KH, Han MH, Roh JK, Kim 10, Han MC, Choi KS, Kim CW. Gd-DTPA enhanced MR imaging in intracranial tuberculosis. Neuroradiology 1990; 32: 19-25.
  27. Nakajima H, Ashida K, Yamasaki H, Shinoda K, Ohsawa N. Intracranial tuberculoma with spontaneous recovery. Rinsho Shinkagaku 1995; 35: 521-525.
  28. Kloumeh F, Dadsetan MR, Rooholamini SA. Central nervous system tuberculosis: MRI. Neuroradiology 1994; 36: 93-96.
  29. Afghani B, Lieberman JM. Paradoxical enlargement or development of intracranial tuberculomas during therapy: case report and review. Clin Infect Dis 1994; 19: 1092-1099.
- 

- *Anahtar Kelimeler:* İnttrakranyal tüberkülom, Miliyer tüberkülöz, Tüberkülöz, Kranyal MR; *Key Words:* Intracranial tuberculoma, Miliary tuberculosis, Tuberculosis, Cranial MRI; *Alındığı Tarih:* 27 Ocak 1997; Uzm. Dr. Hülya Apaydın, Dr. Zerrin Pelin, Prof. Dr. Sibel Özekmekçi: İÜ Cerrahpaşa Tıp Fakültesi Nöroloji Anabilim Dalı; Doç. Dr. Naci Koçer: İÜ Cerrahpaşa Tıp Fakültesi Radyodiagnostik Anabilim Dalı. *Yazışma Adresi (Address):* Dr. H. Apaydın, İÜ Cerrahpaşa Tıp Fakültesi Nöroloji Anabilim Dalı 34303, Cerrahpaşa, İstanbul.