

# FASIAL PARALİZİDE ALTIN AĞIRLIK İLE ÜST GÖZ KAPAĞINA FONKSİYON KAZANDIRILMASI\*

A. Cemal AYGIT, M. Semih AYHAN, Nazmi BAYÇIN

**Background and Design.-** In order to gain functional and cosmetic improvement in the lagophtalmos due to facial paralyses, gold weight was inserted into upper eyelid. Seven cases with paralytic lagophtalmus due to facial paralyses were treated with gold weight implantation between July 1997-August 1998 in our department. Each patient had 24-carat gold weight inserted into a small pocket between the orbicularis muscle and the tarsal plate of the upper eyelid. **Results.-** Complete eyelid closure and restoration of blink reflex were obtained in all patients at the postoperative examination. There was no corneal irritation symptoms. One patient was operated again because of implant migration. **Conclusion.-** This technique is simple to perform, has a relatively low complication rate and produces an acceptable functional and cosmetic result.

**Aygıt AC, Ayhan MS, Bayçın N. Upper lid loading to obtain function to the upper eyelid in the treatment of lagophtalmos. *Cerrahpaşa J Med* 1999; 30 (2):159-162.**

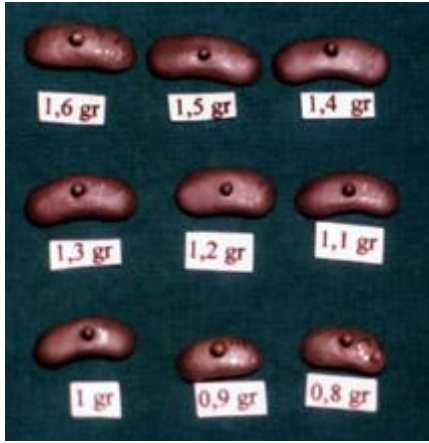
Fasial paralizili hastalarda oluşan paralitik lagoftalmus korneanın zarar görmesine yol açabilir, Göz kapaklarının tam olarak kapanamaması sonucunda gözde keratit, korneal ülserasyon ve perforasyon gelişebilir.<sup>1,4</sup> Korneayı bu komplikasyonlardan korumak amacıyla kullanılan klasik yöntem tarsorafidir.<sup>5</sup> Üst göz kapağına altın ağırlık yerleştirilmesi de alternatif yöntemlerden biridir.

## YÖNTEM VE GEREÇLER

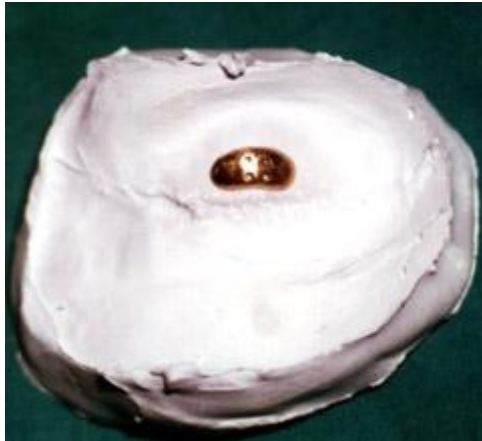Yaşları 25-78 arasında değişen ikisi erkek beşi kadın toplam 7 paralitik lagoftalmus vakası Temmuz 1997 Ağustos 1998 tarihleri arasında altın ağırlık implantasyonu yapılmak suretiyle kliniğimizde tedavi edilmiştir. Hastalarda fasial paralizinin süresi 20 gün ile 20 yıl arasında değişmekteydi. Olguların tümünde fasial paralizi tek taraflıydı. Fasial paralizi 3 olguda köşe tümörü (akustik nörinom) rezeksiyonuna bağlı, 2 olguda SCC (Squamos Cell Carcionoma) nedeniyle total parotidektomi sonucu, 1 olguda kulakta SCC rezeksiyonu sonucu ve 1 olguda da kolesteatomlu kronik otit sonucu gelişmişti (Tablo I). Olguların tümünde ameliyat öncesi göz muayenesi yapıldı ve fotoğrafları çekildi. Ağırlık testi yapılarak yerleştirilecek ağırlıklar ameliyattan önce belirlendi. Bu amaçla ağırlıkları 0.8-1,6 gr arasında değişen 9 adet metal test ağırlığı kullanıldı (Şekil 1). Test ağırlıkları ile göz kapakları için uygun ağırlıklar saptandıktan sonra, implantlar bir diş hekimi tarafından her hasta için özel olarak hazırlandı. Bunun için üst göz kapağından alınan alçı kalıpları kullanıldı (Şekil 2). İmplantların üzerleri fibröz doku geçişine izin vermesi ve migrasyonu önlemesi amacıyla 4 adet delikli olarak hazırlandı. İmplantlar 24 ayar altından, 1 mm kalınlığında ve gereken ağırlıkta imal edildi. Lokal anestezi %1'lik lidocaine hydrochloride ve 1/100.000'lik adrenalin solusyonu ile yapıldı. Üst göz kapağına yapılan infiltrasyondan sonra daha önce işaretlenmiş olan supratarsal katlantı yerine 8 mm'lik cilt insizyonu yapıldı. Yapılan insizyon geniş görüş açısı altında diseksiyon yapma olanağı verdi. Orbiküler kas ile tarsal tabaka arasında oluşturulan küçük cebin içine altın ağırlık yerleştirildi. Ağırlıkların alt kenarlarının göz kapağı serbest kenarına 2-3 mm uzakta kalmasına dikkat edildi. Kas tabakası 5/0 vicryl ve cilt 6/0 prolen dikişlerle kapatıldı. Cilt dikişleri postoperatif 5. günde alındı. Hastalar operasyondan 1 ay sonra göz kapağı fonksiyonları açısından değerlendirildiler. Göz kapağı 3-4 sn içinde tam olarak kapanan olgularda sonuç "başarılı" olarak kabul edildi. Beş sn ve daha uzun sürede kapanma "geç kapanma" olarak değerlendirildi.

**Tablo I. Altın Ağırlık Uygulanan Hastalara Ait Özellikler**

Yüz Felci Sebebi	Tutulan Taraf	Yaş/Cins	Ameliyata Kadar Geçen Süre	Ameliyat Sonrası Takip Süresi
1-Köşe tümörü rezeksiyonu	Sağ	40 K	6 ay	14 ay
2-SCC nedeniyle total parotidektomi	Sağ	78 E	20 gün	10 ay
3-Köşe tümörü rezeksiyonu	Sol	43 K	40 gün	9 ay
4-SCC nedeniyle total parotidektomi	Sol	70 K	7 ay	8 ay
5-Aurikula SCC rezeksiyonu	Sağ	72 K	45 gün	8 ay
6-Köşe tümörü rezeksiyonu	Sağ	48 K	20 yıl	7 ay
7-Kolesteatomlu kronik otit	Sol	25 E	2 yıl	5 ay



Şekil 1. Test ağırlıkları

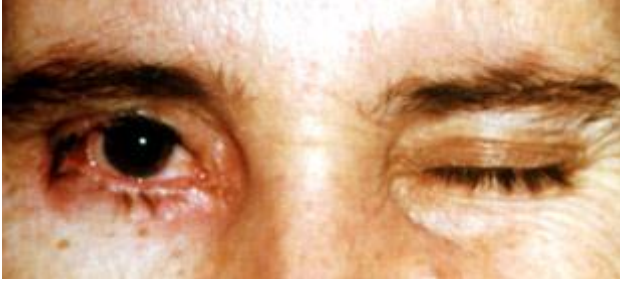

Şekil 2. Üst göz kapağından alınan alçı kalıp ve altın ağırlık

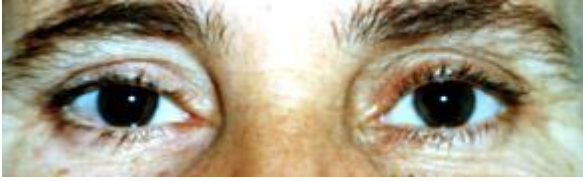## BULGULAR

Bütün hastalarda ameliyat sonrası dönemde altın ağırlıkları yeterli kapanmayı sağladı. Korneadaki irritasyon bulguları hızla geriledi (Şekil 3a-c). Hastalar 5-14 ay arasında takip edildiler. Takip dönemi içinde elde edilmiş olan fonksiyonel iyileşmede gerileme olmadı. Hastaların hiç birinde geç kapanma ve ptozis gelişmedi (Şekil 4a,b). İki no'lu hastada ikinci ay hafif derecede implant migrasyonu görülmesi nedeni ile tekrar ameliyat edildi. Bu hastaya

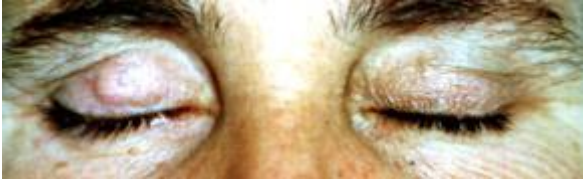yapılan lokal müdahale ile implant uygun yere yerleştirildi ve 8 aylık takibinde bir sorunla karşılaşılmadı.



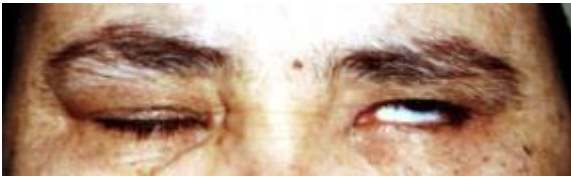**Şekil 3a.** Bir numaralı hastanın ameliyat öncesi görünümü



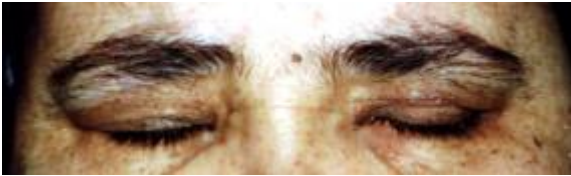**Şekil 3b.** Bir numaralı hastanın ameliyat sonrası gözleri açık görünümü



**Şekil 3c.** Bir numaralı hastanın ameliyat sonrası 14. aydaki gözleri



**Şekil 4a.** Üç numaralı hastanın ameliyat öncesi görünümü



**Şekil 4b.** Üç numaralı hastanın ameliyat sonrası 9. aydaki görünümü

## TARTIŞMA

Fasial paralizili hastalar göz kapağının kapanmaması sonucu, korneanın korunamaması ve göz kırpma refleksi kaybı nedeniyle kornea erozyonu, infeksiyon ve perforasyon gibi ciddi komplikasyonlarla karşılaşabilirler. Uygun damla ve pomadların sık olarak kullanılması kalıcı tedavi yapılincaya kadar gereklidir. Primer fasial sinir onanmaları, cross-facial sinir greftlemesi, temporal kas transferi, serbest inerve kas transferi gibi teknikler çok zaman alırlar ve sonuçları çok iyi değildir.<sup>1,6</sup> Serbest kas transferi ile onarım yapılacağı zaman ise kullanılacak olan kasın 21 gün önce denerve edilmesi gerekmektedir. Kasın reinervasyonu sinir filizlerinin sağlam kasta aktarılan kas içine doğru ilerlemesiyle mümkün olabilmektedir.<sup>6</sup> Fasial askı yöntemi uygulanırken fasya tendon, silikon rod, ipek ve Gore-Tex gibi değişik materyeller kullanılmıştır. Askı yönteminin kullanılmasıyla entropion, ektropion, lateral kantil bozukluklar ve göz kapağı retraksiyonu gibi problemler ortaya çıktığından bu yöntemle ilgili modifikasyonlar tarif edilmiştir.<sup>7</sup> Lateral tarsorafî çabuk uygulanabilen oldukça basit bir ameliyattır. Lateral tarsorafî ile kapanma kısmen düzelirken görme alanı kısıtlanır,<sup>1,5</sup> korneayı tam olarak koruyamaz ve yeterli kozmetik görünüm sağlayamaz.<sup>8</sup>

Paralitik lagoftalmus'un tedavisinde göz kapağı ağırlığı olarak değişik maddeler denenmişse de uygun rengi, dansitesi ve inert oluşundan dolayı altın tercih edilmektedir.<sup>1,2</sup> Kornea eğimi ile uyumlu olmayan altın implantların astigmat gelişmesine yol açtığı bildirilmiştir.<sup>9</sup> Bu nedenle hastaların üst göz kapağından alınan alçı kalıplar kullanılarak implantın uygun eğimde olması sağlandı. İmplantlar fibröz doku geçişine izin vermesi ve migrasyonun önlenmesi amacıyla delikli olarak hazırlanmaktadır.<sup>1</sup> İmplant üzerindeki delikler kullanılarak tarsi yapılacak olan fiksasyon dikişi migrasyon riskini en aza indirebilmektedir.<sup>4</sup> Ancak uygun cep hazırlandığı takdirde ve delik sayısı serimizde olduğu gibi artırıldığında migrasyon görülmeyebilir. Serimizde sadece bir vakada implant migrasyonu görüldü. Migrasyonda cebin gereğinden geniş hazırlanmasının rolü olabileceği düşünüldü. Bu vakada lokal anestezi altında zorluk çekilmeden implant tekrar doğru pozisyona getirildi. Göz kapaklarının kapanması pozisyona da bağlı olduğundan, yatarken göz açık kalabilir. Bunu engellemek için yüksek yastık kullanılabilir ya da uyurken göz kapağı flasterlenebilir. Vakalanımızda yatar pozisyonda da gözün kapalı kalmasında sorunla karşılaşmadı.

Üst göz kapağına implant yerleştirilmesi işlemi lokal veya genel anestezi altında yapılabilir.<sup>3</sup> Paralizi sebebi ortadan kalkarsa implant lokal anestezi altında kolayca çıkartılabilir.<sup>2,4,10</sup> Yapılan bir çalışmada magnetik rezonans görüntüleme tekniği uygulanırken, altın ağırlığın hareketine bağlı hasar oluşma riski olmadığı gösterilmişti.<sup>7</sup> Özellikle ileri yaştaki paralitik lagoftalmus hastaları için komplike ve birden fazla oturumlu ameliyatlar yerine basit bir girişimle kabul edilebilir sonuçlar alındığından altın ağırlık ile onarım uygun bir seçenektir.<sup>8</sup>

Sonuçları tahmin edilebilen ve teknik olarak kolay uygulanabilen bu yöntem, tek başına ya da diğer yöntemlerle kombine olarak uygulanabilir. Fasial paralizili hastalarda üst göz kapağına altın ağırlık uygulanmasının, başarılı kozmetik ve fonksiyonel sonuçlar vermesi, düşük komplikasyon oranı ve uygulama kolaylığı nedeniyle iyi bir tedavi seçeneği olduğunu düşündürmektedir.

## ÖZET

Yüz felci sonucu gelişen paralitik lagoftalmus vakalarında üst göz kapağına fonksiyon kazandırıp, kozmetik düzelme sağlamak amacıyla altın ağırlık yerleştirildi. Temmuz 1997 - Ağustos 1998 tarihleri arasında kliniğimizde yedi adet paralitik lagoftalmi olgusuna altın ağırlık implantı yerleştirilmiştir. Bu amaçla hastaların üst göz kapaklarında tarsal tabaka ile orbicularis oculi kası arasında hazırlanan cebe 24 ayar altın ağırlık yerleştirilmiştir. Serimizde 7 hastanın postoperatif değerlendirilmelerinde bütün olgularda tam kapanma ve göz kırpma refleksinin restorasyonu sağlandı. Korneal irritasyona bağlı semptom ve bulgularında azalma gözlemlendi. İmplantındaki migrasyon nedeniyle bir hasta yeniden ameliyat edildi. Altın ağırlık uygulaması, klasik yöntemlere göre daha başarılı kozmetik ve fonksiyonel sonuçlar vermesi, düşük komplikasyon oranı ve uygulama kolaylığı nedeniyle yararlı bulunmuştur.

## KAYNAKLAR

1. Kelly SA, Sharpe DT. Gold eyelid weights in patients with facial palsy. A patient review. *Plast Reconstr Surg* 1992; 89:106-111.
2. Neuman AR, Weinberg A, Sela M, Peled IJ, Wexler MR. The correction of seventh nerve palsy lagophthalmos with gold lid load (16 years experience). *Ann Plast Surg* 1989; 22: 142-145.
3. Chapman P, Lamberty GH. Results of upper lid loading in the treatment of lagophthalmos caused by facial palsy. *Br J Plast Surg* 1988; 41: 369-372.
4. Şenyuva C, Yücel A, Aydın Y, Okur İ, Güzel MZ, Seradçim M. Yüz felcine bağlı lagoftalmusun tedavisinde altın ağırlık implantasyonu. *Türk Plast Cer Derg* 1996; 4: 106-111.

5. May M. Gold weight and wire spring implants as alternatives to tarsorrhaphy. Arch Otolaryngol Head Neck Surg 1987; 113: 656-660.
  6. Sevin K, Can Z, Üstünsoy E, Yormuk E. Management of facial palsy using free muscle transplantation. J Ankara Med School 1991; 13: 307-315.
  7. Gilliland GD, Wobig JL, Dailey RA. A modified surgical technique in the treatment of facial nerve palsies. Ophthalmol Plast Reconstr Surg 1998; 14: 94-98.
  8. Öztan Y, Selmanpakoğlu N, Aytemiz C. Fasyal paraliziye bağlı lagoftalmi tedavisinde üst göz kapağına test yapılarak altın plak uygulaması. GATA Bülteni 1990; 32: 573-582.
  9. Patel BC, Flaharty P, Anderson RL. Morbidity after gold weight insertion. Br J Plast Surg 1993; 46: 343-344.
  10. Don Liu. Gold weight lid load as a secondary procedure. Plast Reconstr Surg 1991; 87: 854-858.
  11. Canady JW, Meine J, Thompson SA. Effects of magnetic resonance imaging fields on gold eyelid loads. Ann Plast Surg 1993; 31: 76-77.
- 

- *Anahtar Kelimeler:* Paralitik lagoftalmus, altın ağırlık. *Key Words:* Paralytic lagophthalmos, gold weight; *Alındığı Tarih:* 9 Ekim 1998; A. Cemal Aygıt: Trakya Üniversitesi Tıp Fakültesi Plastik ve Rekonstrüktif Cerrahi Anabilim Dalı; M. Semih Ayhan, Nazmi Bayçın: Trakya Üniversitesi Tıp Fakültesi Plastik ve Rekonstrüktif Cerrahi Anabilim Dalı; *Yazışma Adresi (Address):* Dr. A. Cemal Aygıt, Trakya Üniversitesi Tıp Fakültesi Plastik ve Rekonstrüktif Cerrahi Anabilim Dalı Dalı 22030/Edirne.