

MİYELODİSPLASTİK SENDROM VE LÖKOSİTOKLASTİK VASKÜLİT: BİR OLGU SUNUMU

Abdullah HACIHANEFİOĞLU, Reyhan KÜÇÜKKAYA,
Mine GÜNGÖR GÜLLÜOĞLU, Mehmet TURGUT, Meliha NALÇACI,
Günçağ DİNÇOL*

ÖZET

Miyelodisplastik sendrom yaşla birlikte sıklığı artan, yaygın bir hematolojik bozukluktur. Kutanöz vaskülitlerin miyelodisplazi ile birlikte olduğu olgular bildirilmiştir. Miyelodisplastik sendromda immünolojik anormallikler diğer hematolojik hastalıklara göre daha büyük çeşitlilik ve önem gösterir. Bu yazıda miyelodisplazi ve lökositoklastik vaskülitin birlikte bulunduğu bir olgu tartışılmıştır.

Anahtar Kelimeler: Miyelodisplastik sendrom, lökositoklastik vaskülit

SUMMARY

Myelodysplastic syndrome and leukocytoclastic vasculitis: A case report. The myelodysplastic syndromes are a group of common haematological disorders that increase in incidence with age. Case reports have suggested a cutaneous vasculitis associated with myelodysplasia. Immunologic abnormalities in myelodysplasia seem to be more important than in other haematologic disease. In this case report we discussed one patient has myelodysplasia associated with leukocytoclastic vasculitis.

Key Words: Myelodysplastic syndrome, leukocytoclastic vasculitis.

GİRİŞ

Miyelodisplastik sendrom (MDS), inefektif hematopoez, refrakter sitopeniler ve akut miyeloid lösemiye ilerleme eğilimi gösteren bir grup klonal hematopoetik bozukluğun genel adıdır ⁽¹⁾. Hematopoezdeki klonal bozukluk proliferasyon ve diferansiyasyonda anormallikle karakterizedir ⁽¹⁾. Bu anormallik bir veya daha fazla hematopoetik dizide ortaya çıkabilir ve periferik kan tablosunda kendisini sitopeni ile gösterir ⁽¹⁾. Miyelodisplastik sendromun günümüzdeki tedavi yaklaşımı sitopenilere ait semptomlar kendini gösterdiğinde destekleyici tedavi şeklindedir ⁽¹⁾. French-American-British (FAB) sınıflandırma sistemine göre MDS kemik iliği morfolojisine göre beş tipe ayrılmışlardır ⁽¹⁾. Bunlar, refrakter anemi (RA), ringed sideroblastlı refrakter anemi (RARS), blast sayısı artmış refrakter anemi (RAEB), blast sa-

yısı artmış ve transformasyonda refrakter anemi (RAEM-t), ve kronik miyelomonositler lösemi (KMML) dir.

MDS sık görülen bir hastalıktır. Yetmiş yaşın üzerindeki kişilerde 22-45/100.000 oranında bildirilmiştir. Hastaların %80 i 60 yaşın üzerindedir ⁽⁸⁾.

MDS ile birlikte çeşitli romatizmal bulguların tanımlandığı olgular yayınlanmıştır. Bunların arasında seronegatif inflamatuvar artritler ⁽⁴⁾, kutanöz vaskülitler ^(4,10), polimiyaljiya romatika ⁽⁴⁾, tekrarlayan polikondritler ⁽⁴⁾, romatoid artrit, Sjögren sendromu ve mikst bağ dokusu hastalıkları ⁽⁴⁾ vardır. Bu tür otoimmün bozukluklar en sık KMML de bildirilmiştir. Fakat genel olarak bu hastalıklar MDS de nadir görülmektedirler ⁽⁷⁾. MDS de kutanöz vaskülitler ilk olarak Fransız araştırmacılar tarafından bildirilmiştir ⁽⁷⁾.

Kütanöz vaskülit derideki küçük damarların herhangi bir immünolojik hasara karşı geliştirdikleri yanıttır. Bu yanıt geçici permeabilite artışından mikrotrombüs oluşumu, nekroz ve ülserasyona kadar değişiklik gösterebilir (7).

Burada MDS ile bir tür kütanöz vaskülit olan lökositoklastik vaskülitin birlikte bulunduğu bir hasta sunulmaktadır.

OLGU

71 yaşında, erkek hasta.

Üç aydır sırt ağrısı, gece terlemesi, kol ve bacaklarında ağrılar olması, son 1 aydır bu şikayetlerinin artması nedeniyle Aralık 1994 de hematoloji polikliniğine başvurdu. Hastanın fizik muayenesinde solukluk dışında patolojik bulgu yoktu.

Kan sayımında; lökosit: $3.3 \times 10^9/L$, nötrofil: $0.7 \times 10^9/L$, trombosit: $107 \times 10^9/L$, Hb: 9.6 g/dL, Hct: %28.4, MCV:94 fl. retikülosit: %3.6 bulundu. Biyokimya tetkiklerinde poliklonal gammopati dışında özellik yoktu. Periferik yaymasında eritrositlerde bazofilik noktalanma ve makrositöz saptandı, blast yoktu. Kemik iliği aspirasyonunda hücreden zengin kemik iliği materyali, myeloid seride hipogranülasyon, Pelger-Huet anomalisi saptandı, megakaryosit görülmedi. Ring sideroblast oranı %16 bulundu. Kemik iliği biopsisinde orta derecede retikülin lif artışı, matürasyonlu genç hücre artışı gösteren hipersellüler kemik iliği gözlemlendi.

Bu nedenle MDS/RA (miyelodisplastik sendrom/ refrakter anemi) nedeniyle izlenmeye başlanan hastaya folik asit başlandı ve aralıklı olarak kan transfüzyonu yapıldı. Eylül 1997 de sol skapula üstünde ve sol lomber bölgede geniş ekimotik lezyonlar ortaya çıkması üzerine bu bölgelerden deri biopsileri yapıldı (5.9.97/19639/97): sağ koldan alınan deri biopsisinde purpura ve yüzeyel dermiste perivasküler iltihabi infiltrasyon,

sağ elden alınan biopside lökositoklastik vaskülit (yüzeyde lammeller ortokeratoz, papiller dermiste ödem, dermiste bazı damarlar çevresinde fibrinoid nekroz ve damarlar çevresinde lökositleri içeren iltihabi hücre infiltrasyonu), (Resim 1 ve 2). saptandı.

Lökositoklastik vaskülit tanısı üzerine hastaya Prednizon 100mg/gün başlandı. Lezyonlarda hızla düzelme gözlemlendi. Üç ay kullanılan kortikosteroid kesildikten sonra lezyonlar tekrarlamadı. Hasta refrakter anemi tanısı ile halen izlenmekte olup, aralıklı olarak kan transfüzyonları sürdürülmektedir.

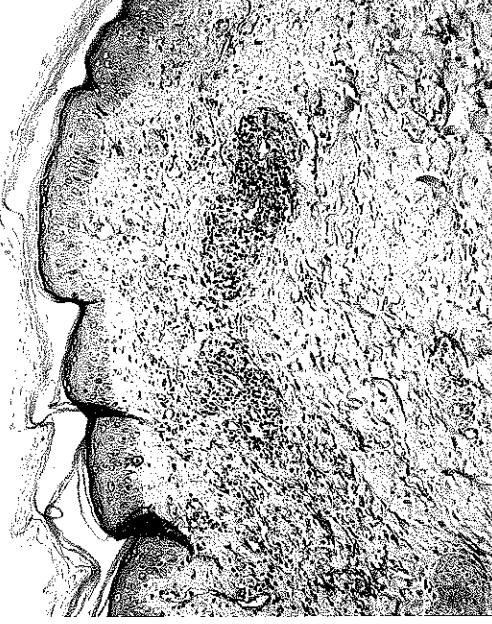TARTIŞMA

Nekrotizan vaskülit veya lökositoklastik vaskülit, klasik bir vaskülitir. Kütanöz vaskülitlerde altta yatan sistemik bir hastalık olması gerekmez de, en sık olarak ilaç reaksiyonları, romatoid artrit veya inflamatuvar barsak hastalıkları ile birlikte görülürler. Ayrıca malign hastalıklarda, özellikle lenfoproliferatif hastalıklarda vaskülit görülebilmektedir (6). MDS de immün fonksiyon bozukluğu ve otoimmün süreçlere bağlı olarak bir takım romatolojik sendromlar bildirilmiştir. Bu hastalarda B lenfositlerinde (7,9) T lenfositlerinde (7), NK hücrelerinde (7), bundan başka monosit sayıları ve fonksiyonlarında anormallikler (12) bildirilmiştir.

Daha önce bildirilen olgular MDS ve vaskülitin rastlantısal birliktelik göstermediğini desteklemektedir. Ancak var olan hücresel ve humoral immün fonksiyon bozuklukları otoimmün süreçleri açıklamak için yetersiz kalmaktadırlar. KMML ve otoimmün artrit / vaskülit birlikteliğinin daha sık görülmesi monosit fonksiyonlarındaki anormalliğe bağlı olabilir.

MDS li hastalarda yapılan bir çalışmada poliklonal hipergammaglobulinemi ile bir-

Resim 1.

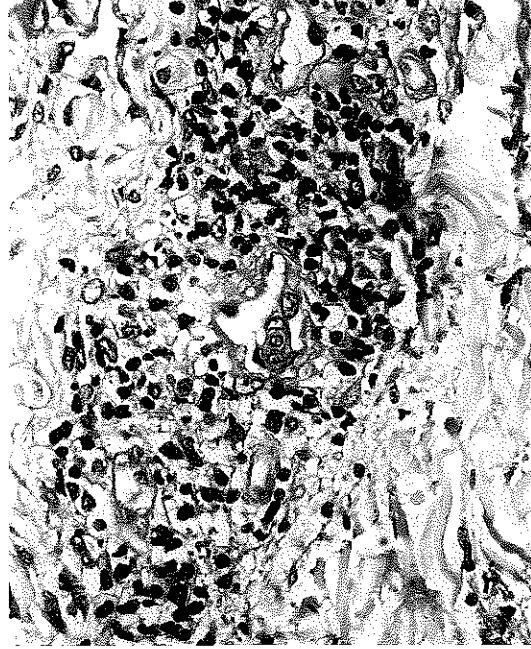


likte IgA ve IgG düzeylerinde artış olduğu gösterilmiştir (5). Mufti ve arkadaşlarının yaptıkları bir çalışmada MDS de monoklonal gammopati görülme sıklığının da arttığı bildirilmiştir (9). Daha önce yapılan çalışmalarda da monoklonal gammopati sıklığına dikkat çekilmiştir (2,12). T hüresine ait fonksiyon bozuklukları ile ilgili çok az veri vardır. Başka bir çalışmada CD4⁺ T hücrelerinin yüzdesinde azalma ayrıca CD8⁺ T hücrelerinin sayısında azalma olduğu gösterilmiştir (3).

MDS de immünolojik anormallikler diğer hematolojik hastalıklarda olduğundan daha kapsamlı ve daha önemlidir (3). Bu daha çok immün yetmezlik için geçerlidir. Bundan dolayı MDS için prognostik değeri olan bulgulardır (3).

MDS de otoantikör sıklığı aynı yaştaki kişilerden farklı bulunmama ile birlikte KMML de otoantikör sıklığının artmış olduğu gösterilmiştir (9) (%53). Bu durum mononükleer fagositlerden (monositlerden) kaynaklanan solübl faktörlerin B lenfositlerini nonspesifik olarak uyarmasına bağlı olabilir (9). Artrit ve vaskülit gibi otoimmün komplikasyonla-

Resim 2.



rın immün sistemdeki bu değişikliğe bağlı olması mümkündür (9).

Bağışıklık sisteminde gösterilmiş birçok anormallığe rağmen MDS li hastalarda nadir olarak görülen otoimmün bozuklukların mekanizması tam olarak açıklığa kavuşturulmuş değildir. Buna rağmen en azından KMML de otoimmün hastalıkların daha sık görülmekte oluşu bu sürecin, monosit/makrofaj fonksiyonları ile ilgili olarak, antikor yapımı, antijen sunumu ve sitokin sekresyonundaki birtakım bozukluklara bağlı olabileceğini düşündürmektedir (9,12).

MDS ile birlikte lökositoklastik vaskülit daha önce az sayıda olguda bildirilmiştir (4,7,10). Lökositoklastik vaskülitte patolojik bulgular, damar duvarlarında harabiyet ve fibrinoid dejenerasyon, yine damar duvarlarında ve çevresinde nötrofil infiltrasyonu, kanama ve lökositoklazi (inflammatuar hücrelerin parçalanması) şeklindedir.

Bu bulgularla lökositoklastik vaskülit tanısı konulan hastamızda kortikosteroid tedavisine iyi yanıt alınması da literatüre uygun bulunmuştur. Bu yazıda nadir görüldüğü bildi-

riilen lökositoklastik vaskülitin görüldüğü bir MDS li hasta sunuldu.

KAYNAKLAR

1. Bennett JM, Catovsky D, Daniel MT, et al.: The French-American-British (FAB) Co-Operative Group. Proposals for the classification of myelodysplastic syndromes. *Br J Haematol* 51:189 (1982).
2. Bernard DL, Burns GF, Gordon J. et al.: Chronic Myelomonocytic leukemia with paraproteinemia but no detectable plasmacytosis. *Cancer* 44:927 (1979).
3. Bynoe AG, Scott CS, Ford P. et al.: Decreased T helper cells in the myelodysplastic syndromes. *Br J Haematol* 54:97 (1983).
4. Chadran G, Ahern MJ, Seshadri P, Coghlan D: Rheumatic manifestations of the myelodysplastic syndromes: A comparative study. *Aust NZ J Med* 26:683 (1996).
5. Colombat PH, Renoux M, Lamagnere J-P, et al.: İmmünologic indices in myelodysplastic syndromes. *Cancer* 61:1075 (1988).
6. Gibson LE.: Cutaneous vasculitis: Approach to diagnosis and systemic associations. (Review) *Mayo Clin Proc* 65:221 (1990).
7. Hamblin TJ: Immunologic abnormalities in myelodysplastic syndromes. (Review) *Seminars in Hematology* 33:150 (1996).
8. Hoffman R (Ed.) et al.: *Haematology: basic principles and practice*. 2nd edition. 1102 (1995).
9. Mufti GJ, Figs A, Hablin TJ et al.: Immunological abnormalities in myelodysplastic syndromes: I. Serum immunoglobulins and autoantibodies. *Br J Haematol* 63:143 (1986).
10. Savige JA, Chang L, Smith CL, Duggan JC : Myelodysplasia, vasculitis and anticytoplasm antibodies. (Review) *Leukemia and Lymphoma* 9:49 (1993).
11. Schafer A, Cheron RG, Dlubny R, et al: Clinical consequences of acquired transfusional iron overload in adults. *N Engl J Med* 304:319 (1981).
12. Solal CP, Desaint B, Herrera A, et al.: Chronic myelomonocytic leukemia according to FAB classification: analysis of 35 cases. *Blood* 63:634 (1984).