

RETROKAVAL URETER (Olgu Sunumu)

Feryal GÜN*, Selim AKSÖYEK**, Alaaddin ÇELİK*, Tansu SALMAN*

ÖZET

Retrokaval ureter nadir bir anomali olup, subkardinal venin v. cava inferiorun bir segmenti olarak persiste etmesi sonucu oluşur. Çalışmada radyolojik olarak retrokaval ureter düşünülen bir sağ ürter obstrüksiyonu sunulmuştur.

Anahtar Kelimeler: Üreter, anomali

SUMMARY

Retrocaval ureter, a rare congenital anomaly, occurs when in the course of development the subcardinal ven persists as the infrarenal segment of vena cava. A case is reported of right upper ureteral obstruction that simulating radiologically a retrocaval ureter.

Key Words: Ureter, abnormalities.

GİRİŞ

Retrokaval ureter, üreterin 1/3 üst bölümünün v. cava inferior arkasından dolanarak aort ve v.cava inferior arasında seyretmesi ile karakterize nadir bir anomali olup, v. cava inferiorun gelişimi ile ilişkilidir. V. cava inferiorun infrarenal segmenti normal şartlarda suprakardinal venden gelişir, embriyolojik gelişim sırasında subkardinal venin persiste etmesi bu venöz anomali ile sonuçlanır (1). Bu ven, proksimal ureterin bir segmentini sararak üreterde obstrüksiyona ve hidronefroza neden olur (7). Sıklıkla yetişkinlerde görülen ve 3. ve 4. dekatta semptom veren bu anomaliye erkeklerde, kızlara oranla daha sık rastlanmaktadır (2). Bu çalışmada oldukça nadir görülen bir retrokaval ureter olgusu sunulmuştur.

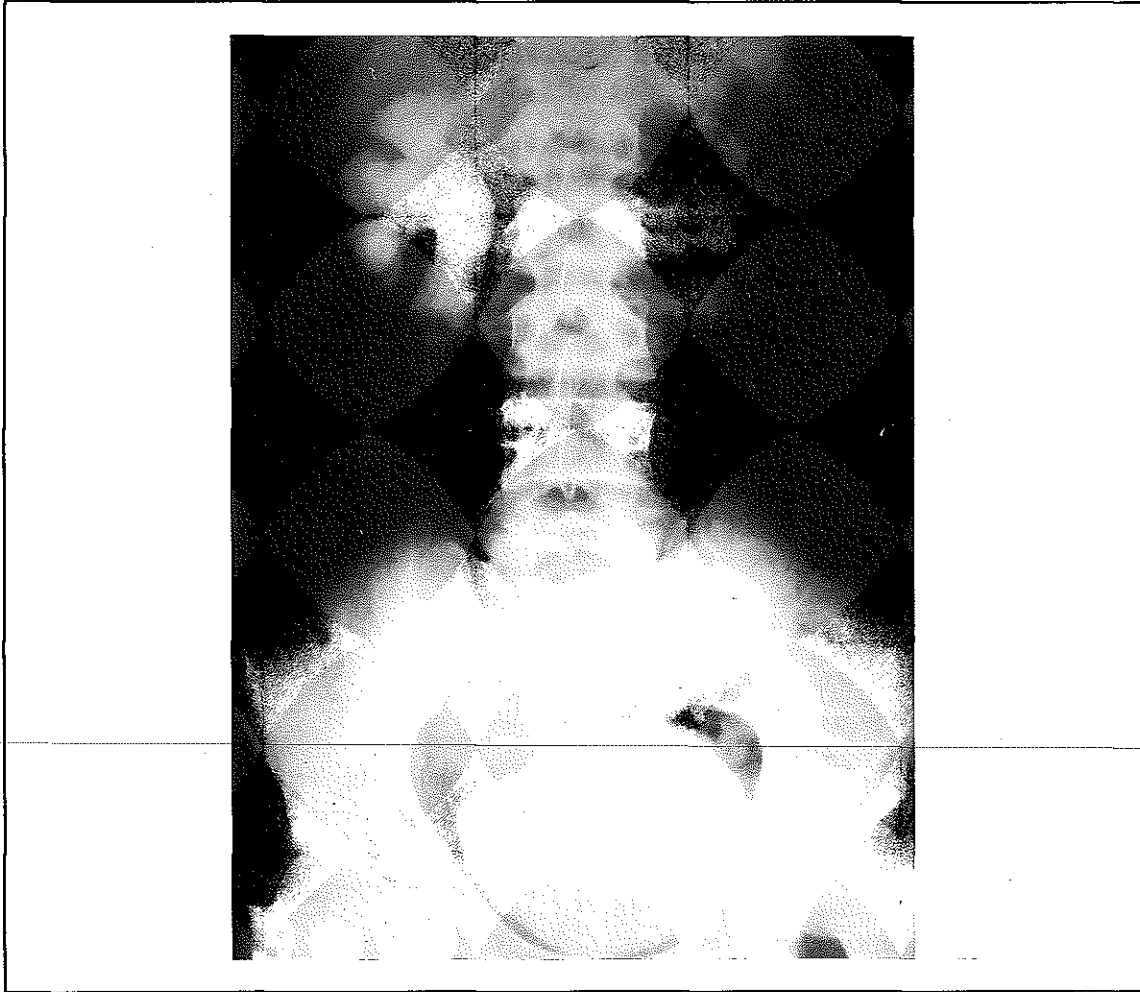
OLGU SUNUMU

16 yaşında erkek hasta, 15 gün önce başlayan, idrarım yaparken kan gelmesi ve yanma şikayetleri ile başvurmuştu. İlk değerlendirmesinde, fizik muayenesinde herhangi bir

patolojiye rastlanmadı. Hastanın hematüri ve dizüri dışında üriner sisteme ait bir yakınması yoktu. İdrar sedimentinde bol lökosit vardı, ancak idrar kültürü steril idi. İntravenöz pyelografisinde; sağ pelvikalisiyel sistem ve proksimal ureter ileri derecede dilateydi. Sağ 1/3 proksimal üreterin L2 seviyesinde J harfi şeklinde sonlandığı daha distalin görüntülenemediği görüldü (Resim 1).

Renal ultrasonografisinde sağ hidronefroz ve üreterin yaklaşık L2 seviyesinde bir poş halinde sonlandığı görüldü. DTPA görüntülenmesinde; böbrek fonksiyonları normal, sağ üreter 1/3 proksimal bölümü visualize oldu, sağ üreter 1/3 üst ve 2/3 alt birleşim yerinde parsiyel obstrüksiyon saptandı. Tetkikleri tamamlandıktan sonra, hasta bu bulgular ile üreter obstrüksiyonu ön tanısı ile operasyona alındı. Sağ üreterin yaklaşık 5 cm'lik proksimal kısmının oldukça dilate olduğu ve bir kavis çizerek v. cava inferiorun arkasından dolandığı ve ven trasesesi boyunca mesane-ye devam ettiği görüldü. Bu daralma noktasından üreter kesilerek, v. cava inferiorun önüne alındı. Üreter uçları anastomoz edil-

Resim 1. Preoperatif IVP'de sağ hidronefroz, sağ üreter 1/3 proksimalinde dilatasyon, sağ üreter L2 seviyesinde J harfi şeklinde sonlanıyor. Düzensiz kontur ile birlikte izlenmektedir.



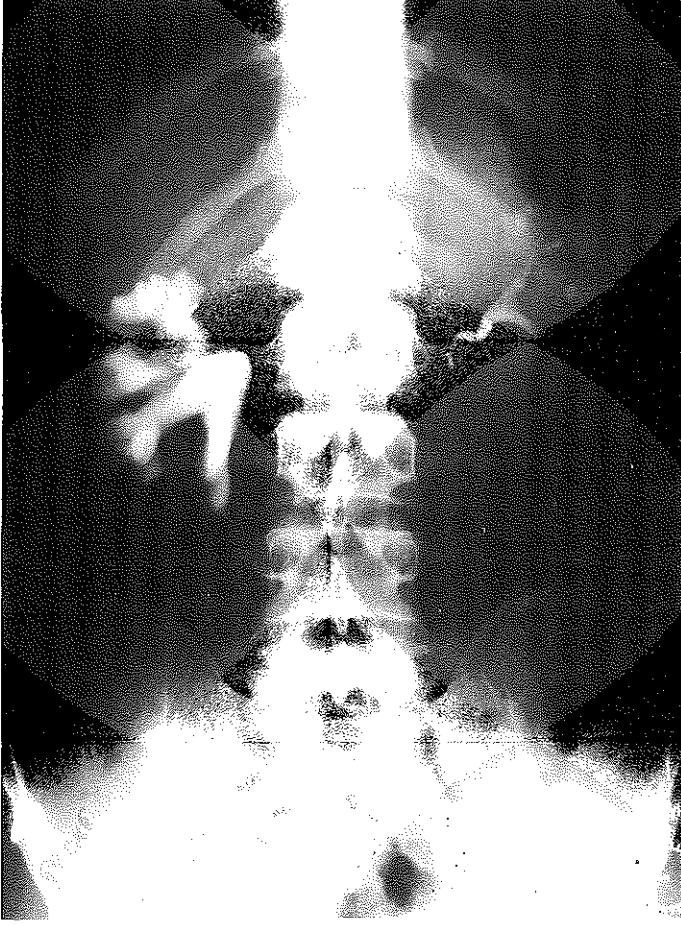
dikten sonra, nefrostomi kateteri yerleştirildi. Üreter anastomoz bölgesine penroz dren konuldu. Postoperatif problemi olmayan hastanın 7. gününde nefrostomi kanülü çekildi. 2 yıl somaki kontrol intravenöz pyelogramında sağ üreteropelvik birleşim yeri proksimalinde Grade 1-2 hidronefroz, distalde ise üreter konturunda düzensizlik saptandı. Postoperatif fibrozis ile uyumlu daralma mevcuttu. Bu durum operasyon sonrası değişiklikler olarak değerlendirildi (Resim 2).

TARTIŞMA

Üreterin obstrüksiyonu retroperitonun selim ve malin hastalıkları, vasküler lezyonlar, gastrointestinal sistem ve kadın genital sis-

tem hastalıkları gibi dış etkenlerden meydana gelebilir. Bizim olgumuzda rastladığımız vasküler lezyonlara bağlı üreteral obstrüksiyonlar venöz veya arteriyal olabilir. Arteriyal lezyonlar genellikle edinsel olup, konjenital lezyonlara nadiren rastlanır. Örneğin patent omfalik arter, üreter alt 1/3'ünde obstrüksiyona neden olur (4). Üreteral obstrüksiyona neden olan venöz lezyonlar da oldukça nadirdir. Retrokaval ureter üriner sisteme baskı yapar venöz bir damarsal anomalidir ve radyolojik görüntüleri ve lomber vertebra düzeyine göre 'uzun loop' ve 'yüksek loop' olmak üzere iki grupta incelenebilir. 'Uzun loop' retrokaval üreter olgularında üreterin medial deviasyonuna bağlı S veya ters J harfi görünümü vardır (2). Bizim olgu-

Resim 2. Operasyon sonrası hidronefroz gerilemiş, üreter distali görülüyor.



muza uzun loop retrokaval üreter saptadık. Radyolojik olarak üreter ters J harfi görünümündeydi ve grade 3 hidronefroz vardı. Obstrüksiyon varlığında olgumuzda uyguladığımız gibi dilate üst üreterin distalinin ayrılarak, v. cava inferior önüne alınıp anastomoz ile üreteral devamlılığın sağlanmasıyla tedavisi mümkündür.

Hastaların %90'ından fazlası olup erkek-kız oram 2.8/1 dir (2). Yaygın olarak sağ tarafta görülür (2,3,4). Çocukluk döneminde çok nadir görülen bu anomaliye, konjenital kalp hastalıkları, hipospadias, Turner sendromu, özofagus atrezisi, atnalı böbrek, anormal sol böbrek (agezi, ektopi vb) gibi konjenital anomalilerle birlikte rastlanabilmektedir (5). Oldukça nadir görülen bu anomalinin radyo-

lojik görüntüsü oldukça tipiktir. Üreterin 1/3 proksimalinin ureterektazisi ile birlikte pelvikalisyektazi, orta ureteral segmentin mediale deviasyonu patognomoniktir. İntravenöz pyelografide ise dilate proksimal ureterin sıklıkla L2-3 seviyesinde ters J görünümü ve mediale yönelmesi ile S veya orak görünümü oluşturması oldukça tipiktir (4,5). Literatürde spermatik ven, gonadal ven ve lomber venler ile üreterde obstrüksiyon oluşan olgulardan da sözedilmektedir (3). Sonuç olarak, retrokaval ureter oldukça nadir görülen bir anomali olmakla birlikte, radyolojik görünümünün patognomonik olması nedeniyle, tanısı kolayca konulmalı, ekstresek üreteral obstrüksiyonlarda ayırıcı tamlar arasında yer almalıdır.

KAYNAKLAR

1. Fernandes M, Scheuch J, Seebode JJ: Horseshoe kidney with retrocaval ureter. A case report. J. Urol. 140:362 (1988).
2. Ishitoya S, Arai Yoichi: Left retrocaval ureter associated with Goldenhar syndrome (branchial arch syndrome). J Urol 158:572 (1997).
3. Kelalis PP, King LR, Belman BA: Clinical Pediatric Urology Vol: 2 p: 813 (1992).
4. Konstantinus EP: Ureteral obstruction by a rare venous anomaly: A case report. J Urol 138:130 (1987).
5. Piercy SL, Gregory JG: Ventriculoperitoneal shunt pseudocyst causing ureteropelvic junction obstruction in a child with myelomeningocele and retrocaval ureter. J. Urol. 132:345 (1984).
6. Pierro J, Soleimanpour M, Bory JL: Left retrocaval ureter associated with left v.cava. AJR 155:545 (1990).
7. Polascik TJ, Chen RN: Laparoscopic ureterourterostomy for retrocaval ureter. J Urol 160:121 (1998).