

## BİR İDYOPATİK MYELOFİBROZ OLGUSUNDA PERİTONEAL EKSTRAMEDÜLLER HEMATOPOEZ VE PORTAL HİPERTANSİYONA BAĞLI ASİT

Nilgün ERTEN, M.Akif KARAN, Şükrü ÖZTÜRK, Halil YAZICI,  
Cemil TAŞÇIOĞLU, Abdülkadir KAYSI\*

### ÖZET

İdyopatik myelofibroza (İM) eşlik eden ekstramedüller hematopoez birçok organda görülebilir, ancak seröz zarlarda görülmesi nadirdir. Burada idyopatik myelofibrozu tanımlayan izlenirken refrakter asit gelişen bir hasta sunulmuştur. Hastada hem portal hipertansiyon hem de peritonda ekstramedüller hematopoezin varlığı gösterilmiştir. Ekstramedüller hematopoeze bağlı asit kemoterapi ya da radyoterapi ile tedaviye yanıt verebileceğinden İM seyri sırasında gelişen asitin ayrıncı tanısı için sitolojik yaymasının mutlaka yapılması gereklidir.

**Anahtar kelimeler:** İdyopatik myelofibrozu, ekstramedüller hematopoez, asit.

### SUMMARY

*A case of idiopathic myelofibrosis with ascites due to peritoneal extramedullary hematopoiesis and portal hypertension.* Extramedullary hematopoiesis is a constant feature of idiopathic myelofibrosis (IM). Serous effusions including ascites and pleural effusions can occur but infrequent. We presented a patient who was diagnosed as IM and developed refractory ascites in the course of the disease. Portal hypertension and peritoneal extramedullary hematopoiesis were detected. Physicians should be aware of peritoneal involvement in IM as demonstrated by ascitic fluid cytological examination which recognition is important because treatment may be effective.

**Key words:** Idiopathic myelofibrosis, extramedullary hematopoiesis, ascites.

### GİRİŞ

İdyopatik myelofibrozu (İM) ya da bir başka deyişle myeloid metaplazi ile birlikte agnojistik myelofibrozu, multipotent hematopoetik progenitor hücrenin nedeni bilinmeyen klonal bir hastalıktır. İM'nin karakteristik patolojik özellikleri kemik iliğinde retikülün lif artışı, çoğu displazik olmak üzere megakaryosit artışı, kemik iliği sinüzoidlerinde intravasküler hematopoezle birlikte genişleme, osteoskleroz, ekstramedüller hematopoezdir. (1,10). Ekstramedüller hematopoez en sık dalak, sonra karaciğerde görülmekle beraber lenf nodları, böbrek, sürrenal, periton, barsaklar, akciğerler, plevra, deri, dura, overler ve timus gibi pek çok organ tutulabilir (1,5). Ekstramedüller hematopoezin seröz

zarlarda görülmesi nadir rastlanan bir tablodur (1,6,9,10,11).

Burada İM tanısı ile izlenirken, refrakter asit gelişen bir hasta sunulmaktadır. Hastada hem portal hipertansiyon, hem de peritonda ekstramedüller hematopoez varlığının göstere bulgular mevcuttur.

### OLGU SUNUMU

Altmış yaşında erkek hasta, nefes darlığı, karında şişlik ve halsizlik yakınması ile başvurdu. Hastaya 2 yıl önce İTF Hematoloji polikliniğinde primer myelofibrozu tanısı konmuş. Hastanın bir yıldır asiti ve yedi aydır nefes darlığı varmış. Karın şişliğinin ve sıkıntı hissini artması üzerine servisimize

yatırıldı. Öz ve soy geçmişinde bir özellik tanımlamayan hasta 40 yıl süreyle 150 g/gün alkol kullanmış.

Hastanın muayenesinde deri ve mukozalar soluk, kaslar atrofik olup arter kan basıncı 110/60 mmHg, nabız 130/dak/ritmik bulundu. Solda plevral efüzyon, portal tipte kollateraller, göbeğin 2 cm altında asit, kosta yayım 14 cm aşan hepatomegali ve 6 cm aşan splenomegali saptandı.

Laboratuvar tetkiklerinde eritrosit 2 200 000/mm<sup>3</sup>, hemoglobin 6.5 g/dl, hematokrit %20, lökosit 3 600/mm<sup>3</sup>, trombosit 171 000/mm<sup>3</sup>, eritrosit sedimentasyon hızı 11 mm/saat olarak saptandı. İdrar tahlilinde patolojik özellik saptanmadı. Kan şekeri 94 mg/dl, BUN 25 mg/dl, kreatinin 1.0 mg/dl, ürik asit 8 mg/dl, elektrolitler, kalsiyum, fosfor, alkali fosfataz, AST, ALT, LDH, CPK, GGT, bilirubinler normal sınırlarda tespit edildi. Total protein 6.6 g/dl, albumin 3.42 g/dl olup protein elektroforezi normal bulundu. Akciğer grafisinde sol sinüs kapalıydı. PT 17" (kontrolü 13"), aPTT 54" (kontrolü 35") idi.

Asit sıvısında albumin 1.9 g/dl ve LDH 140 U/l, hücre 3 600/mm<sup>3</sup> ve serum asit albümin farkı 1.5 g/dl olarak tespit edildi. Portal tipte asit saptanması üzerine İM'de presinüzoidal intrahepatik portal hipertansiyon gelişebileceği düşünülerek portal hipertansiyon varlığını araştırmak üzere gastroskopi yapıldı ve grade 1 özofagus varisi, konjestif gastropati saptandı.

Hastada vena porta trombozuna bağlı presinüzoidal ekstrahepatik ya da vena hepatica trombozuna bağlı postsinüzoidal ekstrahepatik portal hipertansiyonu araştırmak için vena porta ve vena hepatica'nın Doppler tetkiki yapıldı ve normal bulundu. Hücre sayısının da fazla olması nedeniyle asit sıvısının yayması yapıldı. Yaymada polimorf nüveli lökositler, myelositler, metamyelositler, çomaklar ve çekirdekli eritrositler görüldü (Re-

sim 1-2). Bu bulgular peritondaki ekstramedüller hematopoez varlığına bağlandı.

Soldaki plevral efüzyonu tetkik için torasentez yapıldı. Plevral sıvıda glukoz 76 mg/dl, LDH 338 U/l, total protein 3.3 g/dl, albümin 1.9 g/dl, hücre 740 mm<sup>3</sup> (parçalı 150, lenfosit 90), aynı anda kanda glukoz 114 mg/dl, LDH 149 U/l, total protein 4.9 g/dl, albümin 2.9 g/dl bulundu. Peritonda olduğu gibi plevrada da ekstramedüller hematopoez olabileceği düşünülerek plevra sıvısından yayma yapıldı, fakat hücreden fakir olan bu materyalde bir özellik saptanmadı. Plevra biyopsisi planlandı, fakat aPTT devamlı uzamış olarak bulunduğu ve sıvı hücreden de fakir olduğu için biyopsi yapılmadı. Plevral sıvı kültürü steril kaldı, aside dirençli mikroorganizma görülmedi, Bactec ile yapılan kültürde de üreme olmadı.

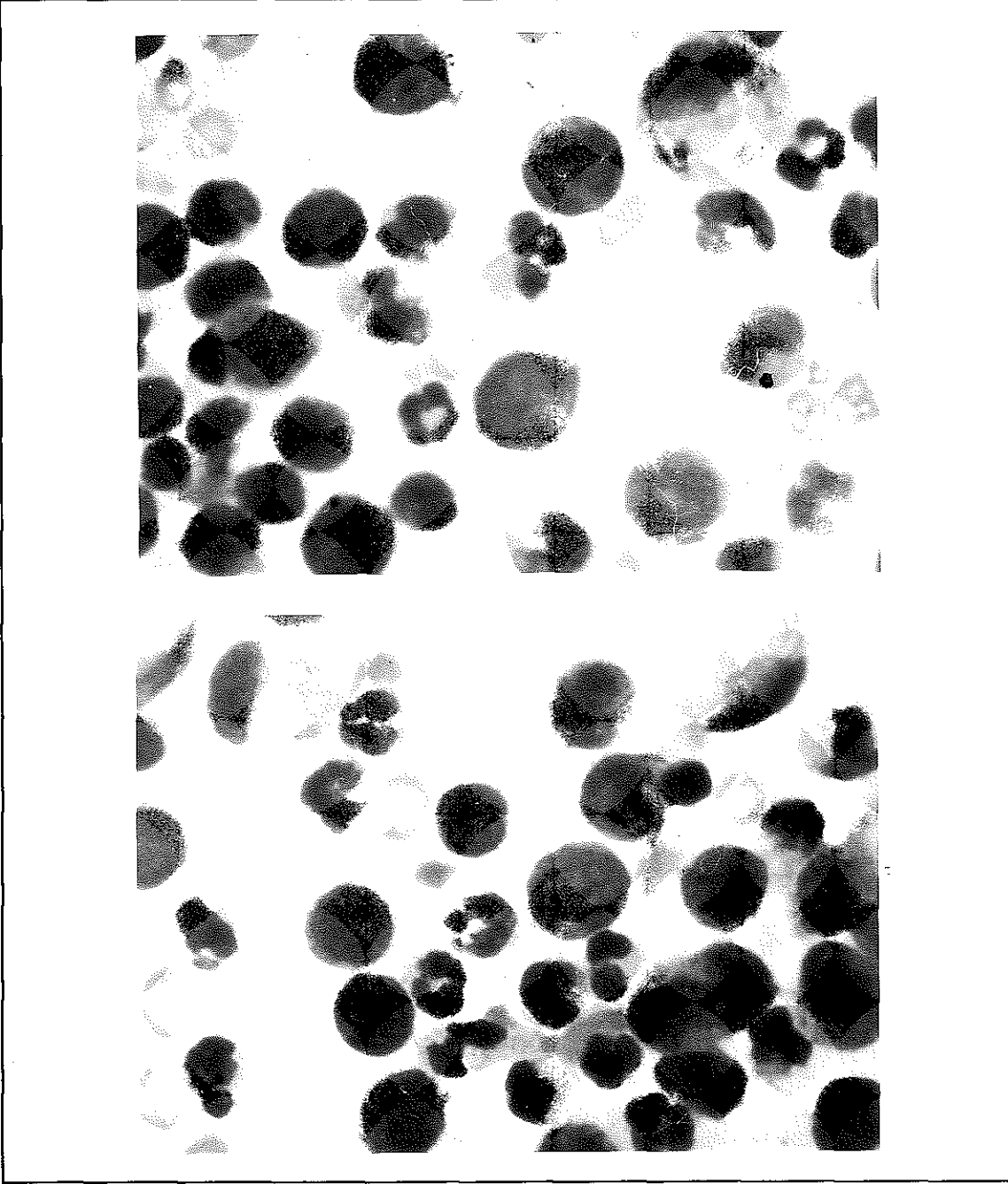
Hastada portal hipertansiyonun nedeni olarak myeloskleroza bağlı intrahepatik portal hipertansiyon düşünüldü. aPTT'nin uzun olması nedeni ile karaciğer biopsisi yapılmadı.

Hastaya furosemid 40 mg/gün ve spironolakton 200 mg/gün tedavisi ve zaman zaman kan transfüzyonları uygulandı. Hastanın asiti aralıklı parasentezler de yapılmasına rağmen kontrol altına alınamayınca, Hematoloji Bilim Dalı ile görüşülerek hidroksiürea 1 gr/gün tedavisine karar verildi. Hidroksiürea tedavisinden bir süre sonra hastanın asiti gerilemeye başladı. Hasta poliklinikten izlenmek üzere çıkarıldı.

## TARTIŞMA

İM'de asit portal hipertansiyon ya da peritoneal tutulum nedeni ile oluşabilir (5). Portal hipertansiyon İM'de birkaç mekanizma nedeniyle gelişebilir. Bunlardan bir tanesi pıhtılaşmaya eğilimin artmasından kaynaklanan hepatic ven ya da portal ven trombozudur. Bu hastalarda dalağın ileri derecede büyümesi sonucu portal kan akımının artma-

Resim 1-2. Asit sıvısı yaymasında polimorf nüveli lökositler, myelositler, metamyelositler, çomaklar ve çekirdekli eritrositler



sına bağlı hiperkinetik portal hipertansiyon da görülebilir. Karaciğerde hematopoetik hücrelerin varlığı, çok sayıda Kuppfer hücresi, sellüler debris ve septal fibroz sinüzoidal obstrüksiyona katkıda bulunur. Daha nadir olarak karaciğerin nodüler rejeneratif hiperplazisi, perisinüzoidal hücrelerin fibroblast ve myelofibroblast hücrelerine transfor-

masyonu, Disse aralığının kollagenizasyonu, bazal membrana benzer materyelin birikmesi hepatik perfüzyona karşı sinüzoidal vasküler direnci arttırabilir. Böylece ortaya çıkan sinüzoidal portal hipertansiyon da asit gelişimine yol açabilir (2,4,5,8). İM'li hastalarda splenektomi sonrasında da periton tutulumu ve asit gelişebildiği bildirilmiştir (4).

İM'de periton ve mezenterik tutulumla bağlı asit ortaya çıkması ise daha seyrek. Bu durumda görüntüleme yöntemleri ile omentumda düzensiz kalınlaşmalar, mezenter ve retroperitoneal lenf nodları görülebilir. Patolojik tanı asit sıvısının sitosantrüfüjü sonrasında hazırlanan preparatlarda çok sayıda nötrofil, immatür myeloid ve eritroid prekürsörler ve megakaryositleri görerak konur (3,4,11).

Olgumuzda kanama diyatezi olduğu için karaciğer biyopsisi ya da periton biyopsisi yapılmadı. Bununla birlikte serum-asit albümin farkının 1.1 g/dl'den büyük olması ile portal hipertansiyona bağlı asit olduğunu düşünmekteyiz. Hastadaki portal hipertansiyon, hastalığa bağlı sinüzoidal portal hipertansiyon veya alkole bağlı kronik karaciğer hastalığına bağlı olabilir. Asit sıvısının sitolojik tetkiki ise peritondaki ekstramedüller hematopoezi göstermektedir. Hastamızda asite yol açan birden fazla patoloji bulunmaktadır. Hepatosellüler yetersizlik veya kronik hastalık tablosuna bağlı hipoalbuminemi de asite katkıda bulunmaktadır.

İM'deki peritoneal tutulumda tedavi olarak abdominal ışınlama, intraperitoneal ARA-C uygulaması, hidroksiürea kullanımı önerilmektedir (3,4,5,11). Biz hastamızda hidroksiürea tedavisi uyguladık. Dört hafta süreyle diüretik tedavi ve kısmi parasentezlerle de kontrole alınamayan asit, tedavinin 2. haftasından soma geriledi, parasentez ihtiyacı azaldı.

Hastamızda plevral sıvı eksüda özelliği göstermekle birlikte, hem hücre içeriğinin az olması hem de sıvının incelemesinde ekstramedüller hematopoezi düşündüren bulgulara rastlanmaması nedeniyle İM'nin plevral tutulumunu gösteremedik. Kesin tam için gerekli olan plevral biopsi hemorajik diatez nedeniyle yapılmadı. Hastada uzamış olan aPTT hepatosellüler yetersizlik veya dolaşan anti-koagulanların varlığı ile açıklanabilir, prot-

rombin zamanının fazla uzamamış olması ikinci seçeneği akla getirmektedir (7,12). Bununla birlikte, hastadaki plevral sıvı takiplerde ilerleme göstermemiştir.

Sonuç olarak, asiti olan İM vakalarında portal hipertansiyon dışında peritonda ekstramedüller hematopoez de akla gelmelidir; bu durumun tanısı yalnızca asit sıvısının yaymasının incelenmesi ile konulabilir.

### KAYNAKLAR

1. Athens JW. Myelofibrozu. Wintrobe's Clinical Hematology, editörler: Lee GR, Bithell TC, Foerster I, Lea and Febiger, Philadelphia, ninth edition (1993), sayfa:2018.
2. Degoll C, Capron JP, Bettan L et al. Myeloid metaplasia, perisinüsoidal fibrosis and nodular regenerative hyperplasia of the liver. Liver, 5:276 (1985).
3. Jacobs P, Wood L, Robson S. Refractory ascites in the chronic myeloproliferative syndrome: a case report. Am J Hematol, 37:128 (1990).
4. Knobel B, Melamud E, Virag I, Meytcs D. Ectopic medullary hematopocsis as a cause of ascites in agnogenic myeloid metaplasia. Acta Haematol, 89:104(1993).
5. Liote F, Yeni P, Teillet-Thiebaud F, Barge J, Mayne JFD, Flamant Y. Ascites revealing peritoneal and hepatic extramedullary hematopoiesis ;with peliosis in agnogenic myeloid metaplasia: case report and review of the literature. Am J Med, 90:11 (1991).
6. Pitcock JA, Reinhard EH, Justus BW, Mendelsohn RS. A clinical and patbologic study of seventy cases of myelofibrozu. Ann Intem Med, 57:73 (1962).
7. Quintarelli C, Ferro D, Valesini G, Basili S, Tassone G, Violi F. Prevalance of lupus anticoagulant in patient with cirrhosis:relationship with beta-2-glycoprotein I plasma levels. J Hepatol, 21:1086 (1994).
8. Roux D, Merlio JP, Quinton A, Lamouliatte H, Balabaud C, Bioulac-Sage P. Agnogenic myeloid metaplasia, portal hypertension, and sinusoidal abnormalities. Gastroenterology, 92:1067 (1987)
9. Silverman JK. Extramedullary hematopoietic ascitic fluid cytology in myelofibrozu. Am J Clin Pathol, 84:125 (1985)
10. Spivak JL. Polycythemia vera and other myeloproliferative diseases. Harrison's Principles of Internal Medicine, editörler: Fauci SA, Braunwald E, Isselbacher JK, New York, McGraw-Hill. 14 . baskı (1998), sayfa 679.
11. Stahl RL, Hoppstein L, Davidson TG. Intraperitoneal chemotherapy with cytosine arabinoside in agnogenic myelofibrozu with myeloid metaplasia and ascites due to peritoneal extramedullary hematopoiesis. Am J Hematol, 43:156 (1993).
12. Violi F, Ferro D, Quintarelli C, Alessandri C, Saliola M, Valesini G, Balsano F. Dilute aPTT prolongation by antiphospholipid antibodies in patients with liver cirrhosis. Thrombosis and Haemostasis, 63:183 (1990).