

BİR OLGU NEDENİYLE ANTİGLOMERÜL BAZAL MEMBRAN HASTALIĞI

Rumeyza KAZANCIOĞLU*, Nilgün AYSUNA*, Binnur PINARBAŞI*,
Didem KORULAR*, Işın KILIÇASLAN**, Alaattin YILDIZ*

ÖZET

Antiglomerül bazal membran (AGBM) hastalığı ya da Goodpasture sendromu, insidansı milyonda 0.5 olan, böbrek ve akciğer tutulumu ile seyreden otoimmün bir hastalıktır. Etiyolojisi çok iyi bilinmeyen bu tablo çoğu kez erişkin erkeklerde gözlenir. Burada hızlı ilerleyen glomerülonefrit tablosu ile başvuran ve hemodiyalize alınan; immunosupresif tedavi olarak siklofosfamid ve steroid kullanmasına rağmen akciğer semptomları ancak intravenöz gammaglobulin tedavisi sonrasında düzelen bir olgu sunuldu.

Anahtar kelimeler: Goodpasture sendromu, glomerülonefrit, pulmoner hemoraji, intravenöz gammaglobulin

SUMMARY

Antiglomerular basal membrane disease: A case report. Antiglomerular basement membrane (AGBM) disease or Goodpasture's syndrome is an autoimmune disorder in which lungs and kidneys are effected. Its incidence is 0.5 per million. Male adults are mainly affected by this disorder with unknown etiology. A case of rapidly progressive renal insufficiency requiring hemodialysis treatment, whose pulmonary signs and symptoms relieved only after intravenous gammaglobulin treatment; though she was treated earlier with cyclophosphamide and steroids without any response, is herein reported.

Key words: Goodpasture's Syndrome, glomerulonephritis, pulmonary hemorrhage, intravenous gammaglobuline

GİRİŞ

Glomerüler bazal membrana karşı antikorlar nedeniyle oluşan nekrotizan glomerülonefrit ve pulmoner hemoraji sendromuna antiglomerül bazal membran (AGBM) hastalığı (Goodpasture sendromu) denilmektedir. Etiyolojisi çok iyi bilinmemekte olan bu çok nadir (milyonda 0.5) hastalık 5-40 yaş arasında erkeklerde daha sık görülür⁽³⁾. Hastalık altıncı dekatta ikinci pikini yapar ve bu dönemde erkek-kadın hasta oranı eşittir. Yazımızda hızlı ilerleyen glomerülonefrit tablosu ile başvuran bir AGBM hastalığı olgusu sunulmaktadır.

OLGU SUNUMU

17 yaşındaki bayan hastanın karın ağrısı, bulantı, kusma ve idrar yapamama şikayetleri

ile başvurduğu hastanede proteinürisi, anemisi, azot retansiyonu, ve oligoanürisi saptanarak kliniğimize sevk edilmişti. Özgeçmişinde özellik yoktu. Dört yıldır 1 paket/gün sigara kullanımı söz konusu idi.

Fizik muayenesinde soluk görünümde, yaygın ödemi mevcuttu. Her iki akciğer bazalinde solunum sesleri azalmış ve bilateral kostodiafragmatik sinüsler kapalı idi. Arteryel kan basıncı 190/100 mmHg, nabız dakika sayısı 76 ritmik idi. Epigastrium, umbilikus ve sol üst kadranda derin palpasyonla hassasiyet mevcuttu; organomegali saptanmadı. Diğer sistem muayenelerinde bir özellik saptanmadı.

Laboratuar tetkiklerinde eritrosit sedimentasyon hızı 58 mm/saat, Hb: 7.6 g/dL, Hct: %23, lökosit: 6150/mm³, BUN: 79 mg/dL,

Mecmuaya geldiği tarih: 10.04.2000

* İstanbul Üniversitesi, İstanbul Tıp Fakültesi, İç Hastalıkları Anabilim Dalı, Nefroloji Bilim Dalı, Çapa, İstanbul

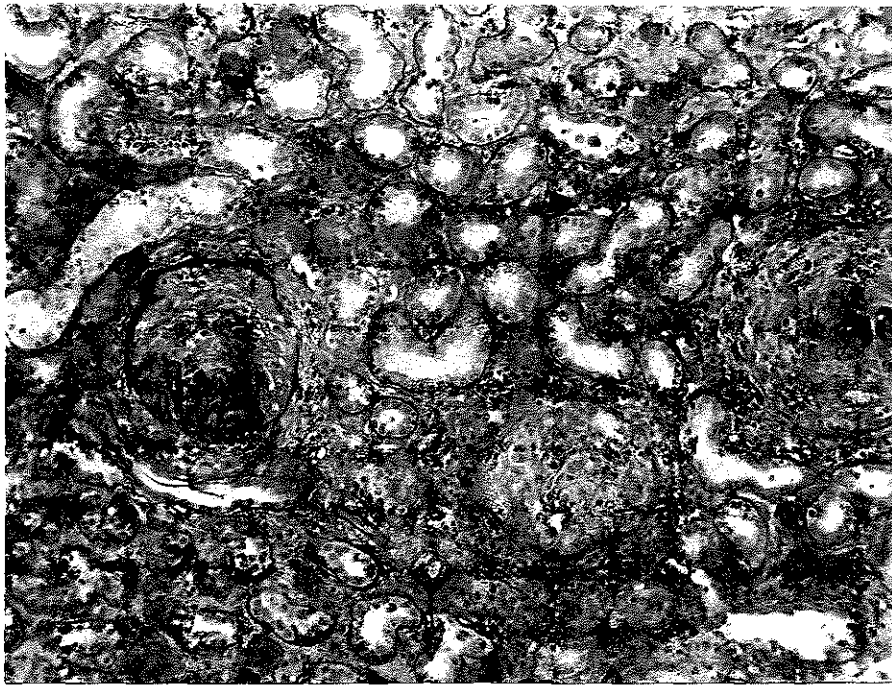
** İstanbul Üniversitesi, İstanbul Tıp Fakültesi, Patoloji Anabilim Dalı, Çapa, İstanbul

kreatinin 6.5 mg/dL, ürik asit: 6.6 mg/dL, K: 4.8 mmol/L, Ca: 7.3 mg/dL, P: 7.3 mg/dL, total protein: 5.1 g/dL, albümin: 2.3 g/dL, demir: 36 ug/dL, total demir bağlama kapasitesi: 271 ug/dL, ferritin: 41.3 ng/mL ve parathormon: 343.9 pg/ml idi. İdrar tahlilinde proteinüri ve sedimentte 5-6 lökosit, bol eritrosit ve 1-2 hyalen silendir bulundu. İlk çekilen akciğer grafisinde belirgin bir patoloji saptanmadı. Ultrasonografik incelemede böbrek boyutları, konum ve konturları normal sınırlar içinde bulundu.

Hasta oligoanürisi nedeniyle subklavyen kateter takılarak hemodiyaliz programına alındı. Hızlı ilerleyici bir glomerülo nefrit düşünülen hastada bakılan ANA, Anti-ds DNA ve ANCA negatif bulunurken, kompleman düzeyleri normal surlarda idi. Yapılan böbrek biopsisinin ışık mikroskop incelemesinde hücreden zengin ve glomerüllerde fibrinoid nekroz içeren kresentik glomerülo nefrit saptandı (Şekil 1). Immunfloresans incele-

mede ise IgG ile bazal membranda diffüz lineer kuvvetli pozitivite bulundu. Bunun üzerine bakılan antiglomerül bazal membran antikor düzeyi 25 Ku/L (N:<4) olarak saptandı. Hastaya siklofosfamid 500mg/gün ve metilprednizolon 500 mg/gün pulse tedavisi başlandı. Daha sonra tedavi sadece metilprednizolon 1 mg/kg/gün dozunda devam etti. Hastanın takipleri sırasında üç kez reanhnasyon desteği gerekecek tarzda hemoptizi atakları oldu. Her atak sırasında pCO₂ 30-35 mmHg, pO₂ 40 mmHg ve/veya altında ve SaO₂ %75'in altında idi. Çekilen akciğer bilgisayarlı tomografisinde bilateral diffüz alveolar hemoraji odakları saptandı. Plazmaferez uygulanamayan hastaya intravenöz gammaglobulin (IVIg) 2 g/kg dozunda uygulandı. Hemoptizi şikayeti bu tedaviden sonra tekrarlamayan hastanın böbrek fonksiyonlarında düzelme olmadığı için A-V fistül açılarak düzenli hemodiyaliz programına alınarak takibine devam edildi.

Şekil 1. Glomerüllerde Bowman boşluğunu dolduran hücresel kresent oluşumları (HEx125)



TARTIŞMA

Antiglomerül bazal membran hastalığında ya da diğer adı ile Goodpasture sendromu'nda, alveol ve glomerül bazal membranın tip 4 kollajeninin alfa 3 zincirinin non-kollajenöz kısmına karşı antikor gelişimi söz konusudur (1,7,9). Tetiği çeken faktör, kendine ait toleransın kaybı olmakla beraber, bazı çevresel nedenler (sigara kullanımı, üst solunum yolu viral enfeksiyonları, volatil hidrokarbonlar) de suçlanmaktadır (1). Hodgkin hastalığının da etyolojide rolü olduğu belirtilmektedir. %80-85 olguda HLA DRW2 dokü grubu saptanmıştır (10). Olgumuzda da genç yaşta olmasına rağmen yoğun sigara kullanımı hemoptizi ataklarını ortaya çıkarmış olabilir.

Antiglomerül bazal membran antikorunun glomerül bazal membranına bağlanması kompleman aktivasyonu ve lökosit migrasyonuna yol açar ve nekrotizan proliferatif glomerülofrit gelişir (5,8). Bowman boşluğunda fibrin birikir ve kresent formasyonu gözlenir (5). Sonuçta hastamızda da gözleendiği üzere haftalar içinde pulmoner hemorajinin eşlik edebildiği hematüri, nefritik sendrom, nefrotik düzeyde proteinüri ve hızlı ilerleyici glomerülofrit tablosu gelişir. Pulmoner hemoraji hastaların yarısında görülür ve hafif hemoptizi ile seyredebileceği gibi ani solunum yetersizliği yapabilecek kadar da hızlı ve abondan olabilir (2). Olgumuzda hemoptizi atakları entübasyon gerektirecek kadar ciddi seyretti ve kendisi üç değişik zamanda reanimasyon ünitesinde izlendi.

Hastalığı diğer pulmoner-renal sendroma yol açan hastalıklardan ayırt etmek için serolojik incelemeler yardımcı olur. Özellikle AGBM antikor düzeyi önem taşır. Prognostik önemi olmayan bu değer radyoimmunoassay yöntemi ile %90, indirekt immunfloresan yöntemi ile %60-80 pozitif bulunur (12). Serum kompleman düzeyi normaldir. Diğer serolojik testler negatif kalırken %5 hastada

ise c-ANCA pozitif bulunabilir (12). Olgumuzda bakılan AGBM antikoru yüksek bulunurken diğer tüm serolojik testleri negatif kalmıştı.

Hastalığın seyri değişken olup başlangıçta ciddi hemoptizi olan hastalar uzun süre remisyona girebilir veya hemoptiziler tekrarlayarak devam edebilir (1). Çoğunlukla böbrek tutulumu hızlı ilerler ve birkaç hafta veya ay içinde son dönem böbrek yetersizliği gelişir (1). Olgumuz da kısa bir süre içinde devamlı renal replasman tedavisine ihtiyaç duyar hale geldi. Tedavinin en önemli noktası hastalığın erken döneminde uygulanabilmiş olmasıdır. Plazmaferez, glukokortikoid, siklofosfamid veya azatiopürin tedavileri ile böbrek fonksiyonları düzelebilir ve ortalama yaşam süresi belirgin olarak artar (6). Plazmaferez AGBM antikor titresi tamamen kaybolana dek (ortalama 1-2 ay) her gün uygulanır. Plazmaferez ile birlikte immunosüpresif tedavi uygulandığında bir yıllık remisyona sağlanabilmiştir (4). Siklofosfamid 2-3 mg/kg/gün veya azatiopürin 1-2 mg/kg/gün ile birlikte prednizon 1mg/kg/gün tedavisi genellikle bir pulse tedaviyi takiben başlanır. Belirtilen dozlarda altı-sekiz hafta uygulandıktan sonra bazen dozlar tedricen azaltılarak tedavi altı aya kadar sürdürülebilir (4,6). Olgumuzda olduğu gibi başvuru sırasında serum kreatinin düzeyinin 6.8 mg/dl üzerinde olması, oligoanüri varlığı veya diyaliz tedavisine ihtiyaç duyulması halinde böbrek fonksiyonlarını önerilen tedaviler ile düzeltme şansı olmadığı için; uygulanacak immünsüpresif tedavinin tipini akciğer tutulumu belirler (4,8).

Hastamızda mevcut akciğer tutulumu da göz önüne alınarak başlanan immunosüpresif tedaviye rağmen tekrarlayan hemoptizilere bağlı olarak ciddi solunum yetersizliği gelişti. Bunun üzerine hastaya otoimmün hastalıklarda özellikle sistemik lupus eritematosus (SLE) tedavisinde otoantikorların gelişimine baskılamak üzere kullanılan IVIG te-

davisi başlandı⁽¹¹⁾. Literatürde bu tedavi biçimine ait bir bilgi olmadığı için, IVIG SLE için önerilen dozlarda (2 gr/kg) bir kez uygulandı. Hiç bir komplikasyon gelişmeden uygulanan IVIG tedavisinden sonra hemoptizi atağı bir kez daha tekrarlamayan hasta halen haftada 3 kez hemodiyaliz tedavisine devam etmektedir.

Sonuç olarak çok nadir görülen bir hastalık olmasına rağmen hemoptizi ile birlikte seyreden böbrek yetersizliği durumlarında, AGBM hastalığı ayırıcı tanıda yer almalıdır çünkü erken tanı konan olgularda tedavi ile remisyon sağlanabilir. Immünsüpresif tedavi ile kontrol altına alınamayan akciğer semptomları varlığında ise IVIG tedavisinin de yararlı olabileceği kanısına varıldı.

KAYNAKLAR

1. Ang C, Savage J, Dawborn J, Miach P, Heale W, Clarke B, Sinclair RS: Anti-glomerular basement membrane (GBM)-antibody-mediated disease with normal renal function. *Nephrol Dial Transplant* 13:935 (1998).
2. Ball JA, Young KR: Pulmonary manifestations of Goodpasture's syndrome. *Antiglomerular basement disease and related disorders. Clin Chest Med* 19:777 (1998).
3. Daimon S, Umeda T, Michishita I, Wakasugi H, Genda A, Koni I: Goodpasture's-like syndrome and effect of extracorporeal membrane oxygenator support. *Intern Med* 33:569 (1994).
4. Flores JC, Savage COS, Lockwood CM, Taube D, Cameron JS, Williams DG, Ogg CS: Clinical and immunological evolution of oligoanuric anti-gbm nephritis treated by haemodialysis. *Lancet* i:5 (1986).
5. Groggel GC, Terreros DA: Role of the terminal complement pathway in accelerated autologous anti-glomerular basement membrane nephritis. *AJP* 136:533 (1990).
6. Johnson JP, Whitman W, Briggs WA: Plasmapheresis and immunosuppressive agents in antibasement membrane antibody-induced Goodpasture's syndrome. *Am J Med* 64:354 (1978).
7. Kovithavongs T, Dossator IB: Goodpasture's syndrome with normal renal function. *Nephrol Dial Transplant* 12:1540 (1997).
8. Merkel F, Pullig O, Marx M, Netzer KO, Weber M: Course and prognosis of anti-basement membrane antibody (anti-BM-Ab)-mediated disease: report of 35 cases. *Nephrol Dial Transplant* 9:372 (1994).
9. Niles JL, Böttinger EP, Saurina GR, Kelly KJ, Pan G, Collins AB, McCluskey RT: The syndrome of lung hemorrhage and nephritis is usually an ANCA associated condition. *Arch Intern Med* 156:440 (1996).
10. Sanchez-Fructuoso AI, Blanco J, Naranjo P, Prats D, Barrientos A: Antiglomerular basement membrane antibody-mediated nephritis in two patients with type II diabetes mellitus. *Nephrol Dial Transplant* 13:2674 (1998).
11. Strufelt G, Mousa F, Jonsson H, Nived O, Thysell H, Wollheim F: Recurrent cerebral infarction and the antiphospholipid syndrome: effect of intravenous gammaglobulin in a patient with systemic lupus erythematosus. *Ann Rheum Dis* 49: 939 (1990).
12. Westman KWA, Bygren PG, Eilert I, Wiik A, Wieslander J: Rapid screening assay for anti-GBM antibody and ANCAs; an important tool for the differential diagnosis of pulmonary renal syndromes. *Nephrol Dial Transplant* 12:1863 (1997).