

## ÇENE OSTEOMYELITLERİ

İsmail ERMİŞ\*, Murat TOPALAN\*, Vakur OLGAÇ \*\*, Sinan NUR KESİM\*,  
Metin ERER\*

### ÖZET

Üst veya alt çenede kemik infeksiyonu olan 23 hastada lezyonun özellikleri ve klinik belirtileri incelenmiştir. Osteomyelit iki hastada maksillada ve 21 hastada mandibulada yer almış olup 9'u post travmatik, 8'i odontojenik ve 6'sı post operatif osteomyelit olarak sınıflandırılmıştır. Çoğu infeksiyonlar polimikrobiyal (%86) bulunmuş olup mandibuler osteoradyonekroz olguları bu çalışmaya dahil edilmemiştir. Tüm hastalarda osteomyelit kronik tip olup tedaviyi takip dönemleri altı hafta ile iki yıl arasında yer almıştır. Bu yazıda; hastalığın tanısı, etyolojisi, klinik ve radyolojik özellikleri, anatomik yerleşimi ve tedavisi değerlendirilmiştir.

**Anahtar kelimeler:** Osteomyelit, mandibula, maksilla

### SUMMARY

*Osteomyelitis of the jaws.* The presenting characteristics and clinical courses of 23 patients with upper and lower jaw bone infections are investigated. Two patients had the osteomyelitis in the maxilla and 21 in the mandible. Nine of the patients had post-traumatic osteomyelitis, eight had odontogenic osteomyelitis and six had post-operative osteomyelitis. Most infections were polymicrobial (86%). Cases with mandibular osteoradionecrosis were not included in this study. All of the patients had chronic osteomyelitis. The follow up period ranged from six weeks to two years. In this paper, diagnosis, etiology, clinical and radiological features, anatomical distribution and treatment of the lesions are reported.

**Key words:** Osteomyelitis, mandible, maxilla

### GİRİŞ

Osteomyelit kemiğin medüller ve kortikal yapısını tutan inflamatuvar bir durumdur. Günümüzde çene osteomyelitleri nisbeten nadir rastlanılan bir klinik tablodur. Mandibulada maksilladan daha sık görülmektedir (1,17). Çene kemiklerinde infeksiyon; sıklıkla periapikal bir absenin kemik ya da kemik iliğine doğru ilerlemesinden, travma veya cerrahi girişim sonrası ekstraoral ya da intraoral bir kontaminasyon yoluyla, radyoterapi sonrası gelişebilen osteoradyonekroz zemininde ya da çok nadir olarak da sistemik nedenlerle (hematojen kaynaklı) gelişebilmektedir (11,16,17).

İnfeksiyon mandibula ya da maksillada küçük bir alana lokalize olabilmekte veya kemiğin tüm medullar yapısını diffüz olarak

tutabilmektedir. Akut veya kronik bir şekilde ortaya çıkabilen mandibular osteomyelitte klinik tablo; osseöz yapıda invazyon gösteren organizmanın virulansına, hastanın immun ve mitrisyonel durumuna, yaşına ve daha önceden mevcut olan sistemik bir hastalığın natürüne bağlı olarak değişmektedir (1,17,19).

Yaygın antibiyotik kullanımı ve cerrahi girişimlerde geliştirilen asepsi teknikleri nedeniyle mandibular osteomyelit günümüzde daha az görülmektedir. Bununla beraber bu hastalık hala tanısı ve tedavisi zor bir klinik tablo olarak karşımıza çıkmaktadır. Bu çalışmada, kliniğimizde maksiller ve mandibuler osteomyelit tamsı konan hastalarımız; lezyonun tanısı ve tedavisi açısından değerlendirilmiştir.

Mecmuaya geldiği tarih: 17.07.2000

\* İstanbul Üniversitesi, İstanbul Tıp Fakültesi, Plastik ve Rekonstrüktif Cerrahi Anabilim Dalı, Çapa, İstanbul

\*\* İstanbul Üniversitesi, Onkoloji Enstitüsü, Çapa, İstanbul

## MATERYAL ve METOD

İstanbul Üniversitesi, İstanbul Tıp Fakültesi, Plastik ve Rekonstrüktif Cerrahi Anabilim Dalında, 1987-1997 yılları arasında tanısı konulup tedavisi yapılan 23 alt ve üst çene osteomyeliti olgusu retrospektif olarak incelenmiştir. Fistül ağzından akıntısı olan hastalarımızdan infeksiyöz ajanın ve etkili antibiyotğin tespiti için kültür ve antibiogram çalışmaları yapılmıştır. Dokuz olguda lokal ve ya genel anestezi altında cerrahi debridman sırasında kemik biopsisi yapılmış ve bu materyaller de histopatolojik ve mikrobiyolojik olarak incelenmiştir. Tedavide; dört hastada kültür ve antibiogram duyarlılık testi yapılmayıp geniş spektrumlu antibiyotik kullanılmış ve tüm olgularda cerrahi girişimde bulunulmuştur. Antibiyotik kullanımı 10 ile 30 gün arasında değişmiş ve antibiogram sonuçlarından itibaren başlanmış olup cerrahi debridmandan sonra da devam edilmiştir. Çoğu olguda anti-aerobik etkili bir farmakolojik ajan olan metronidazol eklenerek ikili antimikrobial kullanılmıştır. Genel ya da lokal anestezi altında hastalıklı kemik dokusu kanlanması iyi olan sağlam kemik bölümüne ulaşılmaya kadar debridman yapılmış, sekestr varlığında bu doku temizlenmiş ve üzerine vasküler bir doku ile kapatılmasına özen gösterilmiştir. Dört olguda K-teli veya miniplak ve vidalar çıkarılmış ve gerek görülen durumlarda diş çekimi yapılmıştır.

Hastalarımız cerrahi girişimden sonra altı hafta ile iki yıllık bir dönem takip edilmiş ve 14 hastanın takibi altı aydan fazla yapılmıştır. Olgu grubunda değerlendirilen parametreler; hasta cinsiyeti, yaş, kemik infeksiyonunun lokalizasyonu, etyoloji, semptom ve belirtiler, infeksiyöz ajan, radyolojik bulgular ve tedavi yöntemleri olmuştur.

## BULGULAR

Kliniğimizde yukarıda belirtilen süre içerisinde 23 çene osteomyeliti olgusu tedavi

edilmiştir. Hastaların hepsinde osteomyelit tanısı; anamnezler, klinik belirti ve semptomlar, radyolojik inceleme, intra-operatif bulgular ve dokuz hastanın cerrahi debridmanında çıkarılan spesimenlerin histopatolojik incelenmesiyle konulmuştur (Resim 1, 2).

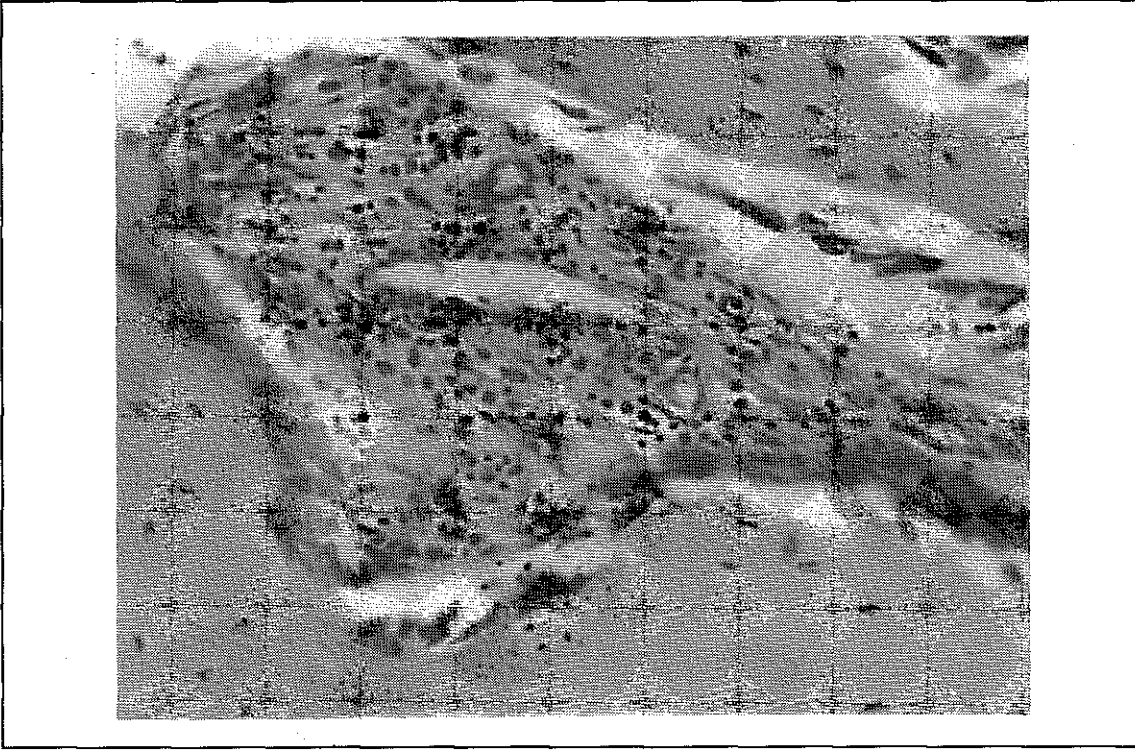
Hasta grubumuzun 2'sinde osteomyelit maksillada yer alırken 21'inde mandibulada yer almıştır. Maksiller osteomyelit olgularının 2'si de erkek olup kemik infeksiyonu tanısı konduğu zamanda yaşları 12 ile 28 (ortalama 20) bulunmuş, mandibuler osteomyelitli olguların 17'si erkek ve 4'ü bayan olup yaşları 16 ile 51 arasında (ortalama 36) değişmiştir.

Etyolojik olarak; maksiller osteomyelit olgularının 2'si odontojenik osteomyelit olarak saptanırken mandibuler osteomyelitli olguların 9'u post-travmatik, 6'sı odontojenik ve 6'sı post-operatif osteomyelit olarak sınıflandırılmıştır. Mandibuler post-operatif osteomyelit; üç olguda K-teli ya da miniplakla fiksasyon yapılan cerrahi girişimlerden sonra, iki olguda kemik grefti uygulanan ve bir olguda mandibulada sagittal "split" osteotomisi yapılan hastalarımızda tespit edilmiştir. Maksiller osteomyelitli iki olguda lezyon bukkal bölgede yer alırken mandibuler osteomyelitli olguların 10 tanesinde angulus, sekiz tanesinde korpus ve üç tanesinde ramusta lokalizasyon gösterdiği saptanmıştır.

Tüm grupta en sık görülen semptom ve belirtiler olarak ağrı (%91) ve şişlik (%78) olup %52 olguda pürülan akıntı saptanmıştır. %60 olguda sinüs formasyonu ve fistül ve %15 olguda sekestr gözlemlenmiş, ancak hiçbir hastamızda patolojik fraktür gelişmemiştir (Resim 3a, b, c).

Bakteriyolojik kültür çalışmaları %86 olguda polimikrobiyal etken olduğu ve %30 olguda anaerob ajanların da yer aldığını göstermiştir. En sık rastlanılan mikroorganizmaların Staphylococcus aureus, Streptococcus hemolyticus, Streptococcus viridans ve anaeroblar olduğu saptanmıştır.

**Resim 1.** Trabeküler yapıda kemik dokusu arasında lenfosit ve plazma hücresi infiltrasyonu içeren damardan zengin bağ dokusu (H&E x 400)



Hastaların tamamında ortopantomografik tetkik yapılmış ve kemiğin lezyon bölgesinde lokal radyoluslan ve osteolizis gösteren alanlar saptanmış, iki olguda mandibulanın kortikal yapısında düzensiz kalınlaşmalar tespit edilmiştir (Resim 4).

Mandibuler osteomyelitli iki olguda diabetes mellitus saptanırken iki olgunun sık alkol kullandığı ve 12 olgunun günde 20 adetten fazla sigara içtiği gözlemlenmiştir. Hastalarımızın hiçbirinde malnutrisyon, ileri derecede anemi, terminal bir kanser hastalığı ya da debilitan bir hastalık görülmemiştir. 5 olgumuz cerrahi girişim sonrası bir ile dört aylık süre içinde osteomyelit şikayet ve belirtileri ile başvurmuş ve ikinci defa cerrahi debridmana tabi tutulmuşlardır.

#### TARTIŞMA

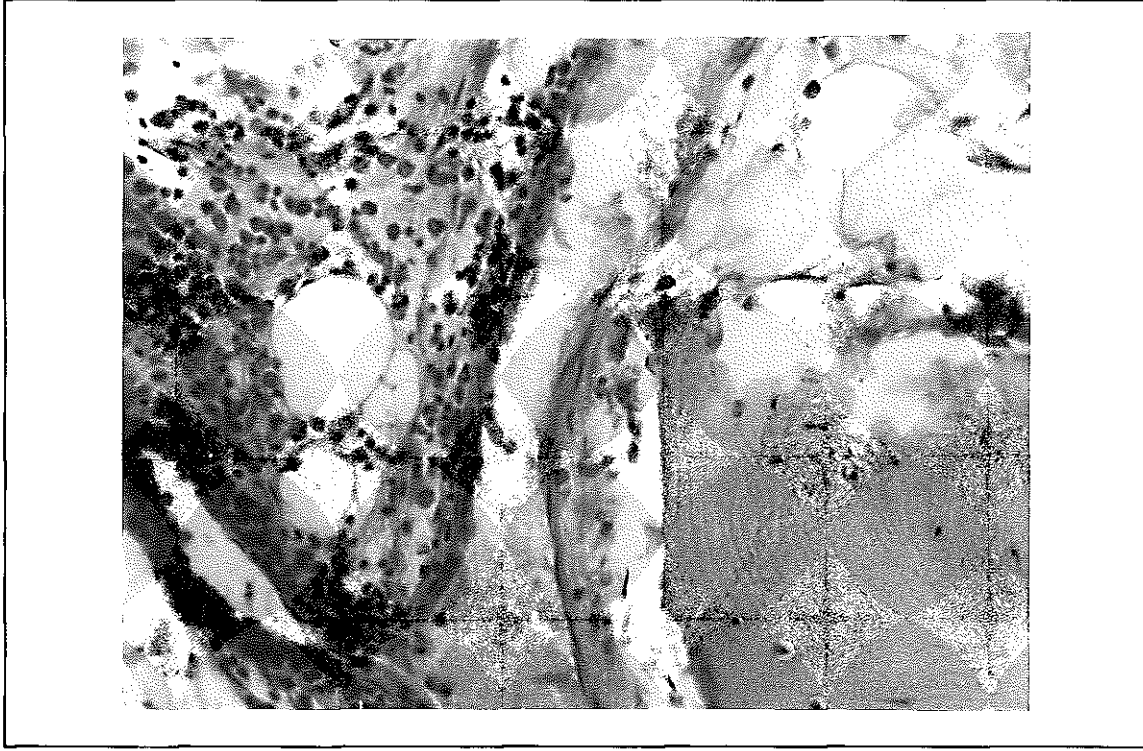
Çene kemiklerinde görülen osteomyelit tedavisi oldukça zor bir klinik tablodur, ancak son yıllarda antibiyotiklerin kullanımının

artmasıyla birlikte osteomyelit yüz kemiklerinde nisbeten az görülmektedir (3,9). Tanının yapılamayışı ya da geç tanı konması; sekestr formasyonu, fistül oluşumu, kronik osteomyelitte nükseden akut hecmeler, patolojik kırıklar, kemik deformiteleri ve nadiren de olsa neoplastik değişim gibi komplikasyonlara yol açabilmektedir (6,14,24).

Maksiller osteomyelit mandibuler osteomyelite göre çok nadir rastlanılmaktadır (9). Hastalarımızda maksiller kemik infeksiyonu (%8) mandibuladan daha az gözlemlenmiş olup diğer müelliflerin sonuçlarıyla uyum göstermektedir (1,17).

Maksiller osteomyelitli olgularımız mandibuler osteomyelit grubuna göre daha genç yaşlarda görülmesine rağmen McCash ve Rowe'un tanımladığı "neonatal osteomyelit" tablosuyla karşılaşmamıştır. Neonatal osteomyelit akut başlayıp yüksek ateşle seyreden, irritasyon, orta yüz bölgesinde kırmızılık ve şişme ile karakterize olup iç kantung

Resim 2. Yeni kemik trabekülleri çevresinde fibrosit ve fibroblastlardan oluşan aktif bağ dokusu (H&E x 400)



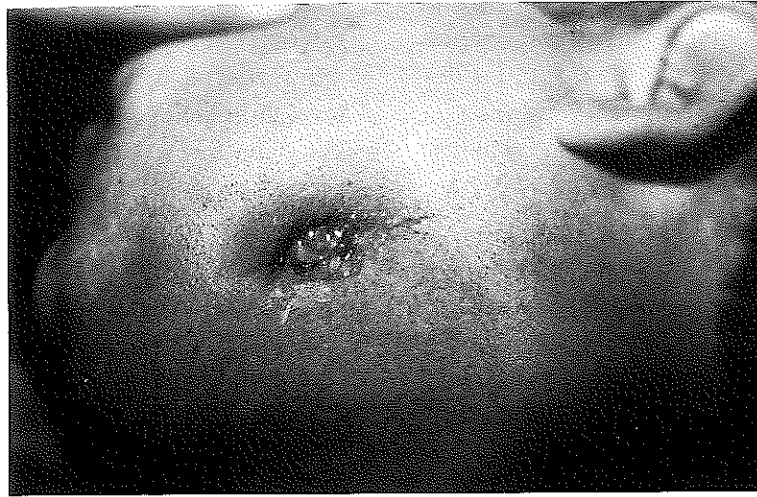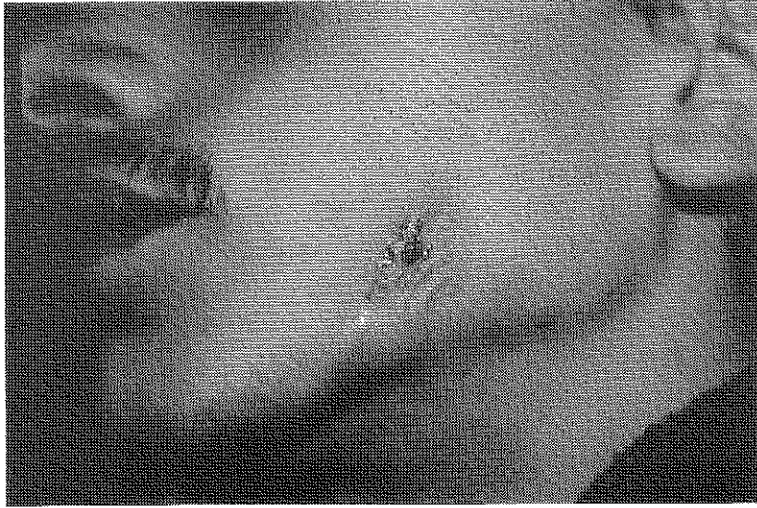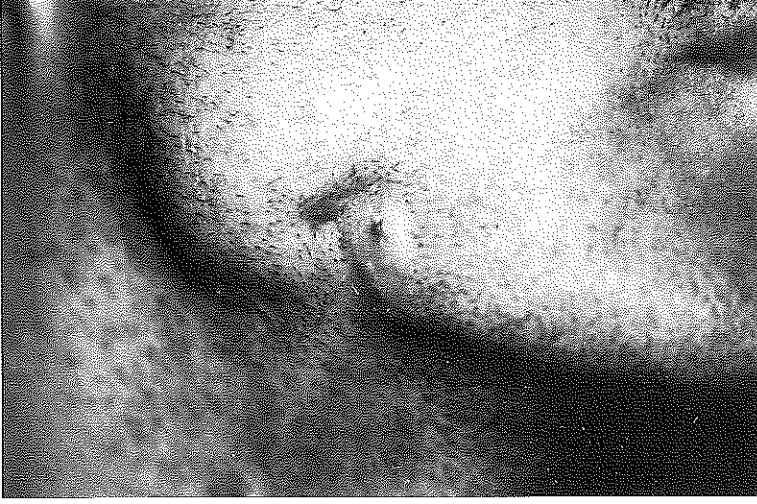tından pürülan bir akıntı ile kendini göstermektedir <sup>(13)</sup>. Maksillanın anatomik yapısı incelendiğinde mandibulaya göre kanlanmasının çok daha iyi olduğu görülür. Ortognatik cerrahide maksillanın total osteotomisi sonrası kısa bir iskemi dönemi gelişmesine rağmen böyle bir cerrahi girişim sonrası maksiller kemik nekrozu çok nadirdir, çünkü maksillanın kollateral kanlanması çok iyi sağlanabilmektedir <sup>(2)</sup>. Bu sebepten dolayı travma sonrası maksiller fraktürler çok sayıda oluşmasına rağmen osteomyelit görülme sayısı çok düşüktür. Diğer taraftan Nijerya'da yapılan bir çalışmada 35 gibi yüksek sayıda maksiller osteomyelit olgusu bildirilmiş <sup>(1)</sup>, ancak bu grup osteomyelit olgularının etyolojisinde gösterilen akut ülseratif gingivit ve "cancrum oris" tabloları bizim hasta grubumuzun etyolojisinde yer almamıştır.

Genel olarak radyoterapi sonrası gelişen kemik inflamasyonları osteomyelitinin bir subgrubu olarak kabul edilir ve osteomyelitinin sebepleri olarak değişik faktörler yer alırken

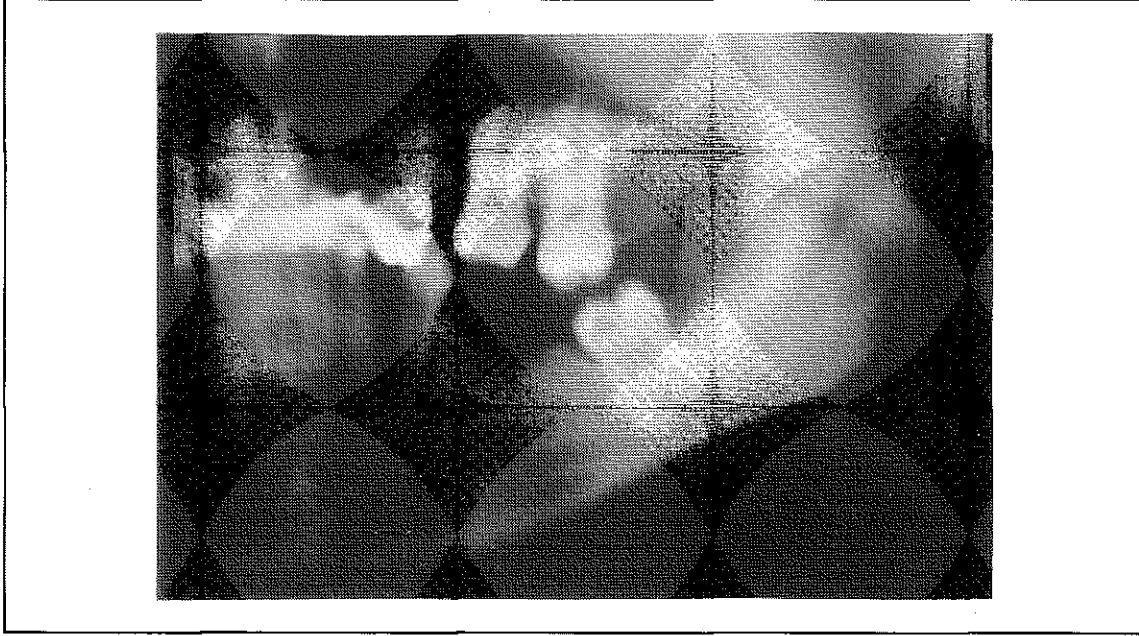
osteoradyonekrozda etken radyasyondur. Osteoradyonekrozda; kronik hipoksi, hiposellüler ve hipovasküler yapı doku onarımını bozarken sekonder bir bakteri kolonizasyonu enfeksiyona sebep olmakta, ancak osteomyelitte kemiğin değişik kaynaklardan primer bakteriyel invazyonu etyolojide yer almaktadır <sup>(12)</sup>. Bu yüzden bu çalışmada çenelerde görülen osteoradyonekroz olguları yer almamıştır.

Akut osteomyelit belirti ve semptomların bir aydan fazla sürmesi halinde kronik osteomyelit olarak tanımlanır <sup>(12,14)</sup>. Kliniğimize başvuran tüm olguları akut dönemi geçirmiş ve değişik yerlerde değişik konservatif tedavilere maruz kalmış hastalar oluşturmuştur. Odontojenik kaynaklar literatürde osteomyelitinin en sık görülen sebebi olarak gösterilmekte ve bunlar arasında periodontal hastalıklar, pulpa enfeksiyonları ve diş çekim yaraları başta gelmektedirler <sup>(6,14)</sup>. Etiyolojide ikinci sıklıkta infekte fraktürler belirtilmektedir <sup>(3,10,20)</sup>. Buna rağmen bizim hasta grubumuzda ilk sırayı travma almaktadır. İnfek-

Resim 3a, b, c. Pürülan akıntının görüldüğü osteomyelit fistülleri



Resim 4. Ortopantomografik görüntüde monoloküler radyolüsan kemik defekti ("kuru soket")



siyon genellikle hematojen kaynaklı olup bir bakteriyemi sonucu ya da fraktür veya travma sonrası mikroorganizmaların doğrudan kemik medulla ve korteksine yerleşmesiyle oluşmaktadır. Tam sürmemiş alt üçüncü molar ya da diğer infekte dişlerden geçen kırık hatlarında direnç düşmesi sonucu osteomyelit gelişme ihtimali yüksektir. Ayrıca akut perikoronar infeksiyon mevcudiyetinde diş çekimi, akut abse varlığında diş çekimi ya da akut inflamasyon gösteren bir alanda lokal anestezi madde infiltrasyonu osteomyelit nedeni olabilmektedir (1,9). Bizim olgularımızda da osteomyelit lokalizasyonunun mandibulanın diş mevcut olan, kısa bir dönem önce diş çekimi yapılan yerlerinde ya da bu bölgelere olan travmalarda çoğunluk olduğu dikkat çekmektedir.

Osteomyelitte radyolojik inceleme olarak konvansiyonel radyografi, kemik sintigrafisi, bilgisayarlı tomografi (BT) ve magnetik rezonans görüntüleme (MRI) yöntemleri kullanılabilir. Osteomyelitte radyolojik bulgular değişkenlik göstermekte ve değişik kemik reaksiyonlarını gösteren tam radyolüsan, hem radyolüsan hem radyopak ya da tam radyopak alanlar olabilmektedir

(7). Olgularımızın hiç birinde tam radyopak görüntü veren osteomyelite rastlamadık. Konvansiyonel radyografi teknikleri osteomyelit tanısı için rutin olarak kullanılmaktadır. Kemiksel değişiklikler 10-12 günden iki-üç haftaya kadar görülmesi de uygun klinik belirtiler yanında periodontal bir hastalık ya da diş kökü kalıntılarının bu yöntemle belirlenmesi osteomyelit tanısında yardımcı olabilmektedir (4,5,15). Bununla birlikte definitif osteomyelit tanısı için dört hafta geçmesi gerekmektedir (19). Olgularımızın büyük bir çoğunluğu bu süreyi geçen kronik osteomyelit olguları olduğundan ortopantomograflerin hemen hepsinde kemikteki morfolojik değişikliklerin saptanması mümkün olmuştur.

Kemik sintigrafisi 24-72 saate kadar olan kemik metabolizma artışını gösterebildiğinden osteomyelitin akut döneminde tanıda faydalı olabilmektedir (18). Technetium-99 veya gallium-67 izotopları ile yapılan kemik sintigrafileri mandibuler osteoblastik ve osteoklastik aktiviteyi kemikteki morfolojik değişikliklerden önce gösterebilmektedir (14,18). Bununla birlikte sintigrafi yüksek duyarlılık gösterebilmesine karşılık aynı dere-

cede spesifiklik gösterememektedir. Yeni çekilmiş diş alanları ve yumuşak doku infiamasyonları gibi durumlarda da aktivite artışı gösterebilmektedir (6,21).

BT güvenilir bir görüntüleme tekniği olup hem yüksek duyarlılık, hem alansal yüksek rezolüsyon hem de yumuşak doku hakkında bilgi verebilmektedir (8,22,23). BT ile kortikal kemik lezyonları, sekestr ve subperiosteal kemik depozasyonu (ossifikasyon gösteren periosteal reaksiyon) açık bir şekilde gözlemlenebilmektedir (19).

MRI medüller kemiğin infiltrasyonu ve medüller yağın inflamatuvar doku tarafından invazyonunu göstermesi açısından BT den daha duyarlıdır. Akut ya da kronik osteomyelitte intramedüller bir inflamasyon halinde BT den daha fazla bilgi verebilmektedir (7,23). Bununla birlikte BT ve MRI kemik osteolizisini, endosteal erozyonları ve kortikal defektleri göstermede faydalıdır (19). Osteomyelit tanısı aşamasında radyolojik incelemelerin yapılması hem lezyonun tanısının teyit edilmesi hem de lezyonun uygulanan tedaviye verdiği yanıtı takip açısından gereklidir.

Osteomyelitte antibiyotik kullanımı kültür ve antibiyogram sonuçlarına göre yapılmalıdır, ancak birçok hasta tedavi için başvurduğunda zaten antibiyotik kullanıyor olduğundan biopsi ve kültür çalışması yapılmadan bir ya da iki gün önce antibiotik kullanımı kesilmelidir (3). Khosla kronik osteomyelitte mikroorganizmaların sekestrde yer alması yüzünden antibiotiklerin buraya ulaşamadığını belirtmekte ve kişinin direnci ile organizmanın virulansına bağlı olarak da kemikte destrüksiyonun arttığına işaret etmektedir (9). Literatürde osteomyelit olgularında antibiotik kullanımının uzun süreli olduğu dikkat çekmektedir (3,9). Hastalarımızın bir kısmında ikili antibiotik ve antibiotiklerin uzun süreli kullanılması osteomyelit tedavimizde kür oranını arttırmamıştır, ancak kültürde üretilen mikroorganizmaya duyarlı antibio-

tik kullanımı prognozu iyi yönde etkilemiştir. Hiperbarik oksijen tedavisi hiçbir olgumuzda uygulanmamıştır. Bu tedavi modalitesinin osteomyelit tedavisinde olumlu bir etki göstermediği belirtilmiştir (3).

Hasta vücut direncinin düşük olması ya da bakteriyel ajanın virulansının yüksek olmasının osteomyelitin klinik seyrinde önemli bir faktör olduğu belirtilmektedir (1,17). Bu durumlarda hastanın genel durumunun düzeltilmesi ve yeterli bir suportif tedavi uygulanması önem arzeder.

Osteomyelitte cerrahi tedavi inflamasyonlu dokunun tamamen eksizyonudur. Çıkarılacak kemik miktarının tespiti kolay değildir ve gereğinden fazla kemik rezeksiyonu yapmamaya dikkat edilmelidir. Bu yüzden yapılabilecek cerrahi girişimleri lokal küretaj, sekestrektomi, diş çekimi, yabancı cisim uzaklaştırılması, nedbe dokusunun temizlenmesi, küratif cerrahi rezeksiyon ve segmenter mandibula rezeksiyonu olarak sınıflandırılabilir (1,3,9). Mandibulanın infekte bölümünün total rezeksiyonu ancak yeni kemik oluşumu bulgularının olmadığı ve osteomyelitin mandibulanın bukkal ve medial kortikal bölümünde destrüksiyona yol açtığı durumlarda yapılmalıdır (1). Kemik grefti uygulamaları ya da patolojik fraktür gibi durumlarda ise mandibulanın immobilizasyonu intermaksiller fiksasyon ya da eksternal fiksasyon aygıtlarıyla sağlanmalıdır (3,9).

Sonuç olarak; tanı ve tedavisi oldukça zor olan çene osteomyelitlerinde seçilecek tedavi yöntemi uygun antibiotik uygulaması sırasında yeterli bir cerrahi debridamın yapılmasıdır. Antibiotik seçiminde biopsi materyali ve cerrahi materyalden yapılacak olan kültür ve antibiyogram osteomyelitin tedavisinde önemli bir faktördür.

## KAYNAKLAR

1. Adekeye, E.O., Cornah, J.: Osteomyelitis of the jaws: a review of 141 cases. *Br J Oral Maxillofac Surg.* 23: 24 (1985).



2. Bell, W.H.: Revascularization and bone healing after anterior maxillary osteotomy: a study using rhesus monkeys. *J Oral Surg*, 27: 249 (1969).
3. Calhoun, K.H., Shapiro, R.D., Stiernberg, C.M., Calhoun, J.H., Mader, J.T.: Osteomyelitis of the mandible. *Arch Otolaryngol Head Neck Surg* 114: 1157 (1988).
4. Capitanio, M.A., Kirkpatrick, J.A.: Early roentgen observations in acute osteomyelitis. *Am J Radiol* 108: 488 (1970).
5. Davies, H.T., Carr, R.J.: Osteomyelitis of the mandible: complication of routine dental extractions in alcoholics. *Br J Oral Maxillofac Surg* 28: 185 (1990).
6. Hudson, J.W.: Osteomyelitis of the jaws: a 50-year perspective. *J Oral Maxillofac Surg* 51: 1294 (1993).
7. Kaneda, T., Minami, M., Ozawa, K., Akimoto, Y., Utsunomiya, T., Yamamoto, H., Suzuki, H., Sasaki, Y.: Magnetic resonance imaging of osteomyelitis in the mandible. *Oral Surg Oral Med Oral Pathol* 79: 634 (1995).
8. Kanemoto, K., Suzuki, R., Okano, T., Nagumo, M.: Osteomyelitis of the mandibular condyle. *J Oral Maxillofac Surg* 50: 1337 (1992).
9. Khosla, V.M.: Current concepts in the treatment of acute and chronic osteomyelitis: review and report of four cases. *J Oral Surg* 28: 209 (1970).
10. Koerbusch, G.F., Fotos, P., Goll, K.T.: Retrospective analysis of osteomyelitis. Aetiology, demographics, risk factors and management in 35 cases. *Oral Surg Oral Med Oral Pathol* 74: 149 (1992).
11. Lavery KM. Basic principles of treatment. "Rowe and Williams' maxillofacial injuries, Editör: Williams JL1, Churchill Livingstone, Edinburg, (1994)", sayfa:51.
12. Marx, R.H.: Chronic osteomyelitis of the jaws. *Oral and Maxillofac Surg Clin North Am* 3: 367 (1991).
13. McCash, C. R., Rowe, N.L.: Acute osteomyelitis of the maxilla in the infancy. *J Bone Joint Surg* 35B: 22, (1953).
14. Mercuri, L.G.: Acute osteomyelitis of the jaws. *Oral and Maxillofac Surg Clin North Am* 3: 355 (1991).
15. Montonen, M., Lizuka, T., Hallikainen, D., Lindqvist, C.: Decortication in the treatment of diffuse sclerosing osteomyelitis of the mandible. Retrospective analysis of 41 cases between 1969-1990. *Oral Surg Oral Med Oral Pathol* 75: (1993).
16. Moose, S.M., Marshall, K.J.: Acute infections of the oral cavity. "Textbook of oral and maxillofacial surgery, Editör: Kruger, G.O.. The C.V. Company, St.Louis, (1984)", sayfa: 195.
17. Regezi, J.A., Sciubba, J.: *Oral Pathology, Clinical-Pathologic Correlations*, W. B. Saunders Company, Philadelphia, 2. Baskı (1993), sayfa: 421.
18. Rohlin, M.: Diagnostic value of bone scintigraphy in osteomyelitis of the mandible. *Oral Surg Oral Med Oral Pathol* 75: 650 (1993).
19. Schuknecht, B.F., Carls, F.R., Valavanis, A., Saifer, H.F.: Mandibular osteomyelitis: evaluation and staging in 18 patients, using magnetic resonance imaging, computed tomography and conventional radiographs. *J Cranio-Maxillofac Surg* 25: 24 (1997).
20. Taher, A.A.Y.: Osteomyelitis of the mandible in Tehran, Iran. Analysis of 88 cases. *Oral Surg Oral Med Oral Pathol* 76: 28 (1993).
21. Tsuchimochi, M., Higashino, N., Okona, A.: Study of combined technetium 99m methylene diphosphonate and gallium 67 citrate scintigraphy in diffuse sclerosing osteomyelitis of the mandible: case reports. *J Oral Maxillofac Surg* 49: 887 (1991).
22. Van Merckestejn, J.P.R., Groot, R.H., Bras, J., McCarroll, R.S., Bakker, D.J.: Diffuse sclerosing osteomyelitis of the mandible: A new concept of its etiology. *Oral Surg Oral Med Oral Pathol* 70: 414 (1990).
23. Williamson, M.R., Quenzer, R.W., Rosenberg, R.D.: Osteomyelitis: sensitivity of 0.064 T MRI, three-phase bone scannig and indium scanning with biopsy proof. *Magn Reson Imaging* 9: 45 (1991).
24. Yoshiura, K.Y., Hijiya, T., Aiji, E.: Radiographic patterns of osteomyelitis in the mandible.Plain film/CT correlation. *Oral Surg Oral Med Oral Pathol* 78:116 (1994).