

FOLLİKÜLER KÖKENLİ TIROİD TÜMÖRLERİNİN TANISINDA HBME-1 ANTİKORUNUN YERİ

Yersu KAPRAN*, Ekrem YAVUZ*, Yasemin GİLES**, Alp Bozbora**,
Neşe ÖZBEY***, Harika BOZTEPE***, Ferhunde DİZDAROĞLU*

ÖZET

Mezotel hücre belirleyicisi olarak geliştirilen HBME-1 monoklonal antikorunun, tiroidin iyi diferansiye folliküler kökenli karsinomiarında da immünreaktivite gösterdiği bildirilmektedir. Bu çalışmada HBME-1 antikorunun tiroidin oldukça sık karşılaşılan neoplastik, non-neoplastik lezyonlarının ayırımındaki değerinin araştırılması hedeflendi. Bu amaçla, tiroid neoplazisi veya non-neoplastik lezyonu olan toplam 40 vakada HBME-1 immünreaktivitesi araştırıldı. Papiller karsinomların tümünde (10/10) kuvvetli ve diffüz immünreaktivite belirlendi. Papiller hiperplazi içeren nodüllerin (3/6) ve folliküler adenomların üçünde (3/5) heterojen, değişik yoğunluklarda pozitivite gözlemlendi. Folliküler karsinomların ikisinde (2/3), az diferansiye karsinomların yedisinde (7/12) immünreaktivite dikkati çekti. Graves hastalığı olan iki ve Hurthle hücreli karsinomu olan iki vakada pozitiviteye rastlanmadı. Bu bulguların ışığında, HBME-1 antikorunun, tiroidin papiller lezyonlarının ayırıcı tanısında klasik histopatolojik kriterlere yardımcı olarak kullanılabilceği, özellikle immünreaktivitenin belirlenmemesinin, benign lezyon lehine bir bulgu olarak değerlendirilebileceği sonucuna varıldı.

Anahtar kelimeler: Tiroid lezyonları, ayırıcı tanı, HBME-1 antikor

SUMMARY

The value of HBME-1 immunoreactivity in the differential diagnosis of follicular derived thyroid tumors. HBME-1 monoclonal antibody, initially developed against to mesothelial cells, is also claimed to have immunoreactivity with follicular derived thyroid tumors. In this study the utility of HBME-1 antibody in the differential diagnosis of neoplastic and non-neoplastic lesions of thyroid has been investigated. HBME-1 antibody was applied to 40 cases of thyroid tumours and lesions. Immunohistochemical method was used. All papillary carcinomas showed strong and diffuse immunoreactivity (10/10), but only 3 cases of nodular goitres with papillary hyperplasia (3/6) and follicular adenomas (3/5) had heterogeneous positivity. 2 cases of follicular carcinoma (2/3) and 7 cases of poorly differentiated carcinomas (7/12) were found to have immunoreactivity for anti-HBME-1 antibody. 2 cases of Graves' disease and Hurthle cell carcinomas did not show any immunoreactivity. In conclusion, HBME-1 antibody can be used as an adjunct immunostain to conventional histopathological criteria to differentiate papillary carcinomas of the thyroid from benign lesions. We suggest that negative immunoreactivity may be used as a finding supporting the diagnosis of a benign lesion.

Key words: Thyroid lesions, differential diagnosis, HBME-1 antibody.

GİRİŞ

Folliküler kökenli tiroid lezyonlarının histopatolojik tanısında zaman zaman ciddi zorluklar ortaya çıkabilmektedir. Bunlar arasında, özellikle, papiller hiperplazi - papiller karsinom ve folliküler adenom - folliküler karsinom ayırımlarının yapılması sayılabilir. Bu tür lezyonların ayırıcı tanıları için, kon-

vansiyonel histopatolojinin yanısıra, immün-histokimyasal olarak çeşitli antikorlar denenmiş ve kısmen yardımcı olabilecekleri gösterilmiştir (2,3,4,11).

HBME-1 mezotelyoma hücre kültüründen üretilmiş monoklonal bir antikordur (1). Hem normal hem de neoplastik mezotel hücrelerinin yüzeyinde bulunan, henüz tanımlanma-

Mecmuaya geldiği tarih: 24.05.2000

* İstanbul Üniversitesi, İstanbul Tıp Fakültesi Patoloji Anabilim Dalı

** İstanbul Tıp Fakültesi Genel Cerrahi Anabilim Dalı

*** İstanbul Tıp Fakültesi İç Hastalıkları Endokrinoloji Bilim Dalı

yan bir antijeni tanımaktadır; hücre içinde tipik olarak ortaya koyduğu patern mikrovilluslara uygunluk göstermektedir⁽¹⁾. Özellikle mezotelyoma- adenokarsinom ayırımında kullanılması önerilen immünohistokimya paneli içinde yer alan bu antikörün, son yıllarda tiroid lezyonlarında da "malign tümör belirleyicisi" olarak kullanılabileceği ileri sürülmüştür^(6,10).

Bu çalışmada HBME-1 antikörünün, tiroidin özellikle ayırıcı tanı gücünü olan lezyonlarındaki katkısı, bunun yanısıra da folliküler kökenli karsinomlardaki immünprofilinin belirlenmesi amaçlanmıştır.

MATERYAL ve METOD

İstanbul Tıp Fakültesi Patoloji Anabilim Dalı'nın arşiv materyali taranarak 10 adet papiller karsinom, 3 adet folliküler karsinom, 12 adet az diferansiye karsinom, 2 adet Hurthle hücreli karsinom, 6 adet papiller hiperplazili nodül, 2 adet Graves hastalığı, 5 adet folliküler adenom olmak üzere toplam 40 vaka çalışma kapsamına alındı. Vakalara ait H.E ile boyalı preparatlar tekrar gözden geçirilerek immünohistokimya için uygun bloklar belirlendi.

Formalin fikse parafin blok kesitlerine 60 dakika oda ısısında olmak üzere, primer antikör olarak, antiHBME-1 (Dako, prediluted, mouse), Biotin-Streptavidin amplifikasyonu, HRP enzimi ve AEC kromojeni uygulandı. Hemen tüm vakalarda bulunan çevre tiroid dokusu internal kontrol olarak kullanıldı.

İmmünohistokimya sonuçları, birbirinden bağımsız olarak iki araştırmacı tarafından, tanıları bilinmeksizin boyanma yoğunluğu ve dağılımı açısından değerlendirildi.

BULGULAR

Sonuçlar tablo 1'de özetlenmiştir. HBME-1 antikörü ile, ikisi mikrokarsinom, ikisi yüksek silendirik (tali celi) tipte olan papiller karsinomların tümünde (10/10) kuvvetli ve diffüz, sitoplazmik ve membranöz boyanma belirlendi (Resim 1). Ayrıca, HBME-1'in ana tümör kitlesi dışındaki küçük satellit karsinom odaklarını da boyayarak belirgin hale getirdiği saptandı. Kuvvetli papiller hiperplazili nodüllerin birinde yaygın ve kuvvetli pozitivite dikkati çekti. Diğer iki nodülde hücrelerin %30-40'ında heterojen, orta derecede immünreaktivite görüldü (Resim 2). Graves hastalığı nedeniyle diffüz hiperplazi gösteren iki vakada boyanma görülmedi.

Foliküler karsinomlu vakaların ikisinde kuvvetli ve diffüz boyanma mevcut idi. Bir vakada ise boyanma görülmedi.

Biri hyalinize trabeküler adenom (HTA) özelliğinde olan folliküler adenomların üçünde (3/5) hücrelerin %40'da pozitivite belirlendi.

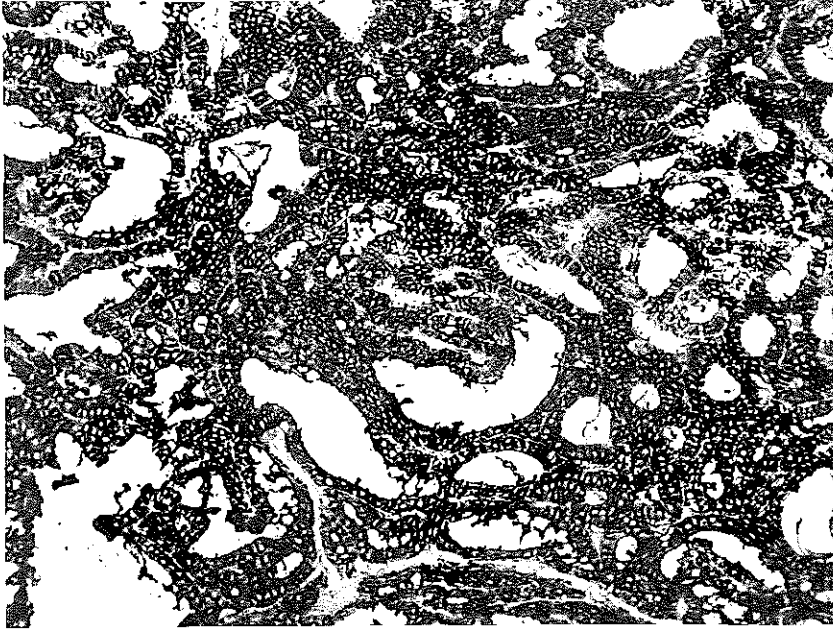
İkisi insüler tipte olan az diferansiye karsinomların, beşinde diffüz ve kuvvetli, birinde hücrelerin %10'da, birinde %40'da kuvvetli olmak üzere immünreaktivite görüldü (7/12). Bu karsinomlarda HBME-1 reaktivi-

Tablo 1. Tiroid lezyonlarında HBME-1 immünreaktivitesi.

	Papiller CA	Nodüler Guvatr*	Graves Hastalığı	Foliküler CA	Foliküler Adenom	Az diferansiye CA	Hurthle Hücreli CA
Pozitif	10	3	0	2	3	7	0
Negatif	0	3	2	1	2	5	2
Toplam	10	6	2	3	5	12	2

* papiller hiperplazili nodüler guvatr
CA: karsinom

Resim 1. Papiller karsinomda kuvvetli ve diffüz monoklonal HBME-1 antikoruna immünreaktivitesi. (HBME-IX 310)



tesinin, tümörlerin özellikle daha iyi diferansiye olduğu düşünülen alanlarda lokalize olduğu dikkati çekti (Resim 3).

İki Hurthle hücreli karsinomda immünreaktivite saptanmadı.

TARTIŞMA

HBME-1 monoklonal antikoruna, her ne kadar, malign mezotelyoma ile adenokarsinom ayırıcı tanısında kullanılmak üzere geliştirilmişse de, sadece mezotel hücrelerine spesifik olmadığı, pek çok tümörde pozitifite gösterebileceği anlaşılmıştır. Bunlar arasında kordoma, adenokarsinomlar ve tiroid karsinomları sayılabilir (7,8,9).

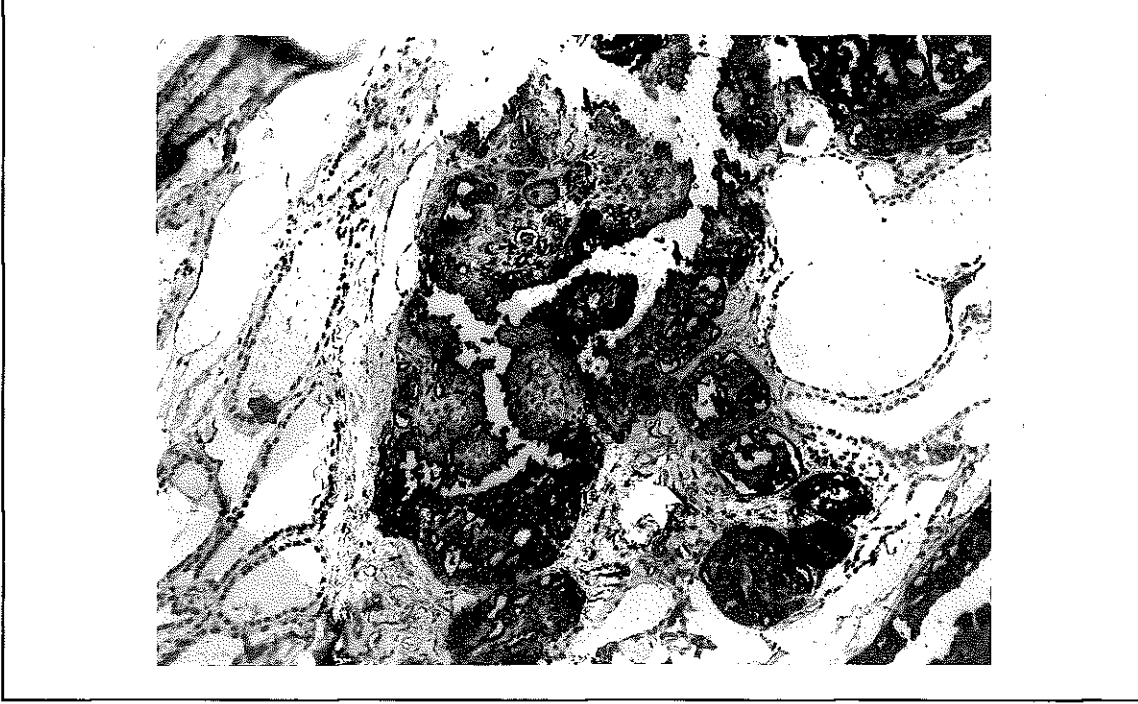
Miettinen ve Kärkkäinen çalışmalarında, tiroidin tüm papiller (145/145) ve folliküler karsinomlarının (27/27) HBME-1 immünreaktivitesi gösterdiğini, nodüler guatr (33/90) ve adenomların (53/74) ise çoğunlukla negatif olduğunu bildirmişlerdir (6). Bizim vakalarımızda da papiller ve folliküler karsinomların hemen tümünde kuvvetli po-

zitivite saptandı. Ancak, Miettinen ve Kärkkäinen çalışmalarındaki benign lezyonlar ile kıyaslandığında, bizim vakalarımızda benign lezyonlarda daha yüksek oranda HBME-1 pozitifitesi dikkati çekti. Bu, bizim nodüler guatr ve adenom vakalarımızın tümünün kuvvetli hiperplazi göstermesi ile açıklanabilir.

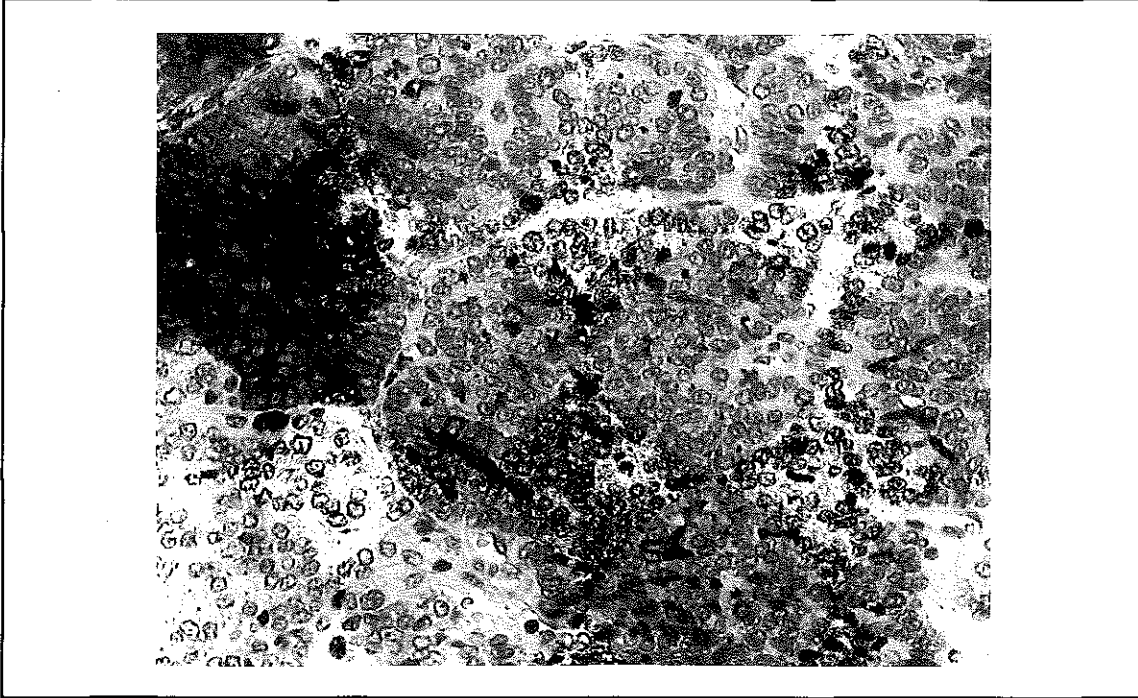
Çalışmamızda az diferansiye karsinomların yaklaşık yarısında pozitif boyanma görüldü, bunların bazılarında immünreaktivitenin özellikle tümörün daha iyi diferansiye olduğu düşünülen alanlarda lokalize olduğu dikkati çekti. Benzer şekilde HBME-1 immünreaktivitesinin az diferansiye ve sarkomatöz mezotelyomalarda da kaybolması, antikorun tanıdığı epitopun yüksek gradeli malign transformasyon ile kaybolduğunu düşündürmektedir (5). Dolayısıyla ile, zaten histopatolojik tanı güçlüğü olmayan bu karsinomlarda HBME-1 antikorunun kullanımı faydasız ve gereksizdir.

Sonuç olarak, HBME-1 antikoruna, tiroidin folliküler kökenli iyi diferansiye tümörlerin-

Resim 2. Nodüler guvatrda, özellikle hiperplazik folliküllerde monoklonal HBME-1 antikoru immünreaktivitesi. (HBME-1X 125)



Resim 3. İnsüler karsinomda lokal bir alanda gözlenen monoklonal HBME-1 antikor pozitivitesi. (HBME-1X 310).



de klasik histopatolojik kriterlere yardımcı olarak kullanılabilir. Özellikle negatif boyanma (yüksek gradeli karsinomlar dışında) benign lezyon lehine bir bulgu olarak değer-

lendirilebilir. Pozitif immünreaktivitenin her zaman maligniteyi göstermediği, özellikle kuvvetli papiller hiperplazili nodüllerde de görülebileceği unutulmamalıdır. Bununla

birlikte pozitif boyanma gösteren vakaların kapsül ve damar invazyonu açısından daha titizlikle araştırılması uygun olacaktır. HBME-1, tiroid lezyonlarında "malignite belirleyicisi" rolünü tam olarak üstlenemediğinden, bu konu ile ilgili çalışmalar devam edecek gibi görünmektedir.

KAYNAKLAR

1. Battifora H, McCaughey WTE: Tumors of the serous membranes. "Atlas of the tumor pathology, editor: Rosai J, AFIP, Washington DC, (1995)", p:62.
2. Chiappetta G, Tallini G, De Biasio MC, Manfioletti G, Martinez-Tello FJ, et al: Detection of high mobility group I HMGI(Y) protein in the diagnosis of thyroid tumors: HMGI(Y) expression represents a potential diagnostic indicator of carcinoma. *Cancer Res* 58: 4193 (1998).
3. Ghali VS, Jimenez EJS, Garcia RL: Distribution of leu-7 antigen (HNK-1) in thyroid tumors. It's usefulness as a diagnostic marker for follicular and papillary carcinoma. *Hum Pathol* 23:21 (1992).
4. McLaren KM, Cossar DW: The immunohistochemical localization of S-100 in the diagnosis of papillary carcinoma of the thyroid. *Hum Pathol* 27: 633 (1996).
5. Miettinen M, Kovatich AJ: HBME-1, a monoclonal antibody useful in the differential diagnosis of mesothelioma, adenocarcinoma, and soft tissue and bone tumors. *Appl Immunohistochem* 3:115 (1995).
6. Miettinen M, Kärkkäinen P: Differential reactivity of HBME-1 and CD-15 antibodies in benign and malignant thyroid tumors. Preferential reactivity with malignant tumors. *Vircbows Arch* 429:213 (1996).
7. O'Hara BJ, Paetau A, Miettinen M: Keratin subsets and monoclonal antibody HBME-1 in chordoma: immunohistochemical differential diagnosis between tumors simulating chordoma. *Hum Pathol* 29: 119 (1998).
8. Ordonez NG: the value of antibodies 44-3A6, SM3, HBME-1, and thrombomodulin in differentiating epithelial pleural mesothelioma from lung adenocarcinoma: a comparative study with other commonly used antibodies. *Am J Surg Pathol* 21: 1399 (1997).
9. Ordonez NG: Role of immunohistochemistry in distinguishing epithelial peritoneal mesotheliomas from peritoneal and ovarian serous carcinomas. *Am J Surg Pathol* 22: 1203 (1998).
10. Sack MJ, Astengo-Osuna C, Y Lin BT, Battifora H, Livolsi VA: HBME-1 immunostaining in thyroid fine-needle aspirations: a useful marker in the diagnosis of carcinoma. *Mod Pathol* 10:668 (1997).
11. Schelfhout LJD, van Muijen GNP, Fleuren GJ: Expression of keratin 19 distinguishes papillary thyroid carcinoma from follicular carcinoma and follicular thyroid adenoma. *Am J Clin Pathol* 92:654 (1989).