

TAVŞANLARDA 'ONLAY' ENDOKONDRAL KEMİK GREFTLERİNİN SÜRVSİNE HİPERBARİK OKSİJEN TEDAVİSİNİN ETKİSİ

Fatih ŞİRİN*, Aylin BİLGİN KARABULUT*, Ufuk EMEKLİ*, Metin ERER*,
Salih AYDIN**, Mehmet AĞAN***

ÖZET

Kemik grefti uygulamalarından sonra görülen rezorbsiyon sebebiyle, başlangıçta elde edilen tatmin edici hacim ve kontur, uzun dönemde bozulabilmektedir. Genellikle kontur restorasyonu için kullanılan onlay kemik greftlerinde ise rezorbsiyon çok daha fazladır. Bugüne kadar yapılan deneysel çalışmalarda rezorbsiyonu etkileyen pek çok faktör belirlenmiştir. Bunlardan biri ve belki de en önemlisi kemik greftlerinin uygulanacağı yatağın selülaritesi ve vaskülaritesidir. Kemik greftlerinde erken revaskülarizasyonun, sürvinin artmasına sebep olduğu bir çok deneysel çalışma ile gösterilmiştir. Biz de bu çalışmada hiperbarik oksijen (HBO) tedavisi kullanarak alıcı ortamdaki vaskülariteyi ve selülariteyi arttırmak, aynı zamanda osteoblastik aktivasyonu sağlayarak sürvi üzerinde etkili olmayı planladık. Operasyondan 3 gün önce HBO tedavisine başladığımız Yeni Zelanda tavşanının, krista iliakasmdan aldığımız kısmi kalınlıklı endokondral kemik greftlerini burun dorsaline yerleştirdik. 1,4 ve 8. haftalarda elde ettiğimiz materyalin histopatolojik incelemesi sonucu HBO' nun erken dönemde vaskülarizasyonda ve osteoblastik aktivitede artışa neden olduğunu gördük. Deney ve kontrol gruplarından elde edilen vasküler endekslerin karşılaştırılmasında ise istatikselsel olarak anlamlı farklılıklar (Mann-Whitney U testi) tespit ettik. Buradan hareketle, hiperbarik oksijen tedavisinin, klinikte uygun olgularda yardımcı tedavi seçenekleri arasında akıldta bulundurulması gerektiğini düşünmekteyiz.

Anahtar kelimeler: Hiperborik oksijen tedavisi, HBO, 'onlay' kemik grefti

SUMMARY

Effect of hyperbaric oxygene therapy on the onlay endochondral bone graft survival in rats. Due to resorption following bone graft applications, initially obtained good volume and contour might be decreased in the late period. Onlay bone grafts, which are mainly used for restoration of contour irregularities are more prone to resorption. Various factors are identified to affect the resorption, with the previous experiments. Among these, may be the most important one is the cellularity and vascularity of the tissue which will receive the onlay bone graft. It has been shown with many studies that early vascularisation increases graft survival. In our study, by using hiperbaric oxygene therapy (HBO) therapy, we aimed to increase vascularity, cellularity and also osteoblastic activity in recipient site and to effect the graft survival. We placed the partial thickness endochondral bone grafts harvested from crista iliaca's of New Zealand Rabbits to the nasal snouts which we applied HBO 3 days before the operation. Histopathologic examinations of the specimens received on 1.,4. and 8. weeks revealed an increase in vascularity and osteoblastic activity. The statistical analysis of our results from our research yield significant differences between the research and control groups (Mann-Whitney U test). We think that HBO seems to be useful adjuvant treatment in certain conditions in clinical applications..

Key words: Hyberbaric oxygene therapy, HBO, onlay bone graft

GİRİŞ

Günümüzde hızla gelişen kraniofasiyal cerrahide, kontur restorasyonu ve kemik defektlerinin uygun ve kalıcı biçimde onarımı önemli bir problem olarak karşımıza çık-

maktadır. Kontur restorasyonu amacıyla çeşitli alloplastik materyaller, kadavradan elde edilmiş kemik greftleri, liyofilize ("freezed and dried") kemik greftleri ve otojen kemik greftleri sıklıkla kullanılmış, hepsinin avan-

Mecmuaya geldiği tarih: 12.03.2001

* İstanbul Üniversitesi, İstanbul Tıp Fakültesi, Plastik ve Rekonstrüktif Cerrahi Anabilim Dalı, Çapa, İstanbul

** İstanbul Üniversitesi, İstanbul Tıp Fakültesi, Deniz ve Sualtı Hekimliği Anabilim Dalı, Çapa, İstanbul

*** İstanbul Üniversitesi, İstanbul Tıp Fakültesi, Patoloji Anabilim Dalı, Çapa, İstanbul

taajları ve dezavantajları tartışılmıştır. Bütün bu seçenekler içinde, beraberinde getirdiği donör saha morbiditesi ve yeterli miktarlarda elde edilememe problemlerine rağmen otojen kemik greftleri, uygun vakalarda sıklıkla tercih edilmektedir. Kemik grefti uygulamaları rezorbsiyon nedeniyle, zamanla hacim ve kontur kayıplarına yol açabilmektedir.

Kemik transplantasyonundan sonra gerçekleşen temel histolojik olaylar zinciri greftin karakteristiğine (kortikal veya kansellöz), vaskülaritesine (vaskülarize veya nonvaskülarize) ve alıcı yatağın özelliklerine bağlıdır.

HBO tedavisi iskemik dokuda yara iyileşmesini desteklediği ve iyileşme süresini kısalttığı için, ilk dönemlerde plastik cerrahide postoperatif sıkıntılı greft ve fleplerde doku yaşamını desteklemek ve yara iyileşmesini hızlandırmak amacı ile klinik kullanım bulmuştur (3,7,8). HBO'nun cerrahi için en önemli etkileri; lökositlerin öldürme kapasitesini arttırması, fibroblast dönüşümü ve kollajen oluşumunu uyarması ve arttırması, iskemik dokuda revaskülarizasyonu hızlandırmasıdır (5).

Biz çalışmamızda, erken revaskülarizasyon kemik grefti sürvisindeki pozitif etkilerden yola çıkarak, HBO (hiperbarik oksijen) tedavisinin MDGF (macrophage-derived growth factor) ve MDAF (macrophage-derived angiogenesis factor) üzerine stimülatör etki ile alıcı yatakta ve greftte vaskülarizasyonu arttırmak suretiyle onlay kemik greftleri sürvisi üzerindeki etkilerini araştırdık.

MATERYAL ve METOD

Bu deneysel çalışmada; deney gurubunda 32 ve kontrol grubunda da 32 olmak üzere toplam 64 adet ortalama 2400gr. ağırlıkta, erişkin erkek Yeni Zelanda tavşanı kullanılmıştır. Deney grubundaki 32 tavşandan 8 tanesi 4.haftada; 8 tanesi 8.haftada ve kalan 8 tane-

si de 12.haftada öldürüldü. Kontrol grubundaki hayvanlar da aynı işleme tabi tutulmuşlardır.

Deney grubundaki hayvanlara, preoperatif 3.günden itibaren daha önceden belirlendiği şekilde 2.5 ATA'da %100 oksijen, 10 dakikalık 2 hava molası ile 90 dakikalık seanslar uygulandı. Bu tedavi protokolü, preoperatif dönem, operasyon günü ve postoperatif iki gün daha günde 4 seans olarak uygulandı, daha sonra iki gün, günde 3 seans olarak sürdürüldü. Bundan sonra günde iki seans halinde 15.güne kadar devam ettirildi.

Cerrahi prosedürler, kullanılan teknikten doğacak farklılıkları önlemek amacıyla aynı cerrah tarafından uygulandı. Deney ve kontrol grubundaki hayvanlar da preoperatif ve postoperatif dönemde aynı besinlerle ve aynı miktarlarda beslendiler.

Tavşanlara, IM 50mg/kg ketamin + 5mg/kg Xylazine (Rompun) kullanılarak anestezi sağlandı, ayrıca operasyondan 30 dakika önce IM 150mg/kg olmak üzere profilaktik sefazolin uygulandı. Steril şartlar altında operasyon bölgelerine Citanest infiltrasyonu yapılmasının ardından, iliak bölgeden yapılan insizyonla katlar geçilerek iliak krista üzerine ulaşıldı. Periost diseksiyonunun ardından, medial yüzden yaklaşık 10x10mm boyutlarında kortiko-kansellöz (kortikal \ kansellöz :1\3) kemik grefti No.20 bistüri yardımı ile alındı.Tavşan "nasal snout" bölgesine yapılan dorsal median insizyon ile periosta ulaşıldı. Paramedian bölgeden yapılan vertikal periost insizyonu sonrası disektör ile subperiostal bir cep hazırlandı. Bunun ardından kemik grefti ve alıcı bölgeye el perforatörü yardımıyla delikler açıldı, greft NormedR 7mm No. 52.40.107 titanyum minivida ile "nasal snout" bölgesine kansellöz kısmı kortikal kemikle temas halinde olmak suretiyle rijit olarak fikse edildi. Periost insizyonu 5/0 kromik katgüt kullanılarak kapatıldı.

Operasyon sonrası 1. hafta, 4. hafta, 8.hafta

ve 12.haftada intravenöz KCI enjeksiyonu ile tavşanlar sakrifiye edildi. Dorsal median insizyon ile greftin konulduğu bölgeye ulaşıldı ve nazal kemikle birlikte 'enbloc' halde çıkarıldı. Kemik greftlerinin alıcı yatakla olan orientasyonu, etraftaki bağ dokusu artışı, inflamasyon, nekroz ve periostal reaksiyonlar makroskopik olarak incelendi.

Alınan materyaller, Hematoksilin - Eozin, Periyodik Asit Schiff (PAS), retikülin (gümüş) boyaları ile boyandı. Bu preparatlarda 400 büyütme ile mikroskop altında görme alanındaki damar sayısı, vaskülarite, osteoblastik ve osteoklastik aktivasyonlar, bağ dokusu, nekroz, kanama ve iltihap hücreleri araştırıldı. 12.haftada sakrifiye edilen hayvanlardan alınan kemik greftlerinin hacmi, ilk hacimleriyle ve birbirleriyle karşılaştırıldı.

BULGULAR

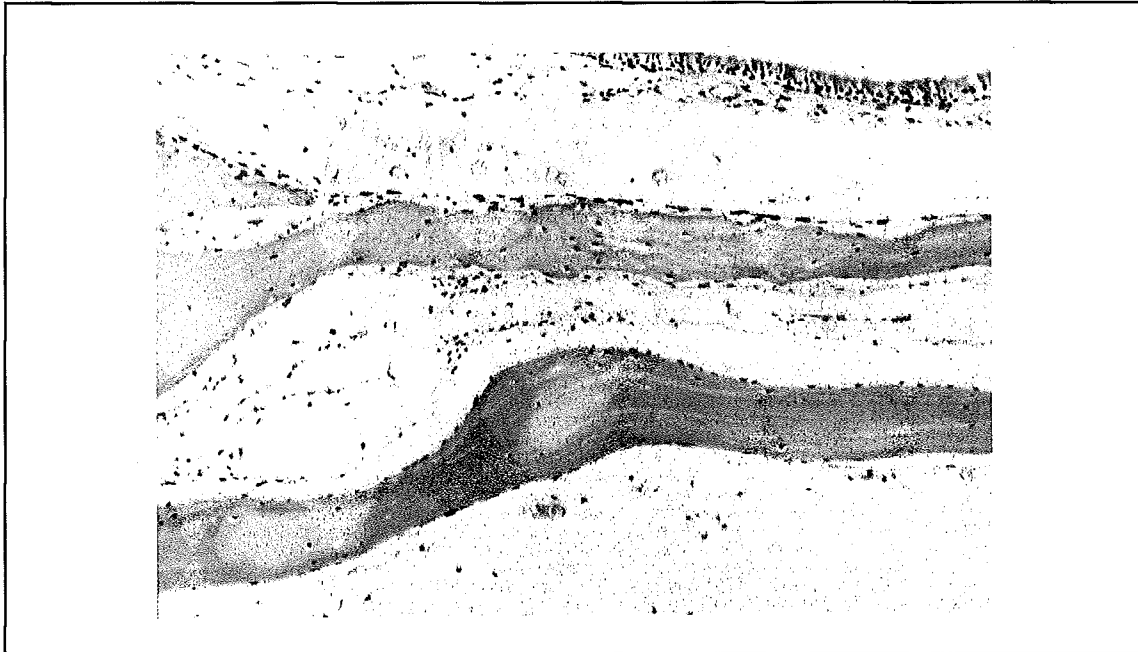
1, 4 ve 8. haftalarda sakrifiye edilen hayvanlardan 'enbloc' olarak çıkarılan "nasal snout greft" kompleksleri makroskopik olarak incelendi. 4 ve 8. haftalarda sakrifiye edilmiş

bütün gruplarda, rijit olarak fikse edilmiş olan kemik greftinin altındaki kemikle ve çevre dokularla iyi derecede kaynaştığı gözlemlendi. 1.haftada sakrifiye edilen hayvanlarda ise çevrede sadece hematoma gözlemlendi, yumuşak doku ve vasküler penetrasyona dair bir görüntü gözlemlenmedi.

1. ve 4. haftalarda sakrifiye edilen hayvanlardaki kemik greftlerinin boyutları, preoperatif dönemlerdekiyle aynı idi ve rezorbsiyona ait bir bulguya rastlanmadı. 8.haftalıklarda ise, her iki grupta da makroskopik olarak minimal rezorbsiyon tespit edildi. 12. haftada sakrifiye edilen hayvanlarda ise etraftaki yumuşak doku ve alttaki kemik ile iyi bir kaynaşmanın yanında, deney grubunda daha az görünmekle birlikte rezorbsiyona delalet eden ve greft kenarlarında daha belirgin olan bir incelme tespit edildi.

1, 4 ve 8.haftalarda elde edilen preparatların fiksasyon ve boyama işleri bittikten sonra ışık mikroskobu ile histolojik incelemeye alındılar. Resim 1'de H-E ile boyanan preparatların küçük büyütme (125x) ile incelenmesinde, altta psödostratif epitel ve yağ dokusu

Resim 1. Yüzeşte psödostratif epitel, kemik lamelleri ve yağ dokusu (H-E 125x)



li ile birlikte alıcı kemik, üstte greft ve aradaki yumuşak doku görülüyor.

1. haftada elde edilen materyalin histolojik incelenmesinde deney ve kontrol grupları arasında belirgin farklılıklar gözlenmedi. H-E ile boyanan preparatlarda her iki grupta da kanama , nekroz ve minimal iltihabi hücre infiltrasyonu gözlemlendi (Resim 2).

4. haftada elde edilen materyalde deney ve kontrol gruplarının her ikisinde de yaygın iltihabi hücre infiltrasyonu ve nekroz tesbit edildi. Deney grubu damar yapıları (Resim 3) ve osteoklastik aktivite bakımından daha zengin bir görünüm sergilerken, kontrol grubunda da vaskülarizasyon ve osteoklastik aktivitede öncekilere nazaran bir artış tesbit edildi. (Resim 4) Deney grubundaki preparatlarda aynı zamanda osteoblastik aktivite (Resim 5) ve bağ dokusunda da (fibroplazi) kontrol grubuna nazaran bir artış tesbit edildi.

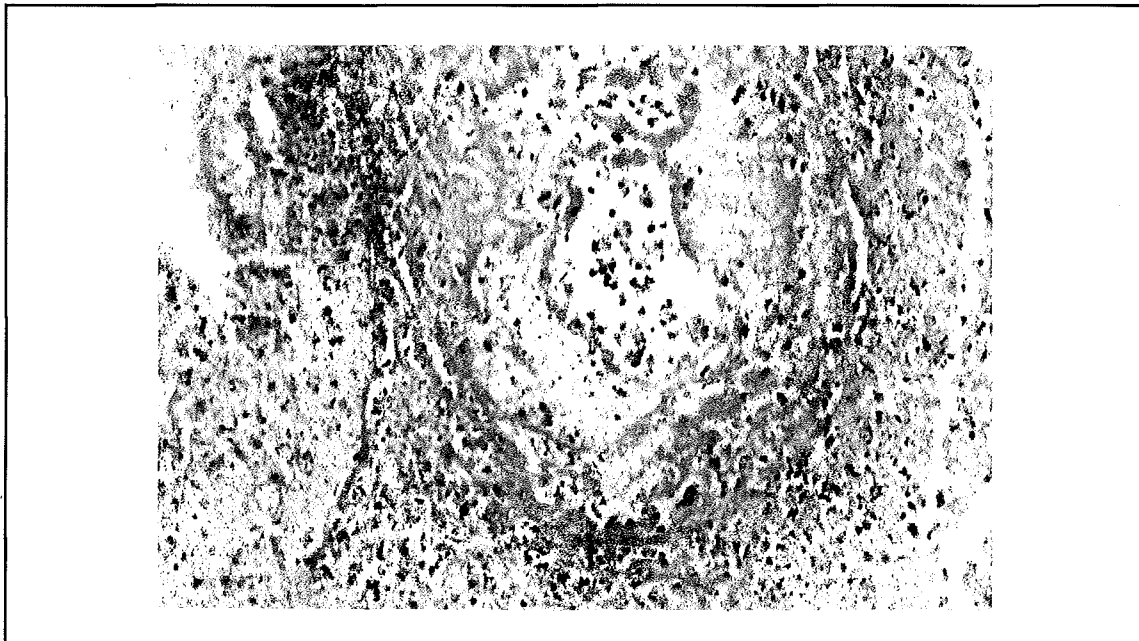
8. haftada elde edilen materyalin histolojik incelemesinde ise deney grubunda belirgin bir revaskülarizasyon, osteoklastik ve oste-

oblastik aktivite artışı ile birlikte yeni kemik oluşumu gözlemlendi. Kontrol grubunda ise daha önceki gruba nazaran vaskülarizasyon, osteoklastik ve osteoblastik aktivitelerde minimal artış tesbit edildi. Her iki grupta da kronik iltihap hücresi infiltrasyonu görülürken, nekrotik alanlarda azalma tesbit edildi. Özellikle deney grubunda artmış osteoklastik aktiviteye bağlı kemik lamellerinde rezorbsiyon ve osteoblastik aktiviteye bağlı yeni kemik yapımı gözlemlendi (Resim-6), (Tablo 1).

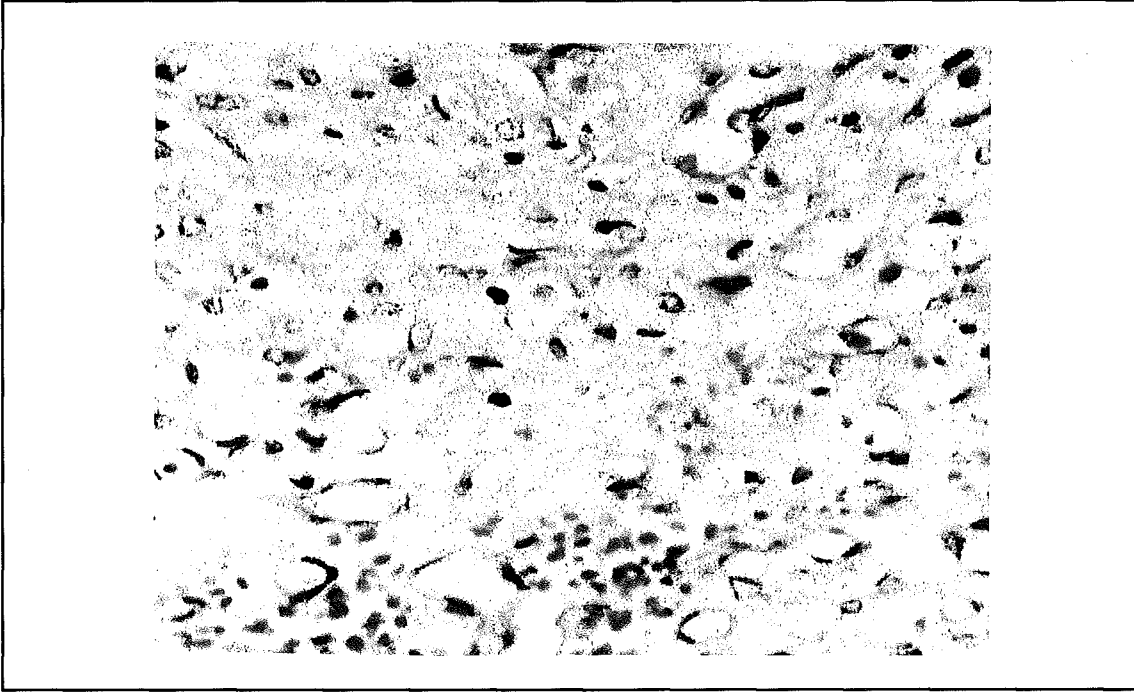
Deney ve kontrol gruplarında 400x büyütmede tesbit edilen vasküler indekslerin Kruskal - Wallis tek yönlü varyans analizi ile karşılaştırılmasında $p=0.000$ bulunması üzerine Mann - Whitney U analizi ile ikili incelemelere gidilmiştir.

Geçen zamana bağlı olarak Mann - Whitney U ile yapılan istatistiksel incelemelerde; kontrol grubunda (HBO -) 1.hafta ve 4.haftanın karşılaştırılmasında $p=0.0007$; 1.hafta ve 8.haftanın karşılaştırılmasında $p=0.0007$; 4.hafta ve 8.haftanın karşılaştırılmasında $p=0.0007$ olarak anlamlı bulunmuştur.


Resim 2. Damar cidarında yaygın fibrinoid nekroz, çevrede nekrotik doku içinde ve damar cidarında polimorf nüveli lökositlerden zengin iltihabi hücre infiltrasyonu (H-E 310x)



Resim 3. Yoğun kapiller proliferasyon (H-E 500x)



Resim 4. Bir osteoklastik dev hücrenin görünümü (H-E 500x)

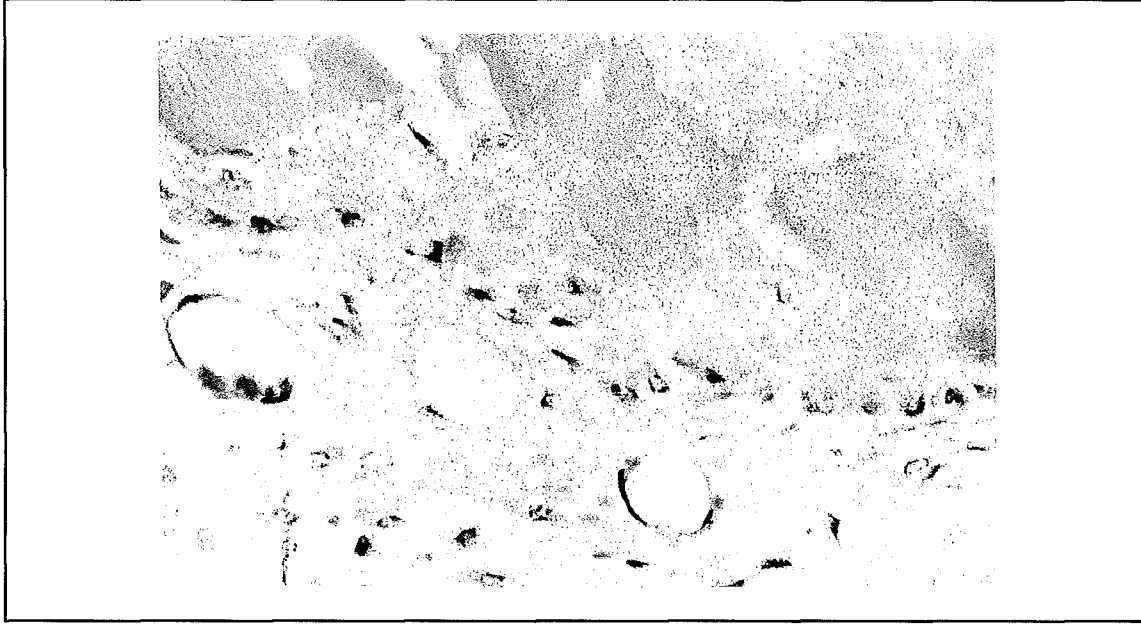


Deney grubunda (HBO+) 1.hafta ve 4.haftanın karşılaştırılmasında $p=0.0007$; 1.hafta ve 8.haftanın karşılaştırılmasında $p=0.0007$; 4.hafta ve 8.haftanın karşılaştırılmasında $p=0.0007$ olarak anlamlı bulundu. Sonuç olarak hem deney, hem de kontrol gruplarında beklendiği gibi zamana bağlı olarak

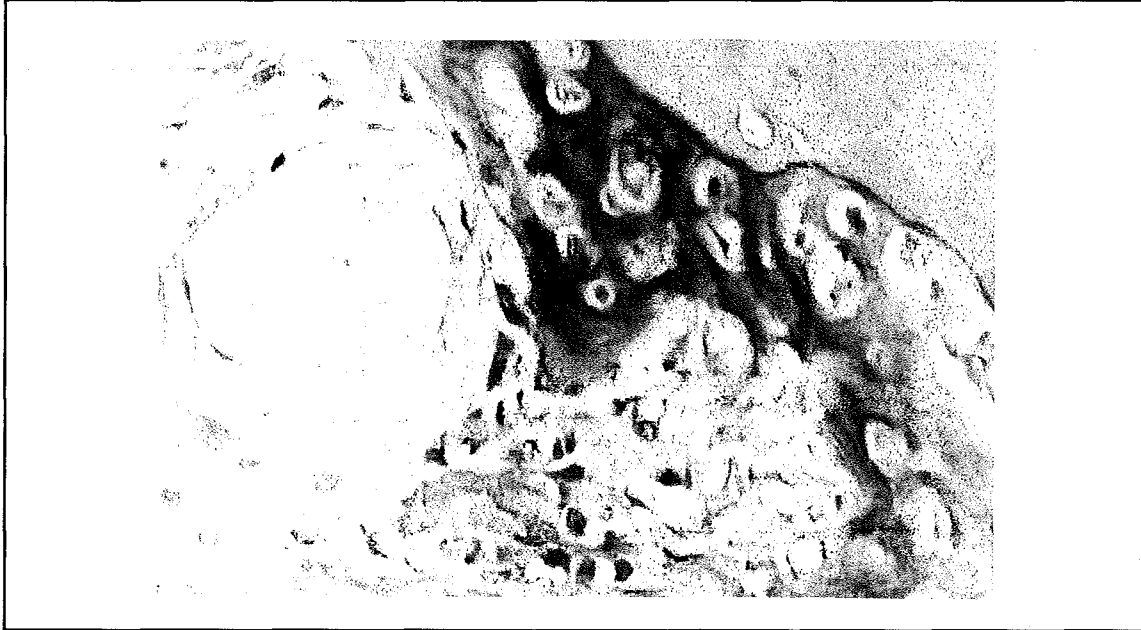
vaskülaritede anlamlı bir artış tesbit edilmiştir.

Yine Mann - Whitney U testi ile yapılan analizler sonucunda; deney ve kontrol gruplarının aynı zaman diliminde karşılaştırmalı incelenmesinde; 1.haftada $p=0.0053$, 4.haf-

Resim 5. Kübikleşmiş (aktif hale gelmiş) osteoblastlar, yeni kemik yapımı, altta ödemli damardan zengin stroma (H-E 500x)



Resim 6. Prolifere osteoblastlar, yeni kemik yapımı (PAS, 500x)



tada $p=0.0050$ ve 8.haftada $p=0.0021$ olarak bulunmuştur. Buradan hareketle deney ve kontrol grupları arasında anlamlı farklılıklar olduğu tespit edilmiştir.

12. haftada öldürülen sekizer hayvanın yapılan volümetrik analizleri sonucunda her iki grupta da benzer bir postoperatif durum görülmüştür. Wilcoxon testi ile yapılan istatistik-

sel değerlendirmede preoperatif volümlerin hem deney hem de kontrol grubu ile karşılaştırılmasında anlamlı fark bulunmad (deney ve kontrol grupları arasında sırasıyla $p=0.726$ ve $p=0.674$). Yine deney ve kontrol gruplarının kendi aralarında Mann - Whitney U testi ile karşılaştırılmasında istatistiksel olarak farklılık görülmedi ($p=0.673$).

Tablo 1. HBO tedavisinin etkileri

| | Vaskülarite | Osteoklastik Aktivite | Osteoblastik Aktivite | Bağ Dokusu | Nekroz | Kanama | İltihap |
|------------------|-------------|-----------------------|-----------------------|------------|--------|--------|---------|
| 1. Hafta HBO (-) | - | + | - | - | ++ | +++ | ++ |
| 1. Hafta HBO (+) | + | + | + | - | ++ | +++ | ++ |
| 4. Hafta HBO (-) | ++ | ++ | ++ | ++ | +++ | ++ | +++ |
| 4. Hafta HBO (+) | +++ | +++ | +++ | ++ | +++ | ++ | +++ |
| 8. Hafta HBO (-) | +++ | +++ | ++++ | +++ | + | ++ | +++ |
| 8. Hafta HBO (+) | ++++ | ++++ | ++++ | ++++ | + | ++ | +++ |

TARTIŞMA

Kemik greftleri kullanımı son yıllarda kran-yomaksillofasiyal cerrahide büyük yer tutmaya başlamıştır. Bugüne kadar yapılan bir çok çalışmada greftlerde yapılacak değişikliklerin (periostlu -periostsuz, membranöz-endokondral, kortikal -kansellöz, fikse -nonfikse vb.) survi üzerindeki etkileri incelenmiştir (4,6,9). Kemik hücrelerinin fonksiyonlarında, kemik matriks üretimi ve rezorbsiyonunun düzenlenmesinde lokal çevrenin de rolünün olduğu bilinmektedir. Burada bir çok bilinen çevresel faktörün yanında, mevcut oksijen miktarının da kemik hücrelerinin davranışlarında majör rol oynadığı gösterilmiştir (11). Daha sonraları yapılan çalışmalarda da değişen oksijen konsantrasyonlarının kemik hücrelerinin metabolizmaları üzerinde etkili olduğu görülmüştür (11).

Burchardt (1), Thorogood ve Gray (14)'e göre kortikal ve kansellöz kemik greftlerinin kaynaşmasında belirli farklılıklar vardır. Bunlara göre kansellöz greftler gevşek yapıları sebebiyle daha hızlı ve tam olarak revaskülarize olurlar. Bu olay hem greft ile alıcı arasındaki end-to-end damar anastomozları şeklinde, hem de alıcı sahadaki inflamatuvar dokudan kaynaklanan vasküler tomurcuklanmalar şeklinde gerçekleşir (1,2). Kemik greftle-

rinin hızlı revaskülarizasyonu, sürvilerini artırmaktadır (10,13).

Biz de buradan yola çıkarak çalışmamızı revaskülarizasyon miktarı ve hızını artırmaya yönelik olarak planladık. Hiperbarik oksijen tedavisinde amaç, kanda ve dokulardaki çözülmüş oksijen parsiyel basıncını artırmak ve bunun çeşitli yapılarda, özellikle damarlardaki olumlu etkilerinden yararlanmaktır. Bu etkiler; vaskülarite selülaritede artış, fibroblast stimülasyonu ile kollajen sentezinde artış, alıcı yataktaki kapiller ağda ve osteoblastik aktivitede artıştır (15).

Çalışmamızda 2.5 ATA (atmosphere absolute)'da %100 oksijen ile 90 dakikalık seansları tercih ettik. Tercih ettiğimiz 2.5 ATA'nın, %100 oksijen ile doku perfüzyonunu 10 kat arttıran en uygun protokol olduğu gösterilmiştir (12). Ancak yine de bu konuda standart bir protokolün olmayışı, optimum oranların saptanması bakımından bir boşluktur. Deneysel çalışmamızdan elde ettiğimiz sonuçlar, HBO tedavisi uygulanan grupta revaskülarizasyonun ve buna paralel olarak osteoklastik aktivite artışının, kontrol grubuna oranla daha erken dönemde ve kantitatif olarak daha fazla miktarlarda olduğunu göstermiştir.

Sonuç olarak özellikle hiposelüler, hipovasküler ve iskemik dokularda yararlı etkisi

hem deneysel hem de klinik olarak gösterilmiş olan HBO tedavisinin, klinikte kemik grefti uygulamalarında, uygun vakalarda adjuvan tedavi olarak akılda tutulmasının yararlı olduğunu düşünmekteyiz.

KAYNAKLAR

1. Burchardt, H: The biology of bone graft repair. Clin Orthop 174:28 (1983).
2. Burchardt, H: Biology of bone transplantation. Orthop Clin North Am 18:1871 (1975).
3. Greenwood, TW, Gilchrist, AG: Hyperbaric oxygen and wound healing , head and neck surgery. Br J Plast Surg 60:394 (1973).
4. Hardesty, R, Marsh, J: Craniofacial onlay bone grafting: A prospective evaluation of graft morphology, orientation and embryonic origin. Plast Reconstr Surg. 85:5 (1990).
5. Kindwall, EP, Gottlieb, LJ, Larson, DL: Hyperbaric oxygen therapy in plastic surgery: A review of article. Plast Reconstr Surg 88:898 (1991).
6. Knize, DM: The influence of periosteum and calcitonin on onlay bone graft survival: A roentgenographic study. Plast Reconstr Surg 53: 190 (1974).
7. Marx, RE, Ames, JR: The use of hyperbaric oxygen therapy in bony reconstruction of the irradiated and tissue deficient patient. J. Oral Maxillofac Surg 40:412 (1982).
8. Neminoff, PM, Ryback, LP: Applications of hyperbaric oxygen for the otolaryngologist- head and neck surgeon. Am J Otolaryng 52 (1988).
9. Phillip, JH, Rahn, BA: Fixation effects on membranous and endochondral onlay graft resorption. Plast Reconstr Surg 82:872 (1988).
10. Rhinelander, FW, in The Biology and Chemistry of Bone. Ed. Bourne GH. Second ed. Vol.:2 (1972).
11. Shaw, JL, Bassett, CAL: The effects of varying oxygen concentration and embryonic cartilage in vitro. J Bone Joint Surg 49A: 73 (1967).
12. Shupak A, Gozal D, Ariel A, et al. Hyperbaric oxygenation in acute peripheral posttraumatic ischemia. J Hyperbaric Med 1:7 (1987).
13. Stringa, G. Studies on the vascularization of bone grafts. J Bone Joint Surg 39:395 (1957).
14. Thorogood, PV, Gray, JC: The cellular changes during osteogenesis in marrow composite autografts. J Anat 120: 27 (1975).
15. Yagi, H, Sumida, Y: Hyperbaric oxygen therapy for peripheral arterial occlusive disease J Hyperbaric Med 4: 13 (1969).