

## MİYELODİSPLASTİK SENDROMDA DEMİR BİRİKİMİ VE TEDAVİSİ: OLGU SUNUMU

Alper YURCI\*, Reyhan DİZ-KÜÇÜKKAYA\*, Serkan GÜVENÇ\*,  
Başak KUMBASAR\*\*, Gürsel ACARTÜRK\*, Meliha NALÇACI\*, Günçağ DİNÇOL\*

### ÖZET

Miyelodisplastik sendrom (MDS) periferik kanda refrakter sitopenilerin varlığı ve yüksek oranda akut lösemiye dönüşme riski ile karakterize, klonal bir hematolojik hastalıktır. MDS sadece anemi ile seyredebileceği gibi, kemik iliğinde üç seride de ağır displazi ile seyredip hızla akut lösemiye dönüşebilir. Lösemiye dönüşme riski düşük olan, nispeten uzun bir sağkalm süresi olan refrakter anemili hastalarda en önemli komplikasyon, tekrarlayan kan transfüzyonları ve inefektif eritropoez ile eritrosit transfüzyonları sonucu gelişen sekonder hemokromatozdur. Bu yazıda refrakter anemi tanısıyla sürekli kan transfüzyonu yapılan, karaciğer, miyokard ve hipofizde demir birikimi gelişen, desferrioksamin ile şelasyon tedavisine rağmen demir birikimine bağlı kardiyak komplikasyonlarla kaybedilen 65 yaşında bir erkek hasta sunuldu. Miyelodisplastik sendromda demir birikimi ve desferrioksamin ile şelasyon tedavisinin önemi tartışıldı.

**Anahtar kelimeler:** Miyelodisplastik sendrom, demir birikimi, demir şelasyonu, desferrioksamin

### SUMMARY

*Management of the iron overload in the myelodysplastic syndrome: A case report.* Myelodysplastic syndrome (MDS) is a clonal hematological disorder characterized by refractory cytopenia and increased risk of transformation to acute leukemia. MDS ranges from relatively mild anemia, to that more severe three lineage disorder with rapid evolution to acute leukemia. Secondary hemochromatosis caused by repeated red blood cell transfusions and ineffective erythropoiesis is a major problem in MDS patients with refractory anemia who had relatively long survival. Here we report a 65-year-old male patient with MDS who was diagnosed as refractory anemia and received recurrent red blood cell transfusions. He had developed iron overload in the liver, heart, and hypophysis. He received desferrioxamine therapy. He died with cardiac complications related with secondary hemochromatosis. The development of iron overload and the importance of treatment with desferrioxamine in patients with MDS were reviewed.

**Key words:** Myelodysplastic syndrome, iron overload, chelation, desferrioxamine.

### GİRİŞ

Miyelodisplastik sendrom (MDS) periferik kanda sitopeniler, kemik iliğinde inefektif hematopoez ve her üç seriyi oluşturan öncü hücrelerde ağır displazilerle seyreden klonal bir hastalıktır. Her yaş grubunda görülebilmekle beraber, MDS insidensi 50 yaşın üzerindeki kişilerde logaritmik olarak artar <sup>(1)</sup>.

MDS oldukça heterojen bir hastalık grubudur. Bazı hastalar sadece hafif anemi ile seyrederken, bir grup hastada hızla lösemiye

dönüşen ağır sitopeniler dikkat çekicidir. Son yıllarda Dünya Sağlık Örgütü (WHO)'nün hazırladığı sınıflama sistemine göre hastalık 6 ayrı altbaşlıkta incelenmektedir: 1) refrakter anemi (RA), 2) kemik iliğinde yavaş şekilde sideroblastların artışı ile seyreden refrakter anemi (RARS), 3) kemik iliğinde birden fazla diziyi ilgilendiren displazilerle seyreden refrakter sitopeni (RC+Dys), 4) blastik hücre artışı ile seyreden refrakter anemi (RAEB), [RAEB I: kemik iliğinde blast sayısı %5-%10, RAEB II:

Mecmuaya geldiği tarih: 12.07.2002

\* İstanbul Üniversitesi, İstanbul Tıp Fakültesi, İç Hastalıkları Anabilim Dalı, Hematoloji Bilim Dalı, Çapa, İstanbul

\*\* İstanbul Üniversitesi, İstanbul Tıp Fakültesi, Radyodiagnostik Anabilim Dalı, Çapa, İstanbul

kemik iliğinde blast sayısı %11-%20], 5) 5q- sendromu ve 6) sınıflanamayan MDS (2,3,4).

MDS'de hastalar genellikle anemiye bağlı semptomlar (halsizlik, çabuk yorulma vb) ile doktora başvurur. Refrakter sitopenileri olan hastalarda nötropeniye bağlı tekrarlayan infeksiyonlar ve trombositopeniye bağlı kanamalar gelişebilir. Hastaların yaklaşık %10'unda hepatosplenomegali vardır. Nadi- ren kollajen doku hastalıklarını veya immü- nolojik hastalıkları taklit edebilen bulgulara rastlanabilir <sup>(1)</sup>.

MDS'de patolojik, sitogenetik ve klinik bul- gular hastalığın aynı alt gruplarında bile çok değişken seyrettiğinden, klinik seyri hakkın- da karar vermek çok zordur. MDS'de morbi- dite ve mortaliteyi belirleyen en önemli fak- törler yaş, kemik iliğindeki blastik hücre oranı, karyotipik anomaliler ve periferik kanda sitopenilerin şiddetidir. Lösemiye dönüşüm riski yüksek olan veya blast sayısı artmış MDS alt gruplarında hastanın yaşına göre kemik iliği transplantasyonu ve sitotok- sik tedavi ilk seçenektir. RA ve RARS alt gruplarında ise akut lösemiye dönüşüm hızı oldukça yavaş olup, bu gruptaki hastalarda en önemli sorun ise bazen çok ciddi olabilen anemi ve buna bağlı gelişen komplikasyon- lardır. Bu hastalarda sağkalım nispeten uzun olduğundan tekrarlayan transfüzyonlar se- konder hemokromatozis gelişimi açısından önemli bir risk oluşturur.

Sağlıklı bir erişkinde vücuttaki demir mikta- rı ortalama 5 gram kadardır. Bunun 4 gramı fonksiyoneldir, 1 gramı depo halindedir. Normalde günde diyetle alınan demirin sa- dece 1-2 mg'ı absorbe edilerek transferrine bağlanır. Transferrine bağlı demiri eritroid seriyi oluşturacak hücreler, hepatositler ve az miktarda demiri kullanabilen diğer paren- kimal dokular (örneğin kas dokusu) alabil- mektedir. Retikuloendotelial sistem (RES) hücreleri transferrine bağlı demiri kullana-

maz, eritrositlerin parçalanması sonucu açığa çıkan ekstrasvasküler demiri alabilirler (5,6).

Vücuda aşırı demir iki şekilde girebilir: 1) Gastrointestinal absorpsiyonun artışı ile: Genetik hemokromatoz ve Bantu siderozisi gibi kalıtsal hastalıklar dışında, kronik ane- mi yapan ve inefektif eritropoezle seyreden durumlarda barsaktan uzun vadede artmış absorpsiyon sonucu oluşur. Bu durumlarda alman demir transferrin aracılığı ile öncelik- le hepatositlerde, daha sonra diğer parenkim hücrelerinde (pankreas ve kalp) birikir. 2) Transfüzyonel demir birikimi: parenteral olarak eritrositlerin verilmesi başlıca karaci- ğerde Kupffer hücreleri, dalak ve kemik ili- ğinde RES hücrelerinde demir birikmesine neden olur.

Bu yazıda MDS tanısıyla tekrarlayan kan transfüzyonları sonucu sekonder hemokro- matozis gelişmiş bir olgu sunulmakta ve bu olgunun ışığında MDS'de demir birikimi ve demir şelasyon tedavisi özetlenmektedir.

## VAKA TAKDİMİ

65 yaşında, erkek hasta son aylarda artan halsizlik, nefes darlığı, ayaklarında şişme şik- ayeti ile başvurdu. Anemi nedeni ile özel bir sağlık kuruluşunda 6 yıldır izlendiği ve 3 yıl önce yine aynı kuruluşta MDS (refrakter anemi, ring sideroblast) tanısı konduğu ve 1-2 ayda bir transfüzyon gereksinimi olduğu öğrenildi. Yaklaşık 40 ünite eritrosit ve tam kan transfüzyonu yapılmış olan hastanın da- hili muayenesinde solukluk, subikter, venöz dolgunluk, pretibial yumuşak ödem, kosta kavsini 3 cm aşan hepatomegali ve 1 cm aşan splenomegali saptandı. Hemogloblin 4.8 g/dl, hematokrit %13.2, lökosit 4000/ mm<sup>3</sup>, granülosit 2900/ mm<sup>3</sup>, trombosit 89000/mm<sup>3</sup> MCV 86 fl, retikülosit %0.6 idi. Periferik yaymada eritrositlerde anizositoz, poikilositoz, ovalositoz, arada hedef hücre-

leri; nötrofillerde hipogranülasyon dikkati çekiyordu, lökosit formülünde anormal hücrelere rastlanmadı. Eritrosit sedimentasyon hızı 88 mm/ saat, glukoz 126 mg/dl, BUN 40 mg/dl, kreatinin 1.3 mg/ dl, ürik asit 7 mg/dl, SGOT 69 IU/L, SGPT 85 IU/L, alkali fosfataz 116 IU/L, GGT: 80 IU/L, LDH 350 IU/L, total bilirubin 1.72 mg/dl, direkt bilirubin 1.19 mg/dl, total protein 7 g/dl, albümin 3.3 g/dl, gama globulin 2.01 g/dl, demir 123 ug/dl, total demir bağlama kapasitesi 315 ug/dl, ferritin 6010 (normal değerleri 25-320) ng/ml, serum eritropoetin düzeyi 75 (normal değerler 9-26) mu/ml bulundu. HbsAg, antiHBs, antiHCV negatif idi. EKG'de prekordial derivasyonlarda T negatiflikleri saptandı. Kemik iliği aspirasyonunda materyal temin edilemedi; kemik iliği biyopsisi yoğun retikülin lif ve hafif kollajen lif artışı, displazik megakaryositozis, eritroid seri baskınlığı, yaygın hemosiderin birikimi, diseritropoez, disgranülopoez içeren hipersellüler kemik iliği olarak sonuçlandı. MDS tanısı kesinleşen hastanın hematokriti %12- 15 arasında değiştiğinden haftada ortalama 2 ünite eritrosit süspansiyonu ile destek tedavisine devam edildi.

Hastanın özgeçmişinde yoğun transfüzyon öyküsünün olması ve ferritin değerinin çok yüksek olması nedeniyle, sekonder hemokromatozis açısından araştırıldı. Abdominal manyetik rezonans görüntüleme (MRG)'de karaciğer, dalak ve pankreasta belirgin sinyal kaybı izlendi (Resim 1a, 1b). Karaciğer biopsisi ile gerek parenkim hücrelerinde gerekse monosit-makrofaj sisteminde yoğun hemosiderin birikimi gösterildi: Yaygın T dalgası değişiklikleri nedeniyle yapılan eko-kardiografik incelemede sağ kalb boşluklarında genişleme, orta derecede pulmoner hipertansiyon saptandı, ejeksiyon fraksiyonu % 58 olarak bulundu. İleri derecede adinamisi olan hastanın bazal kortizol düzeylerinin çok düşük bulunması üzerine yapılan endokrinoloji konsültasyonunda TSH 0.18

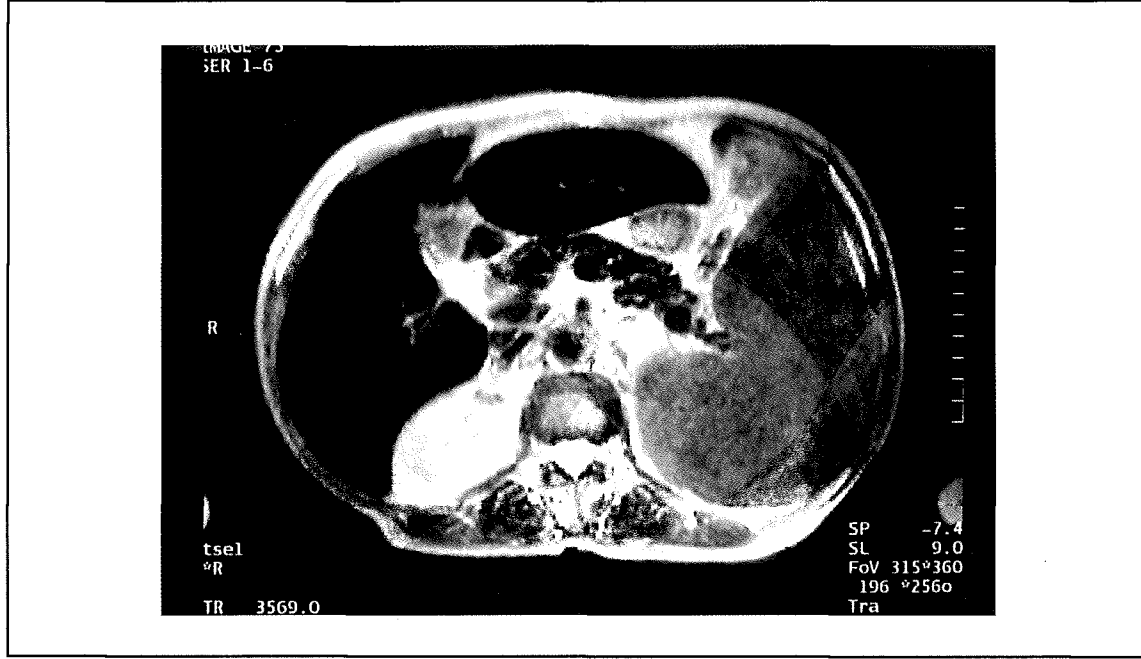
(n: 0.4 - 4) mu/ml, T3 0.6 (n: 0.5-1.8) ng/ml, T4 7.2 (n: 4.8- 12.8) ug, sT4 20.3 (n:10-25) pmol/lt, testosteron 0.2 ng/ml (n: 3.6-10), kortizol 3.2 (n: 5-25) mg (prednizolon tedavisi altında), LH 6.9 (n: 2-20) mü/ml, FSH 8.8 (n: 2-10) mü/ml bulundu. Kranyal MRG'de hipofiz ön lobunda demir birikimi ile uyumlu diffüz hipointensite tespit edildi. Karaciğer, dalak, pankreas, kalp ve hipofizde demir birikimi gösterilmiş olan hastada hemen desferrioksamin (Desferal) ile şelasyon tedavisine başlandı. Hasta demir birikimine bağlı kardiyak komplikasyonlarla başvuru tarihinden 8 ay sonra kaybedildi.

## TARTIŞMA

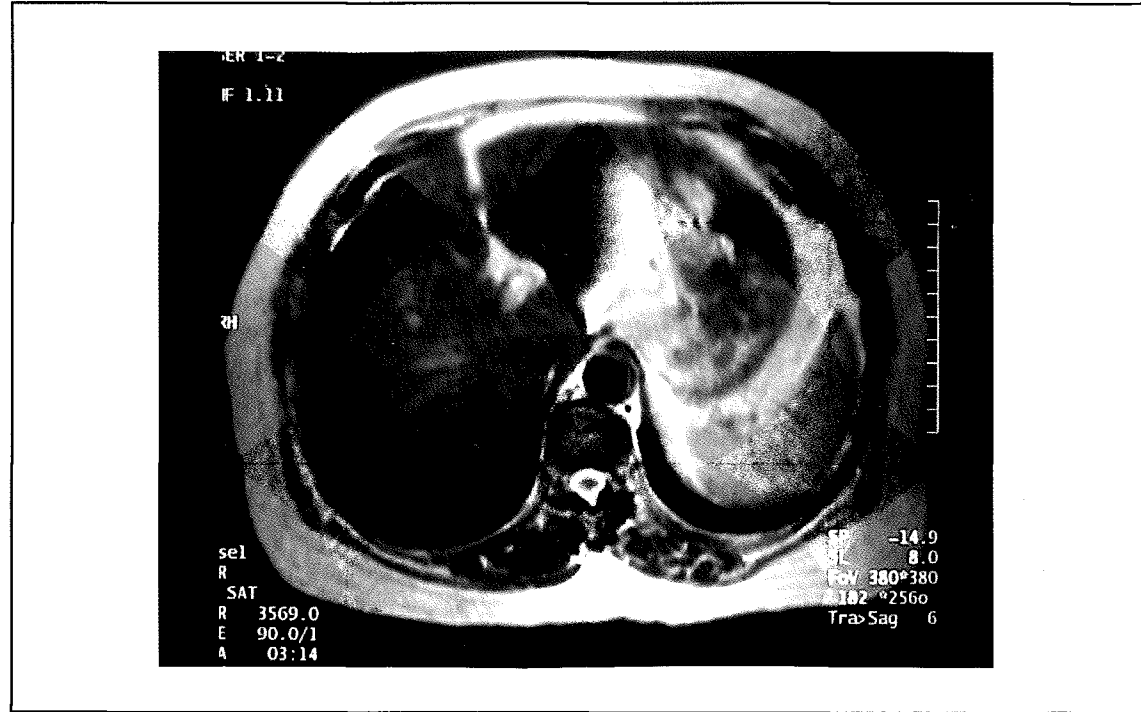
Demir elementi, insan organizması için çok önemli reaksiyonlarda kullanılır: oksijenin taşınması ve depolanmasında, elektronların taşınmasında, oksidatif metabolizma reaksiyonlarının gerçekleşmesinde, hücre gelişimi ve çoğalması ile ilgili değişik reaksiyonlarda rol oynar. Normalde demir daima özel plazma proteinlerine bağlanarak taşınırken hemokromatoziste bu proteinler tamamen satüre olduğu için plazmada serbest halde bulunur. Serbest demir hücreler için ileri derecede toksik bir madde olup, hidroksil radikallerinin oluşmasına neden olarak DNA, proteinler ve lipidlerin peroksidasyonuna neden olur. Sağlıklı bir insanda ince barsaktan demir absorpsiyonu çok dikkatli bir biçimde kontrol edilir, çünkü insan organizmasında fazla demiri atabilecek fizyolojik bir mekanizma mevcut değildir (7,8).

MDS'de hem kronik aneminin yarattığı barsaktan aşırı demir emilimi, hem de tekrarlayan kan transfüzyonları nedeniyle demir birikimi gerçekleşir. Dolayısıyla hem parenkimal dokularda hem de RES'de demir birikimi vardır. Her bir eritrosit süspansiyonu 200-250 mg demir içerir. Parenkimal organ hasarı genellikle 15-20 gram demir birikiminde başlar. 20-25 grama ulaştığında genel-

Resim Ia: T2 ağırlıklı abdominal MRG'de dalak boyutlarında artış, karaciğer, dalak ve pankreasta demir birikimine sekonder belirgin sinyal kaybı.



Resim Ib: T2 ağırlıklı abdominal MRG'de normal karaciğer ve dalak parenkim intensitesi.



likle kalp hasarı başlamaktadır. Bu hastalarda barsaktan demir emilimi de arttığı için transfüzyon sayısı çok yüksek değerlere

ulaşmasa bile (hatta bazen hasta hiç transfüzyon almasa bile) hemokromatozis gelişebilmektedir (7).

Hemokromatozide parenkimal dokularda (özellikle karaciğer, pankreas, kalp ve beyinde) demir birikimi; hepatomegali, karaciğer fonksiyon bozukluğu, siroz, ciltte pigmentasyon artışı, diabetes mellitus, kardiyomiyopati, kalp yetersizliği, aritmi, artropati, gonad fonksiyon bozuklukları ve hipotiroidi gibi çeşitli semptom ve bulgulara neden olur.

MDS'li hastaları hemokromatozisten korumak için, tanı kesinleştirildiğinde hemen vücut demir depolarını değerlendirmek ve demir şelasyon tedavisine başlamak, prognozu nispeten iyi olan alt gruplarda hem sağkalımı uzatmakta, hem de hayat kalitesini arttırmaktadır. Demir depolarını değerlendirmek için plazma ferritin düzeyi, kemik iliği aspirasyonu ve biyopsisinde makrofaj demir depolarının belirlenmesi, karaciğer biyopsisi, MRG ile parenkimal sinyal değişikliklerinin değerlendirilmesi, plazma transferrin reseptör konsantrasyonu ölçümü, kantitatif flebotomi yapılabilir. İdeali aslında biyopsi ile karaciğer parenkiminde demir birikiminin direkt olarak gösterilmesidir. Ancak MDS'li hastalarda hemostaz kusurları nedeniyle sıklıkla invazif girişimler yapılamamaktadır. Demir depolarını göstermede en duyarlı indirekt tetkik ferritin düzeyinin değerlendirilmesidir. Ancak ferritin akut faz reaktam olması nedeniyle demir birikimi dışında başta infeksiyonlar ve kronik inflamatuvar hastalıklar olmak üzere pek çok durumda yükselebilir. Hipotiroidizm ve ascorbat eksikliğinde ise ferritin düzeyi düşük bulunacaktır. İnvazif olmayan diğer bir yöntem; MRG ile, parenkimal organlarda kantitatif olarak sinyal kaybı gösterilebildiği gibi, araştırmalar sonucu geliştirilen ve parenkimal organ sinyalinin kas sinyaline oranlanarak elde edilen değer kullanıldığı bir denklem doğrultusunda indirekt yol ile kandaki demir düzeyinin kantitatif olarak da tespit edildiği bildirilmiştir<sup>(9,10)</sup>. Bu yöntemin en büyük avantajı girişimsel bir

işlemi tolere edemeyen olgularda kullanılabilir olmasıdır.

Sunduğumuz olguda aşırı demir birikimine bağlı sekonder hemokromatozis ile ilişkili tüm bulgular mevcuttu. Hepatosplenomegali, ferritin yüksekliği, karaciğer fonksiyon testlerinde bozulma, MRG'de karaciğer, pankreas, dalak ve hipofizde parenkim sinyalinin ciddi bir biçimde azalması, karaciğer biyopsisinde parenkimde ve RES'de demir birikiminin gösterilmesi, kalpte ekokardiografik bulguları ile ağır hemokromatozis geliştiği anlaşıldı ve demir şelasyonu için desferrioksamin (Desferal 2 gram/gün) tedavisi başlandı.

Desferrioksamin üç değerlikli serbest demiri bağlayabilen ve demirin atılımını arttıran bir ilaçtır. Sadece parenteral kullanımı mevcuttur. Genellikle devamlı infüzyon şeklinde, bir ciltaltı pompası ile kullanılmaktadır. Desferrioksamin tedavisi ile dokulara bağlı demir uzaklaştırılamamaktadır, ancak kandaki serbest demirin şelasyonu mümkündür<sup>(7,8)</sup>. Bu tedavi ile başlıca dokularda demir birikiminin önlenildiği ve hastaların sağkalım süreleri ve yaşam kalitesinin artırılabilirdiği gösterilmiştir<sup>(7)</sup>. Bu nedenle MDS tanısı konan hastaların vücut demir depoları hemen taranmalı ve en kısa zamanda desferrioksamin ile şelasyona başlanmalıdır. Desferrioksamine bağlı en önemli yan etkiler retina ve optik sinir etkilenmesine bağlı görme bozuklukları, işitme kaybı, lokal deri reaksiyonları, ateş, kas ağrıları ve artraljidir. Genellikle doz ile ilişkili bu yan etkilerden kaçınmak için hastaların semptomları dikkatle gözden geçirilmeli ve gereğinde odiyogram ve retinal muayene gibi tetkikler yapılmalıdır<sup>(6,11)</sup>.

Sonuç olarak akut lösemiye dönüşme riski düşük olan MDS alt gruplarında, henüz transfüzyon desteği başlamadan demir depoları değerlendirilmeli ve gerektiğinde vakit kaybetmeden desferrioksamin ile şelasyona başlanmalıdır.

## KAYNAKLAR

1. Lichtman MA, Brennan JK: Myelodisplastic disorders (indolent clonal myeloid diseases and oligoblastic leukaemia), "Williams' Hematology, editör: Beutler E, Lichtman MA, Collier BS, Kipps TJ, Seligson U, McGraw - Hill: International (2001)", sayfa: 1029.
2. Harris NL, Jaffe ES, Diebold J, Flandrin G, Muller-Hermelink HK, Vardiman J, Lister TA, Bloomfield CD: The World Health Organization classification of neoplasms of the hematopoietic and lymphoid tissues: Report of the clinical advisory committee meeting-Airlie House, Virginia, November,1997. *The Hematology Journal* 1:53 (2000).
3. Greenberg P, Cox C, LeBeau MM, Fenaux P, Morel P, Sanz G, Sanz M, Vallespi T, Hamblin T, Oscier D, Oh-yashiki K, Toyama K, Aul C, Mufti G, Bennet J: International scoring system for evaluating prognosis in myelodisplastic syndromes. *Blood* 89: 2079 (1997).
4. Nösslinger T, Reisner R, Koller E, Grüner H, Tüchler H, Nowotny H, Pittermann E, Pfeilstöcker M: Myelodysplastic syndromes, from French-American-British to World Health Organization: comparison of classifications on 431 unselected patients from a single institution. *Blood* 98:2935 (2001).
5. Siegelman ES, Mitchell DG, Semelka RC: Abdominal iron deposition: Metabolism, MR findings, and clinical importance. *Radiology* 199:13 (1996).
6. Brink B, Disler P, Lynch S, Jacobs P, Charlton R, Bothwell T: Patterns of iron storage in dietary iron overload and idiopathic hemochromatosis. *J Lab Clin Med* 88:725 (1976).
7. Hollan SR: Transfusion-associated iron overload. *Current Opinion Hematol* 4:436 (1997).
8. Roy CN, Enns CA: Iron homeostasis: new tales from the crypt. *Blood* 96:4020 (2000).
9. Ernst O, Sergent G, Bonvarlet P, Canva-Delcambre V, Paris JC, L'Hermine C: Hepatic iron overload: diagnosis and quantification with MR imaging. *AJR* 168:1205 (1997).
10. Kreeftenberg HG, Mooyaart EL, Huizenga JR, Sluiter WJ: Quantification of liver iron concentration with magnetic resonance imaging by combining T1-, T2- weighted spin echo sequences and a gradient echo sequence. *Neth J Med* 56:133 (2000).
11. Olivieri NF, Brittenham GM: Iron chelating therapy and the treatment of thalassemia. *Blood* 89:739 (1997).