

KRANIYOFARİNJİOMALI 38 OLGUNUN DEĞERLENDİRİLMESİ

Ayşe SERTKAYA ÇIKIM, Neşe ÖZBEY, Ferhan MANTAR, Ergin SENCER,
Senay MOLVALILAR*

ÖZET

Bu çalışmada, 1983-2002 yılları arasında kliniğimize baş vuran, histopatolojik olarak kraniyofarinjioma tanısı konmuş 38 olgu (16 kadın/ 22 erkek) retrospektif olarak incelenmiştir. Hastaların yaş ortalaması $31,24 \pm 15,42$ (12-73 arasında) dır. Takip edilen 29 hastada ortalama takip süresi $79,55 \pm 59,66$ (12-228) aydır. Geliş şikayetleri incelendiğinde en sık yakınmanın baş ağrısı olduğu görülmüştür. Tümör, hastaların %26,1'inde intra-sellar, %26,1'inde suprasellar ve %13'ünde selladan suprasellar bölgeye yayılmakta, %21,7'si kistik niteliktedir. Tümör ekizyonu 22 (%57,89) hastada, adjuvan radyoterapi 9 hastada (%23,68) yapılmıştır. Bir olguda sadece radyoterapi, kistik yapıdaki 5 olgudan ikisinde aspirasyon, üçünde ise intratümöral yttrium-90 implantasyonu primer tedavi olarak uygulanmıştır. Tedavilerin sonucunda tüm olgularda çeşitli düzeylerde endokrinolojik yetersizlikler ortaya çıkmıştır. Panhipopituitarizm sıklığı seçilen tedaviye göre %33 ile %63 arasında bulunmuştur. Toplam 4 vakada (%10,50) nüks görülmüştür. Sonuç olarak seçilecek tedavi tümörün anatomik yapısına bağlı olup, gelişen endokrinolojik sekeller kaçınılmaz görünmektedir.

Anahtar kelimeler: Kraniyofarinjiyoma, tedavi, nüks

SUMMARY

Clinical and laboratory evaluation of patients with Craniopharyngioma. In this study we evaluated 38 patients (16 women/ 22 men) admitted to our clinic, and craniopharyngioma was proved histologically. The mean age was 31.24 ± 15.42 years (12-73). The mean follow-up period of 29 patients were 79.55 ± 59.66 (12-228) months. Headache was the chief complaint. Tumor was localized in sella in 26.1 % of the patients, suprasellar region in 26.1 % and, extending from sella to suprasellar region in 13 % of the patients. In 21.7 % of patients tumor had cystic structure. Surgical removal of the tumor was performed in 22 (57.89%) patients, and adjuvant radiotherapy in 9 (23.68%) of the patients. As primary mode of treatment radiotherapy was performed in 1, aspiration of the cyst in 2, and intracystic yttrium-90 implantation in 3 of the patients. Endocrinologic deficiencies were inevitable after all of the treatment modalities. Panhypopituitarism was detected in 33% to 63% of the patients according to the treatment modalities. Recurrence rate was 10.5% (4 cases). In conclusion the treatment modality seems to depend on the mass of the tumor and endocrinologic deficiencies are unavoidable.

Key words: Craniopharyngioma, treatment, recurrence

GİRİŞ

Kraniyofarinjioma çocukluk çağı intrakranial tümörlerinin %10'unu oluşturan, sık görülen bir tümördür ⁽¹⁶⁾. Daha ileri yaşlarda da görülmekte ve tüm olguların %60'ını erişkinler oluşturmaktadır ⁽⁷⁾. İnsidansı milyonda 1,3 olarak bildirilmektedir ⁽⁴⁾. Kraniyofarinjeal duktusdan köken alan epiteliyal orijinli bir tümördür. Genellikle kistik yapıda olan tümörün içerdiği koyu kıvamlı, visköz, kalın sıvıya "makine yağı" benzetmesi yapıl-

maktadır. Konjenital bir tümördür ancak gelişiminin yavaş olması nedeniyle klinik bulgular genellikle birinci dekadın sonları ile ikinci dekada ortaya çıkar ⁽³⁾. Kitlenin lokalizasyonu ile ilgili olarak klinik bulgular hipotalamus, ventriküler sistem ve optik kismayı da içine alabilir. Kraniyofarinjiomalı hastalar amenore ve obeziteden, hipofiz yetmezliğine kadar değişen endokrinolojik semptomlarla başvurabileceği gibi, asemptomatik olup suprasellar kitle ya da kalsifikas-

yonların rastlantısal olarak görüntülenmesiyle de tanınabilirler⁽⁹⁾. Kist aspirasyonu, intrakaviter radyoaktif çekirdek yerleştirilmesi ve radyoterapi gibi çeşitli yöntemler uygulanırsa da transkraniyal cerrahi girişim genel olarak kabul görmüş başlıca tedavidir⁽¹²⁾. Tümör total olarak çıkarılmış olsa bile nüks sıktır ve genellikle postoperatif dönemde çeşitli düzeylerde hipofiz yetmezliği gelişmektedir⁽¹⁸⁾. Biz bu çalışmada histopatolojik olarak kraniyofarinjioma tanısı konmuş 38 olguyu retrospektif olarak inceledik.

MATERYAL ve METOD

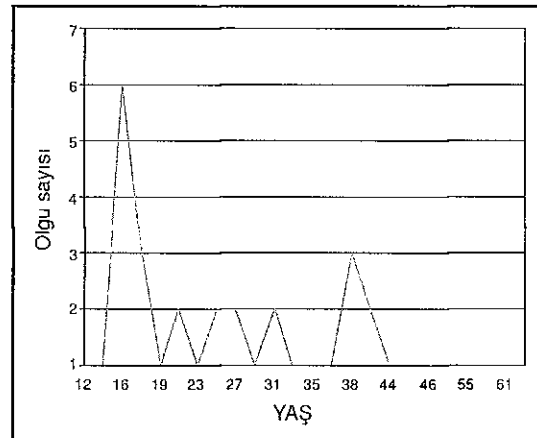
1983-2002 yılları arasında İstanbul Tıp Fakültesi, Endokrinoloji Bilim Dalında izlenen, histopatolojik olarak kraniyofarinjioma tanısı konmuş 38 olgu retrospektif olarak incelendi. Dokuz olgu primer tedavisi daha önceden başka bir klinikte yapılmış olarak gelmişti. Tüm olguların fizik muayeneleri, nörolojik ve oftalmolojik muayeneleri yapıldı. Hastaların ön hipofiz fonksiyonları operasyon öncesi ve sonrası dönemlerde değerlendirildi. Bu amaçla T4, serbest T4, folikül stimulan hormon (FSH), luteinizan hormon (LH), testostere veya östradiol, bazal kortizol, prolaktin ve adölesan grupta büyüme hormonu (GH) değerlerine bakıldı. Bu değerlendirmeler İstanbul Tıp Fakültesi Endokrinoloji Laboratuvarında, RIA yöntemi ile Gamma Counter-Cobra II'de (Packard a Canberra Company, NY) ticari kitler kullanılarak yapıldı. Primer tedavisi tarafımızdan kararlaştırılan olgularda tümörün cerrahi olarak çıkarılması tercih edilen yöntem olmuştur, ancak tümör kitlesinin çevre dokudan tamamen temizlenmesinin güç olduğu invazif olgularda subtotal eksizyon yapılmış ardından postoperatif adjuvan radyoterapi uygulanmıştır. Kitlenin tamamen çıkarıldığı düşünülen olgularda herhangi bir adjuvan tedavi yapılmamıştır. Remisyon nörolojik, endokrinolojik veya oftalmik olarak düzelme ve stabil halde kalma olarak belirlenmiştir.

Klinik, nörolojik ve hormonal değerlendirmeler hastanın izlendiği dönem boyunca her muayenede tekrarlanmıştır. Bu muayeneler sırasında kaydedilen değişiklikler nüks açısından değerlendirilmiştir. Radyolojik görüntüleme ile teyid edilmiştir. Hastalar; gelişikayetleri, tümörün anatomik özelliği- lokalizasyonu, uygulanan tedavi, tedavi sonrası gelişen endokrinolojik bozukluklar ve tümör nüksü açısından değerlendirilmiştir. İstatistiksel hesaplamalarda SPSS version 7,5 (SPSS Inc., Chicago, IL) kullanılmıştır.

BULGULAR

Vakaların 16'sı kadın, 22'si erkekti. Yaş ortalaması $31,23 \pm 15,4$ (12-73) yıl idi. Yaş dağılımı Grafik 1'de belirtilmiştir. Takip süresi ortalama $79,55 \pm 59,66$ (12-228) aydı. Yirmi yedi hastanın gelişikayetleri Tablo 1'de belirtilmiştir. Tedavi öncesi tümör lokalizasyonu bilinen 23 olgunun 6'sında (%26,1) intrasellar, 6'sında (%26,1) suprasellar ve 3'ünde (%13) selladan suprasellar bölgeye uzanan kitle vardı. Olguların beşinde (%21,7) kitle kistik, üçünde (%13,6) ise suprasellar yerleşimli olup III. ventrikül ve çevre dokuya invazyonu vardı. Bu veriler Tablo 2'de özetlenmiştir. Bir hasta hiponatremi nedeniyle tetkik edilirken kitle tespit edilmiştir. Tümörün tedavisi için, 22 (%57,8) hastada eksizyon (2 transsfenoidal, 20 transkraniyal yakla-

Grafik 1. Hastaların yaş dağılımı



Tablo 1. Hastaların geliş şikayetleri

Şikayet	Olgu Sayısı	%
Baş ağrısı	14	51
Visüel semptomlar	11	40,4
Poliüri-polidipsi	8	29,6
Sekonder amenore	6	22,2
İmpotans	5	18,5
Bulantı-kusma	4	14,8
Büyüme gelişme geriliği	3	11,1
Gecikmiş puberte	3	11,1
Hipotalamik bulgular*	3	11,1
Galaktore	1	3,7

**Hiperpireksi, polifaji ve hipersomni tespit edilen hipotalamik bulgulardır*

Tablo 2. Görüntüleme yapılan olgularda tümör lokalizasyonu

Tümörün yeri ve özelliği	Hasta sayısı	%
Intrasellar	6	26,1
Suprasellar	6	26,1
Sellar ve suprasellar uzanımlı	3	13
Çevre dokuya invazif	3	13
Kistik ve kalsifiye	5	21,7

şım) primer tedavi olarak seçilmiştir. Dokuz (%23,6) olguda cerrahiye adjuvan olarak postoperatif radyoterapi uygulanmıştır. Bir (%2,6) olguda radyoterapi, 2 (%5,2) olguda kist aspirasyonu tek başına primer tedavi olarak seçilmiştir. Kistik nitelikteki 3 olguda (%7,8) intrakaviter yttrium-90 implantasyonu yapılmıştır. Yetmiş üç yaşındaki 1 cm'lik intrasellar kitlesi olan olgu ise izlemeye alınmıştır. Hastaların tedavi sonrasında gelişen endokrinolojik profilleri Tablo 3'de sunulmuştur. Tedavi sonrasında 5 olguda hiperprolaktinemi gelişmiş, bunların dördüne bromokriptin verilmiştir. Tedavi prosedürlerine

bağlı olarak ortaya çıkan diğer komplikasyonlar şöyledir: Tedavi sonrası sadece eksizyon yapılan 4 vakada (%18,8), eksizyon ve radyoterapi yapılan 2 vakada (%22,2) çeşitli düzeylerde görme kaybı gelişmiştir. Toplam 4 vakada nüks görülmüştür (%10,5); bunların üçü tümör eksizyonu yapılan ve operasyonun 2, 7 ve 8. yıllarında nüks eden vakalardır. Dördüncü vaka ise primer tedavi olarak kist aspirasyonu yapılan ve 4. yılında nüks eden olgudur. Tümör eksizyonu yapılan 2 hastada hidrosefali gelişmiş olup birincisi postoperatif birinci yılda, diğeri ise yedinci yılda nüksle ortaya çıkmıştır.

TARTIŞMA

Kraniyofarinjioma konjenital bir tümör olmasına rağmen, oldukça yavaş seyretmesi nedeniyle, genellikle birinci dekadın sonu ve ya ikinci dekada görülür (3). Bazı serilerde ise yaş ortalamasının üçüncü dekadın ortalarında olduğu bildirilmiştir (18). Bizim serimizde hastaların yaş ortalaması $31,24 \pm 15,42$ yıl olmakla beraber, dağılımı 2. dekatta artmaktadır. Pitüiter bölge tümörlerinin ve kistlerinin genel olarak kadınlarda daha sık olduğu ifade edilse de aksini bildiren yayınlar da vardır (18,19). Kitle etkisiyle gelişen endokrinolojik bulguların başında gonadotropinlerin yetersizliği yer almaktadır. Buna bağlı gelişen sekonder amenore belki de kadınlarda tanının daha hızlı ve kolay konmasını sağlamaktadır. Ancak bizim vaka grubumuzun çoğunluğunu erkekler oluşturmaktadır (16'sı kadın %42, 22'si erkek %58).

Baş ağrısı, hafıza bozuklukları, mental bozukluklar gibi nöropsikiatrik bulgular tanı sırasında değişen oranlarda ancak oldukça sık rastlanan yakınma ve bulgulardır (8). Bu bulguların farklı serilerde %21 ve %33 gibi oranlarda olduğu yayınlanmıştır. Bizim vaka grubumuzda da başvuru anında en sık bulgu, baş ağrısıydı (14 olguda, %51). Bulantı ve kusma ile ortaya çıkan kafa içi basınç artışı

Tablo 3. Çeşitli tedavi yöntemleri ve sonrasında gelişen hormonal yetmezlikler:

Endokrinolojik profil- hasta sayısı-%	HG	HT+GH	HK+HG	HT+HK	ÖHY	Dİ	ÖHY+Dİ	Hiperprolaktinemi
Cerrahi N=22 - %57.8				1 %4.5	6 %27.2	1 %4.5	14 %63.6	2 %9
Cerrahi+RT N=9 - %23.6	1 * %11.1	1 %11.1		2 %22.2			5 %55.5	
RT N=1 - %2.6	1 %100							1 %100
Yt-90 N=3 - %7.8	1 %33.3				1 %33.3		1 %33.3	
Kist aspirasyonu N=2 - %5.2			1 %50					1 %50
İzlenen N=1 - %2.6					1 %100			1 %100

(HG:hipogonadizm, HT:hipotiroidizm, HK:hipokortisolizm, ÖHY:ön hipofiz yetmezliği (hipokortisolizm, hipotiroidi ve hipogonadizmin birlikte olması), Dİ:diabetes insipidus, RT:Radyoterapi)

* Bir vakada hipogonadizm ve diabetes insipidus birlikte gelişmiştir.

sendromu bazı serilerde %50 gibi yüksek oranda görülen bir bulgu iken bizim grubumuzda %14 oranındadır (9). Hiperpireksi, polifaji ve hipersomni gibi hipotalamik bulgular 3 (%11,1) olguda mevcuttu. Oftalmolojik muayene yapılarak, %40 olguda (n=26) çeşitli düzeylerde görme alanı kusurları tespit edilmiştir. Literatürde bu bulgunun %67 den %75'e varan oranlarda çok daha sık olarak görüldüğü belirtilmektedir (10,18). Bu fark bizim serimizde olgu sayısının az olması yanında tümörün doğası ve aktivitesiyle de ilgili görünmektedir (2).

Kraniofarinjioma selim yapıda bir tümör olmasına rağmen, lokalizasyonu ve çoğu zaman büyük kitlesi ile ciddi endokrinolojik bulgulara neden olmaktadır. Tedavi öncesi, bizim serimizde poliüri-polidipsi yakınmaları ile diabetes insipidus en sık bulgudur (8 vaka, %29,6). Bunu kadınlarda sekonder amenore (6 vaka, %22), erkeklerde impotans (5 vaka, %18,5), takip etmektedir. Adölesan grupta büyüme gelişme geriliği ve gecikmiş

püberte ise daha düşük oranlarda bulunmuştur (3'er vaka %11,1). Diğer serilerde de hipogonadizm %56'dan %78'e kadar değişen oranlarda görülen en sık bulgudur (11,18). Diabetes insipidus da %6 ila %16 gibi farklı oranlarda ancak oldukça sık bir bulgu olarak ortaya çıkmaktadır (11,18). Bu veriler arasındaki farkların tümör kitlesi ile ilişkili olduğu düşünülmüştür.

Tedavi yöntemi hastanın yaşı, kitlenin boyutu ve yayılımına göre seçilmiştir. Tümör eksizeyonu 22 (%57,89) hastada uygulanmış, bunların ikisi transsfenoidal yaklaşımla olmuştur. Eksizyona adjuvan radyoterapi 9 hastada (%23,68) yapılmış, 1 olguda primer radyoterapi, 2 olguda kist aspirasyonu primer tedavi olarak uygulanmıştır. Kistik nitelikteki 3 olguda, İstanbul Tıp Fakültesi Nöroşirürji Ana Bilim Dalı'nda intratümöral yttrium-90 implantasyonu yapılmıştır. 73 yaşındaki 1 cm'lik intrasellar kitlesi olan olgu ise izleme alınmıştır. Tedavide genel olarak kabul görmüş primer yaklaşım frontop-

terional kraniotomidir (9,12). Seçilecek cerrahi yöntem kitlenin yeri ve boyutlarına bağlıdır. Her ne kadar transkranyal cerrahi ile transsfenoidal cerrahi arasında mortalite açısından fark olmadığı yayınlansa da postoperatif gelişecek endokrinolojik sekellerden dolayı olabildiğince az doku hasarı tercih edilmelidir (14,18). Son yıllarda giderek yaygınlaşan "gamma knife" cerrahisi (GKS), stereotaktik radyoizotop uygulanması ve stereotaktik radyoterapi kraniyofarinjomalı olgularda da kullanılmaktadır. Özellikle tümörün solid komponenti için GKS, ve kistik komponenti için stereotaktik radyoterapi önerilmektedir (6,20,21). Radikal cerrahinin uygulanmadığı ya da inkomplet eksizyon yapılan vakalarda adjuvan radyoterapinin etkili olduğu ve yaşam süresini uzattığı belirtilmektedir (2,15,17). Bizim serimizde de cerrahi ile yeterli rezeksiyon olduğu düşünülen vakalarda adjuvan tedavi yapılmamış, ancak çevre dokuya invaze büyük kitlelerde postoperatif radyoterapi yapılmıştır. İntrasellar nitelikteki kitlelerde transsfenoidal yol tercih edilmiştir.

Uygulanan tedavi yöntemi ile ilişkili olarak çeşitli derecelerde endokrinolojik yetmezliklerin geliştiği bilinmektedir. Farklı serilerde farklı oranlarda olmakla birlikte diabetes insipidus (Dİ) en sık gelişen endokrinolojik bulgudur. Bülow %50 vakada geliştiğini belirtirken, Baskin %23 vakada Dİ geliştiğini vurgulamıştır (5,2). Bizim serimizde de Dİ sıklığı %55,26'dır. Hastaların 20'sinde Dİ'a ön hipofiz yetersizliği eşlik etmektedir. Bir hastada ise Dİ izole yetersizlik şeklinde ortaya çıkmıştır. Ön hipofiz yetersizliği %21,05 hastada gelişmiştir ve bu oran daha önce bildirilen serilerle uyumludur (13). Panhipopituitarizm sadece cerrahi yapılan grupta %63,6 oranında, cerrahi ve adjuvan radyoterapi yapılan grupta %55,5 oranında bulunmuştur. Grupların vaka sayıları nedeniyle sağlıklı bir istatistik değerlendirme yapılamamıştır ancak her iki grupta da endokrinolojik yeter-

sizliklerin yüksek oranda olduğu görülmüştür. Takip süresi göz önüne alındığında erken sayılabilecek sekellerin radyoterapiden ziyade cerrahinin sonucun olduğu düşünülmektedir. Hipofizer kitlelerde portal damarların ve/veya hipofiz sapının kompresyonu ve hipotalamik nedenle prolaktin salgısı üzerine olan "negatif feed back" in azaldığı ve bu nedenle -prolaktinomalardeki kadar olmasa da hiperprolaktinemi geliştiği bilinmektedir. Adenomların cerrahi olarak çıkarılması veya radyoterapi gibi tedavilerden soma da benzer nedenlerle hiperprolaktinemi gelişebilmektedir (1,19). Literatürde hiperprolaktinemi oranı %38-40'a kadar yükselmektedir ancak bizim hastalarımızın takip sırasında %13,15'inde hiperprolaktinemi geliştiği görülmüştür (18).

Cerrahi olarak tümör kitlesi total olarak çıkarılsa bile nüks oranları oldukça yüksektir. Özellikle primer tedaviyi takip eden ilk 2 yıl içinde nüks riski artmaktadır (2). Bülow ve arkadaşlarının yayınladığı uzun süreli takip verilerinde nüksün 10 yılda %68 ve 15 yılda %40 olduğunu ve bunların %50'sinin ilk 5 yılda gerçekleştiğini belirtilmektedir (5). Bizim hastalarımızda toplam 4 vakada nüks görülmüştür (%10,5); bunların üçü tümör eksizyonu yapılan ve operasyonun 2, 7 ve 8. yıllarında nüks eden vakalardır. Dördüncü vaka ise kist aspirasyonu yapılan ve 4. yılda nüks eden olgudur. Ortalama takip süremizin 6 yıl olduğu göz önüne alınca erken nüksün düşük olduğu söylenebilir.

Sonuç olarak kraniyofarinjioma benign doğasına rağmen kitle etkisi ve yerleşimi itibarıyla ciddi endokrinolojik bulgulara yol açan bir tümördür. Anatomik yapısına bağlı olarak tedavi yöntemi seçilmekte ve her şekilde endokrinolojik sekellerin gelişmesi kaçınılmaz görünmektedir. Hala çeşitli tartışmalar olsa da kitlenin primer olarak eksizyonu, gerektiği durumda adjuvan tedavilerle tedavinin tamamlanması en etkili yöntem olarak görülmektedir. Yeni yeni gündeme gelen

stereotaktik cerrahi gibi yöntemler için ise klinik deneyimlerin henüz yeterli olmadığı görülmektedir.

KAYNAKLAR

1. Arafah BM, Nekl KE, Gold RS, Selman WR: Dynamics of prolactin secretion in patients with hypopituitary macroadenomas. *J Clin Endocrinol Metab* 80:3507 (1995).
2. Baskin DS, Wilson CB: Surgical management of craniopharyngiomas. *J Neurosurg* 65:22 (1986).
3. Rogol A.D: Hypotalamic and pituitary disorders in infancy and childhood, "Principles and practice of endocrinology and metabolism, 3rd edition, editör: Becker K.L, Lippincott Williams & Wilkins, Philadelphia (2001)", sayfa: 196
4. Bunin GR, Witman PA, Preston-Martin S, Davis F, Bruner JM: The descriptive epidemiology of craniopharyngioma. *J Neurosurg* 89:547 (1998)
5. Bülow B, Attewell R, Hagmar L, Malmström CH, Erfurth EM: Postoperative prognosis in craniopharyngioma with respect to cardiovascular mortality, survival, and tumor recurrence. *J Clin Endocrinol Metab.* 83:3897 (1998).
6. Chiou SM, Lumsford LD, Niranjana A, Kondziolka D, Flickinger JC: Stereotactic radiosurgery of residual or recurrent craniopharyngioma, after surgery, with or without radiation therapy. *Neuro-oncol.* 3:159 (2001)
7. Choux M, Lena G, Genitori L: Le craniopharyngioma de l'enfant. *Neurochirurgie* 37:12 (1991) (Abstract).
8. Crotty TB, Young WF, Davis DH, Shaw EG, Miller GM, Burger PC: Papillary craniopharyngioma: a clinicopathological study of 48 cases. *J Neurosurg.* 83:206 (1995).
9. Elwatidy SM, Jamjoom ZA, Jamjoom AB, Yakoub AO: Craniopharyngioma. Analysis of factors that affect the outcome. *Saudi Med J* 23: 34 (2002) (Abstract).
10. Fahlbusch R, Paulus W, Huk W, Buschfelder M: Surgical treatment of craniopharyngiomas: experience with 168 patients. *J Neurosurg.* 90:237 (1999).
11. Honegger J, Fahlbusch R: Surgical treatment of craniopharyngiomas: endocrinological results. *J Neurosurg.* 90:251 (1999).
12. Isaac MA, Hahn SS, Kim JA, Bogart JA, Chung CT: Management of craniopharyngioma. *Cancer.* 7:516 (2001).
13. Jenkins JS, Gilbert J, Ang V: Hypotalamic-pituitary function in patients with craniopharyngiomas. *J Clin Endocrinol Metab.* 43:394 (1976).
14. Landolt AM: Results of transsphenoidal extirpation of craniopharyngiomas and Rathke's cysts. *Neurosurgery.* 28:410 (1991).
15. Manaka S, Teramoto A, Takakura K: The efficacy of radiotherapy for craniopharyngioma. *J Neurosurg.* 62:648 (1985).
16. Petito CK, Earle KM: Craniopharyngiomas: a clinical and pathological review. *Cancer* 37: 1944 (1976).
17. Rajan B, Ashley S, Gorman C: Craniopharyngioma: long term results following limited surgery and radiotherapy. *Radiother Oncol.* 26:1 (1993).
18. Shin L J, Asa S.S, Woodhouse L.J, Smyth HS, Ezzat S: Cystic lesions of the pituitary: clinicopathological features distinguishing craniopharyngioma, Rathke's cleft cysts, and arachnoid cyst. *J Clin Endocrinol Metab.* 84(11):3972 (1999).
19. Voelker JL, Muller J: Clinical, radiographic and pathological features of symptomatic Rathke's cleft cysts. *J Neurosurg.* 74:535 (1991).
20. Yu X, Liu Z, Li S: Combined treatment with stereotactic intracavitary irradiation and gamma knife surgery for craniopharyngiomas. *Stereolact Funct Neurosurg.* 75:117 (2000) (Abstract).
21. Yu X, Zhou D, Liu Z: Combination treatment for craniopharyngiomas with stereotactic intracavitary irradiation and gamma knife surgery. *Zhonghua Yi Xue Za Zhi.* 81(2):86 (2001) (Abstract).