

PRİMER ANTİFOSFOLİPİD SENDROMUNDA TEKRARLAYAN PULMONER TROMBOEMBOLİZM VE DERİN VEN TROMBOZU: İKİ OLGU SUNUMU

Ayşe Bilge ÖZTÜRK*, Züleyha KAYA*, Esen KIYAN*, Gülfer OKUMUŞ*,
Reyhan KÜÇÜKKAYA**, Turhan ECE*, Orhan ARSEVEN*

ÖZET

Antifosfolipid sendromu tekrarlayan arteriyel ve/veya venöz trombozlarla seyreden bir sendromdur. En sık görülen klinik tablo ise derin ven trombozu ve pulmoner tromboembolizmdir. Tedavide etkin oral antikoagulan kullanımına rağmen tromboembolizm atakları görülebilmektedir. Bu durumda veya antikoagulan tedavinin mutlak kontrendike olduğu durumlarda tedavi seçeneklerinden biri de vena-kava filtresidir. Bu yazıda tekrarlayan derin ven trombozu ve pulmoner tromboembolizm kliniğiyle başvuran, herediter ve sekonder nedenler dışlanarak primer antifosfolipid sendromu tanısı konan iki genç erkek olgu tedavileri ile birlikte tartışıldı.

Anahtar kelimeler: Antifosfolipid sendromu, derin ven trombozu, pulmoner tromboembolizm, vena kava filtresi

SUMMARY

Recurrent pulmonary thromboembolism and deep venous thrombosis in the primary antiphospholipid syndrome-Two-case reports. Antiphospholipid syndrome is characterized by recurrent venous and/or arterial thrombosis. Deep venous thrombosis and pulmonary thromboembolism are the most common manifestations. Attacks of thromboembolism can be seen despite an effective oral anticoagulant therapy. In the case of recurrences or contraindication to anticoagulant therapy, vena cava filter can be another choice. In this paper, two young males with primary antiphospholipid syndrome with recurrent deep venous thrombosis and pulmonary thromboembolism in the absence of hereditary and secondary factors were presented and their treatments were discussed.

Key words: Antiphospholipid syndrome, deep venous thrombosis, pulmonary thromboembolism, vena cava filter

GİRİŞ

Antifosfolipid sendromu (AFS) edinsel trombofilinin önemli nedenlerinden biridir (3). Primer veya sekonder olabilir. Sistemik lupus eritematosus ve diğer bağ doku hastalıkları, malignite, ilaç kullanımı ve infeksiyonların eşlik etmediği tabloya primer AFS denir (8).

AFS tanısı için klinik bulguların laboratuvar bulgularıyla desteklenmesi gerekmektedir. En az bir klinik ve bir laboratuvar kriterine sahip olan hastalar AFS olarak kabul edilir-

ler (8). Klinik kriterler; herhangi bir organ veya dokuda bir veya birden fazla arter ve/veya vena trombus ve fetüs ölümü, premature doğum, preeklampsi veya açıklanamayan tekrarlayan abortuslar ile sonuçlanabilen gebelik morbiditesidir. Laboratuvar kriterleri ise; kanda antikardiyolipin antikorlarının (Ig G ve/veya M) iki ve daha çok kez en az altı hafta ara ile yüksek bulunması veya lupus antikoagülantı (LA) altı hafta ara ile iki kez pozitif olmasıdır. Antifosfolipid antikorları tayininde klinik uygulamada en çok kullanılan test antikardiyolipin ELISA testi-

dir. Birçok laboratuvar 20 ünite ve üzerini pozitif kabul eder. Antifosfolipid antikorlarının AFS dışında infeksiyonlar ve diğer vaskülitlerde de pozitif olabileceği bilindiğinden 6 haftalık bir aradan sonra sürekliliğinin gösterilmesi AFS tanısında önemlidir. LA'nın pozitif bulunması fosfolipidlere bağlı pıhtılaşma testlerinin süresinin normalin üzerinde bulunması anlamına gelir. Test ortamına fosfolipid eklendiğinde düzelme olması LA varlığını kanıtlar. Taramada kullanılması önerilen testlerden başlıcaları ise aktive parsiyel tromboplastin zamanı(aPTT), kaolin pıhtılaşma zamanı ve "dilute Russel's viper venom time" testleridir (1-2).

AFS; inme, miyokard infarktüsü, ateroskleroz, pulmoner tromboembolizm(PE) ve akut ven trombozu gibi klinik bulgularla karşımıza çıkabilir (8-9). En sık görüleni derin ven trombozudur(DVT) ve DVT gelişen olgularda da %50'ye kadar varabilen oranlarda PE görülebilmektedir (8). Bu yazıda tekrarlayan DVT ve PE tablosuyla başvuran iki primer AFS olgusu ve tedavi seçenekleri sunulmuştur.

VAKA TAKDİMİ

OLGU 1

Yirmialtı yaşında erkek; sol yan ağrısı, nefes darlığı, sol bacakta kızarıklık, şişlik ve ateş ile başvurdu. Yakınmaları bir hafta önce başlayan olguda PE düşünülerek çekilen perfüzyon sintigrafisi yüksek olasılıklı olarak değerlendirilmiş. İntravenöz heparin tedavisine başlanan olgu kliniğimize sevk edilmiş. Soygeçmişinde annesinin PE nedeniyle öldüğü, bir teyzesinde östrojen replasman tedavisi sonrası, diğer teyzesinde ise operasyon sonrası venöz tromboembolizm geliştiği öğrenildi.

Fizik muayenede TA:120/80 mm/Hg, NDS:84/ritmik ve solunum dakika sayısı:30/dakika saptandı. Sol akciğer alt zonda

solunum sesleri duyulamadı. Sol bacakta belirgin ısı artışı ve çap farkı mevcuttu. Patolojik laboratuvar bulguları: Sedimentasyon:72 mm/saat, lökosit:12500/µl (%77 Polimorf Nüveli Lökosit), ALP:191 IU/L, AST:56 IU/L, ALT:99IU/L, LDH:618IU/L idi. Oda havasında PaO₂:66mmHg, PaCO₂: 39 mm Hg ve SatO₂:%93'idi.

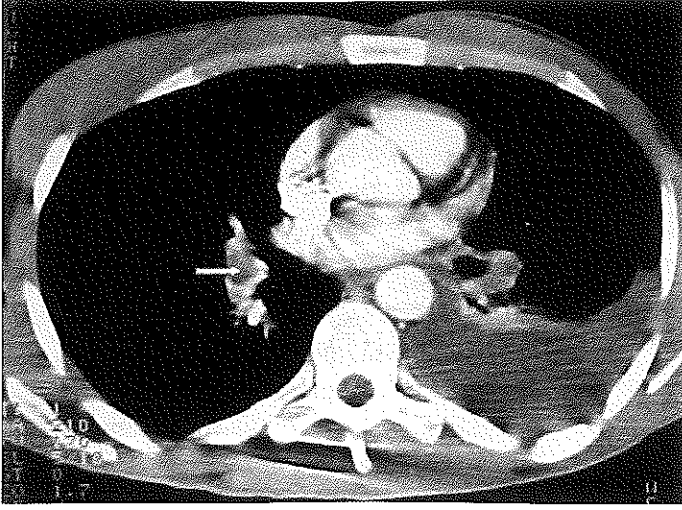
Alt ekstremitte Doppler ultrasonografisinde sol common ve eksternal iliyak ven, common femoral ve popliteal ven düzeyinde akut trombüs saptandı. Toraks spiral bilgisayarlı tomografisinde (BT) solda plevral efüzyon ve sağ ana pulmoner arterde trombüs görüldü (Şekil 1). Herediter trombofiliye yönelik incelemelerde (Faktör V Leiden, protrombin 20210A mutasyonu, homosistein düzeyi, protein C, S ve antitrombin aktiviteleri) anormallik saptanmadı. Paterji testi ve ANA negatif idi. ELISA yöntemiyle bakılan Anti-kardiyolipin IgM (24.1 U/ml) ve kaolin pıhtılaşma zamanı ve aPTT yöntemleriyle bakılan lupus antikoagülam pozitif bulundu. Altı hafta arayla tekrarlanan ölçümlerde lupus antikoagülam iki kez daha pozitif saptandı. Poliklinik takiplerinde INR düzeyinin 2-3 arasında olduğu etkin oral antikoagülam tedavisi altında yeni bir PE atağı gelişmesi nedeniyle vena kava filtresi takıldı. Dört yıllık takip süresince yeni bir atak veya filtreye ait komplikasyon gelişmedi.

OLGU 2

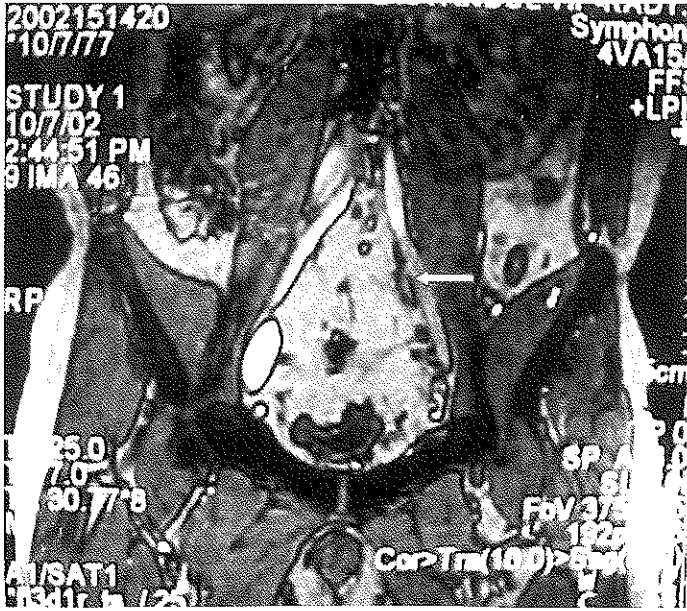
Yirmibeş yaşında erkek; sol bacakta şişlik ve ani gelişen sağ yan ağrısı şikayetleriyle başvurdu. Özgeçmişinde bir yıl içinde iki kez tekrarlayan venöz tromboembolizm mevcuttu. Hasta bir yıldır warfarin 7.5mg/gün almaktaydı. Soy geçmişinde babada inme hikayesi vardı.

Fizik muayenesinde TA:110/70 mm/Hg, NDS:84/Ritmik, solunum dakika sayısı:30/dakika saptandı. Sol bacakta ödem, kızarıklık ve ısı artışı vardı. Oskültasyonda

Şekil 1. Sağ pulmoner arterde trombüs ve solda plevral efüzyon



Şekil 2. Sol common iliyak vende trombüs



sağ akciğer alt zonda solunum sesleri duyulamadı. Laboratuvar incelemelerinde herhangi bir patoloji saptanmadı. Oda havasında PaO₂:94 mmHg, PaCO₂:38 mmHg ve SatO₂:%97 idi. Warfarin tedavisi altında INR:1.1 idi.

Pulmoner tromboembolizm düşünülen olguda toraks spiral BT'sinde sağda plevral efüzyon gözlemlendi. Perfüzyon sintigrafisi yüksek olasılıklı olarak değerlendirildi. Bir yıldır sol

bacağında posttromboflebitik sendroma sekonder şişlik yakınması olan olgunun alt ekstremitte Doppler ultrasonografisinde kronik DVT bulguları saptandı. Yeni PE atağı için odağın pelvik venler olabileceği düşünüldü. Pelvik ve alt ekstremitte magnetik rezonans (MR) anjiyografisinde sol common iliyak ve eksternal iliyak vende akut trombüs saptandı (Şekil 2).

Hereditör trombofili sebepleri (faktör V Leiden, protrombin 20210A mutasyonu, yüksek homosistein düzeyi, protein C, S ve antitrombin aktiviteleri) saptanmadı. ANA negatif bulundu. ELISA yöntemiyle bakılan antikardiyolipin IgM(19.5u/ml), IgG(21.3u/ml) ve aPTT ve koalin pıhtılaşma testleri ile değerlendirilen lupus antikoagülan pozitif saptandı. Altı hafta arayla tekrarlanan ölçümlerde antikardiyolipin Ig M, Ig G ve lupus antikoagülanınm iki kez pozitif olduğu görüldü.

Etkin INR(2-3) düzeyi sağlanarak olgu ömür boyu antikoagülan kullanımı kararı ile takibe alındı. Bir yıllık takip süresince yeni bir atak veya kanama saptanmadı.

TARTIŞMA

AFS sıklıkla inme, DVT ve PE gibi klinik bulgularla karşımıza çıkar. Özellikle başka risk faktörü olmadan tekrarlayan venöz tromboembolizm ve inme öyküsüyle başvuran genç olgularda hereditör trombofili sebepleriyle birlikte düşünülmesi gereken otoimmün bir sendromdur.

AFS'da tromboze olan damarlar genellikle alt ekstremitelerin derin ve yüzeysel venleri, ayrıca pelvis ve mezenter venleridir (7,10,14). Bu nedenle olgularda PE kaynağının pelvik

venler de olabileceği hatırlanmalı ve ultrasonografik olarak alt ektremite venlerinde trombüs saptanmayan olgularda pelvik venler de araştırılmalıdır. Bu amaçla kullanılacak yöntemlerden biri MR anjiografidir. Yapılan çalışmalarda MR anjiografinin femoral ve iliak venlerde DVT saptamada oldukça duyarlı olduğu gösterilmiştir (5,15). Bizim de ikinci olgumuzda Doppler ultrasonografide akut trombüs izlenmemesine rağmen pelvik MR anjiografide akut trombüs saptanmıştır.

AFS'nin tanısında olduğu gibi tedavisinde de çeşitli zorluklar vardır. Akut tromboz gelişen olgularda önce heparin daha sonra uzun süreli antikoagülan tedavi uygulanmaktadır. Etkin antikoagülan dozu INR düzeyi 2-3 olacak şekilde ayarlanmaktadır (6,12). Bazı çalışmalarda bu düzey 3-3.5 olarak belirtilmiştir; ancak bu düzeylerde uzun süreli takiplerde majör kanama riski yüksek bulunmuştur (8). Etkin INR düzeyi sağlandığında nükslerin belirgin azaldığı gösterilmiştir (8). Aspirin tedavisinin tek başına nüksleri engellemediği, ancak yüksek riskli olgularda antikoagülan tedavi ile birlikte verilebileceği belirtilmektedir (8). Antikoagülan kullanmayan veya kesilen olgularda tromboz reküransı ve mortalite oranları yüksektir (8). Bu nedenle antikoagülan tedavinin ömür boyu kullanılması önerilmektedir.

AFS'nun tedavisinde filtre yerleştirilmesi diğer bir seçenektir. Yapılan birkaç çalışmada filtre ile tedavi edilen pulmoner tromboembolizm olgularında rekürren PE sıklığı %2.4-2.9 ve rekürren fatal emboli sıklığı ise %0.7-0.8 arasında bulunmuştur (13). AFS'da ise filtre uygulanmış iki vaka bildirilmiştir (4,11). Bildirilen bir olguda beş yıllık filtre kullanımı sonrası triküspid kapakta trombüs saptanmış. Başka bir olguda postoperatif PE'yi engellemek amacıyla takılan filtreye rağmen olgu tekrarlayan PE nedeniyle kaybedilmiştir. Vena kava filtrelerinin komplikasyonlarma bakıldığında uygulama alanın-

da hematoma ve tromboz oluşumu bildirilmektedir (13). Ancak AFS olgularında bu komplikasyonların arttığına dair veri yoktur (4,11). Bizim filtre yerleştirilen olgumuzda dört yıllık takip sonunda yeni bir emboli atağı saptanmazken, filtreye ait komplikasyon da gözlenmemiştir.

Bu yazıda iki AFS olgusunda ayrı tedavi seçenekleri ele alınmıştır. Birinci olguda INR düzeyini 2-3 arasında tutan etkin antikoagülan tedaviye rağmen tekrarlayan PE nedeniyle vena kava filtresi takılmıştır. Diğer olguda ise tekrarlayan PE ataklarının nedeni etkin olmayan antikoagülan tedavi olarak değerlendirilmiş ve etkin INR düzeyi sağlanarak takibe alınmıştır. Sonuç olarak genç yaşta tekrarlayan venöz tromboembolizm kliniğiyle başvuran olgularda primer AFS düşünülmesi ve bu sendromun tedavisinde antikoagülan tedavi esas alınmalıdır. INR düzeyini 2-3 arasında tutan etkili antikoagülan tedavi ile tekrarlayan venöz tromboembolizmde veya antikoagülan tedavinin mutlak kontrendike olduğu durumlarda ise filtre düşünülmelidir.

KAYNAKLAR

1. Brandt JT, Tripplert DA, Alving B: Criteria for the diagnosis of lupus anticoagulants:update. On behalf of the Subcommittee on lupus anticoagulants. *Thromb. Haemost* 1995; 74:1185.
2. Carreras LO, Forastiero RR, Martinuzzo ME: Which are the best biological markers of the antiphospholipid syndrome? *J. Autoimmun* 2000; 15:163.
3. Chorobok L, Duliccek P: Thrombophilic States. *Vnitr. Lek.* 1998; 44:481.
4. Ebato M, Kitai H, Kumakura H, Nakamura Y, Shimizu N, Takeyema Y: Thrombus on the tricuspid valve in a patient with primary antiphospholipid syndrome after implantation of an inferior vena cava filter. *Circ J* Apr 2002; 66:425.
5. Fraser DG, Moody AR, Davidson IR, Martel AL, Morgan PS: Deep venous thrombosis: diagnosis by using venous enhanced subtracted peak arterial MR venography versus conventional venography. *Radiology* 2003; 226:812.
6. Ginsberg J, Wells PS, Brill-Edwards P: Antiphospholipid antibodies and venous thromboembolism. *Blood* 1995; 86:3685.

7. Higa M, Kajima M, Ohnuma S, Kanamaka S: Portal and mesenteric vein and inferior vena cava thrombosis associated with antiphospholipid syndrome. *Int Med* 2001; 40:1245.
8. Jerold S, Levine, M.D, D.Ware Branch, Joyce Rauch: The antiphospholipid syndrome. *N Engl J Med*, 2002; 346:752.
9. Khamashta MA, Cuadrodo MJ, Mujic E, Taub NA, Hunt BJ, Hughes GRV: The management of thrombosis in the antiphospholipid antibody syndrome. *N Engl J. Med.* 2002; 332:993.
10. Kınuya K, Kakuda K, Matono S, Salo S, Sugimoto T, Asakura H: Prevalence of deep venous thrombosis in lower limb and the pelvis and pulmonary embolism in patients with positive antiphospholipid antibodies. *Ann. Nucl Med* 2001; 15:495.
11. Lee HC, Laya MB: Lethal pulmonary embolism in a patient with primary antiphospholipid syndrome and vena cava filter. *Chest* 1994; 105:312.
12. Levine JS, Branch DW, Rauch C: The antiphospholipid syndrome. *New.Eng J. Med.*; March 2002; 7:346.
13. Muzaffer Metintaş, Pulmoner Tromboemboli. ASD Toraks Yayınları. 2. Baskı; 213-229.
14. Provenzale JM, Ortel TL, Allen NB: Systemic thrombosis in patients with antiphospholipid antibodies lesion distribution and imaging findings. *Am J Roentgenol* 1998; 170:285.
15. Reulm SG, Zimny K, Debatin JF: Direct contrast enhanced 3D MR venography. *Euro Radiol* 2001; 11:102.