

EVDE HAZIRLANMIŞ KONSERVE BEZELYE YENİLMESİ SONUCU, TİP A NÖROTOKSİNİNE BAĞLI GELİŞEN BİR BOTULİZM VAKASI

Engin TÜRKMEN, Gönenç KOCABAY, Özlem SOYLUK, Sezai VATANSEVER, Kerim GÜLER, Vakur AKKAYA, Murat DİLMENER*

ÖZET

Botulizm, *Clostridium botulinum* basilinin nörotoksinlerine bağlı gelişen, paralizilerle karakterize hayati tehdit eden bir hastalıktır. Hastalık üç şekilde oluşabilir: önceden hazırlanmış toksini içeren besinin yenilmesi sonucu gelişen *Besin kaynaklı botulizm*; toksin üreten *C. Botulinum* mikroorganizmalarının yara yüzeyini kontamine etmesi sonucu gelişen *Yara botulismi* ve bebeklerin gastrointestinal traktusunda toksin üreten suşların bulunması ile *İnfant botulismi* gelişebilir. Bu yazıda evde hazırlanmış konserve bezelyenin yenilmesi sonucu gelişen bir besin kaynaklı botulizm vakası sunulmuştur.

Anahtar kelimeler: Besin kaynaklı botulizm, (Nörotoksin A)

SUMMARY

A case of botulism due to type A neurotoxin as a result of consuming canned peas at home. Botulism is a life-threatening paralytic illness produced by neurotoxins elaborated by *Clostridium botulinum*. The disease occurs under three forms: *Botulism/food poisoning* results from eating food that contains preformed toxin; *Wound botulism* occurs when toxin is produced by *C. Botulinum* organisms contaminating traumatic wounds; *İnfant botulism*, is due to toxin production by *C. Botulinum* within the gastrointestinal tract of infants. We presented here a botulism food poisoning due to eating canned bean which was prepared at home.

Key words: Botulism food poisoning, (Neurotoxin A)

GİRİŞ

Botulizm, *Clostridium botulinum* basilinin nörotoksinleri ile gelişen, ağır nöroparalitik bir hastalıktır⁽⁸⁾. Ülkemizde nadiren görülmektedir. İlk vaka 1925 yılında Ankara'da bildirilmiştir⁽¹⁵⁾. Hastalığın değişik şekilleri vardır ve en sık görülen infant botulismidir. İkinci sıklıkta görülen besin kaynaklı botulizm; özellikle uygun olmayan şartlarda hazırlanmış ev yapımı konservelelerden veya eskimiş konserve kutularının *Clostridium botulinum* mikroorganizmalarıyla kontaminasyonu sonucu ortaya çıkan toksinlerden kaynaklanır. Bu tip botulizmde daha önce bakteriler tarafından üretilmiş olan toksinin alınması söz konusudur⁽³⁾. Paralizi, ilk önce kraniyal sinirleri, sonra da iskelet kaslarını

etkiler. Tedavisiz kalan olgularda, solunum kaslarının flask paralizisine bağlı solunum yetersizliği sonucu ölüm görülebilir. Besin kaynaklı botulismden şüphelenildiğinde, hekimin yenen besinleri ve bunların evde hazırlanış şekilleri hakkında mutlaka ayrıntılı bilgi almalı ve yoğun bakım desteği ile beraber toksin tespit edilinceye kadar polivalan antitoksin serum ile tedaviye hemen başlanmalıdır.

VAKA TAKDİMİ

44 yaşındaki anne ve 10 yaşındaki erkek çocuğu, evde hazırlanmış konserve bezelye yedikten bir gün sonra, bulantı, kusma, karın ağrısı, güçsüzlük şikayetleri ile acil dahiliye

polikliniğimize getirildi. Hastanın anamnezinde ağız ve boğazda kuruma, konuşma güçlüğü, yutma güçlüğü, ve çift görmesi vardı. Annedeki semptomlar daha belirgin idi. Fizik muayenede dilde kuruluk, pupillalarda midriazis, göz kapağında ptozis, ses kısıklığı (disfoni), kas gücünde azalma, tonus kaybı ve annede glob vesicale vardı. (Resim 1). Evde uygun olmayan şartlarda hazırlanmış konserve yenilmesinden bir gün sonra ortaya çıkan ve kas güçsüzlüğü ile beraber antikolinerjik semptomların bulunması da göz önüne alınarak, hastalarda besin kaynaklı bir botulizm olabileceği düşünüldü. İdrar yapamama, göz bebeklerinde büyüme ve solunum yüzeyselleşmesi üzerine, her iki hasta da yoğun bakım ünitesine alınarak, solunum desteği verildi. Anne ve çocuğun her ikisinin de şuuru açıldı ve ateş yoktu.


Annenin laboratuvar incelemelerinde; sedimentasyon: 20 mm/saat, çevre kanında; hemoglobin: 11.9 g/dL, hematokrit: %36.2,

MCV: 85 fl, lökosit: 4 600/mm³ (nötrofil: 2100/mm³, lenfosit: 1800 /mm³), trombosit: 240 000/mm³ bulundu. Kanın biyokimyasal incelemesinde; glukoz: 98 mg/dL, BUN: 25 mg/dL, kreatinin: 0.6 mg/dL, sodyum: 134 mmol/L, potasyum: 4.5 mmol/L, klor: 98 mmol/L, ALT: 25 U/L, AST: 22 U/L, ALP: 225 U/L, GGT: 23 U/L, LDH: 482 U/L, CK: 25 U/l, total bilirubin: 0.98 mg/dl, indirekt bilirubin: 0.23 mg/dl, bulundu. Çocuğun periferik kan ve biyoşimik incelemelerinde; sedimentasyon: 18 mm/saat, hemoglobin: 14.9 g/dL, hematokrit: %46.2, MCV: 85 fl, lökosit: 8 600/mm³ (nötrofil: 5200/mm³, lenfosit: 3100 /mm³), trombosit: 340 000/mm³, glukoz: 94 mg/dL, BUN: 15 mg/dL, kreatinin: 0.7 mg/dL, sodyum: 138 mmol/L, potasyum: 4.2 mmol/L, klor: 102 mmol/L, ALT: 15 U/L, AST: 24 U/L, ALP: 425 U/L, GGT: 23 U/L, LDH: 495 U/L, CK: 12 U/l, total bilirubin: 0.78 mg/dl, indirekt bilirubin: 0.28 mg/dl, bulundu. Tam idrar tahlilleri ve akciğer grafilerinde ise bir özellik yoktu. Serum, idrar, gaita ve besin maddesinden örnekler alındıktan sonra, toksin tipi tayini gelinceye kadar trivalan antitoksik serum (tip A, B ve E) tedavisine başlandı. Beraberinde toksin üretmeye devam eden basillere karşı Penisilin G tedavisi de uygulandı. Anne mekanik ventilasyon, antitoksin ve penisilin tedavilerine rağmen ilerleyici flask paralizi ile giderek kötüleşti ve solunum yetersizliği tablosu ile kaybedildi. Ancak çocuk sekelsiz iyileşti.

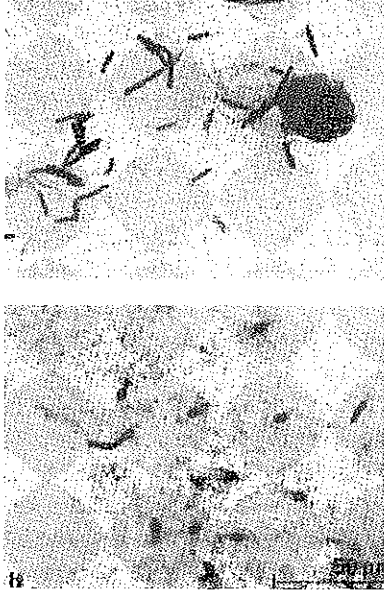
TARTIŞMA

Botulizm, gram pozitif, anaerobik, hareketli ve ısıya dayanıklı sporlar üretebilen *Clostridium botulinum* (Resim 2) tarafından salgılanan nörotoksin ile oluşan ve tedavi edilmediği takdirde fatal sonuçlanabilen bir klinik tablodur.

Hastalığın besin kaynaklı, infant ve yara botulismi şeklinde üç şekli vardır⁽⁸⁾. Hastalık



Resim 1. Her iki gözde ptozis ve ışık refleksine cevapsız midriyatik pupillalar



Resim 2. Gram pozitif, anaerobik, hareketli Clostridium Botulinum ve ısıya dayanıklı sporları

nadir ve sporadik olarak görülmesine rağmen, özellikle besin kaynaklı botulizm, esas olarak mortalite ve morbiditeden sorumludur (3). Besin kaynaklı botulizmden, uygun yöntemlerle hazırlanmamış ev konserveleri sorumludur. Ancak ticari olarak hazırlanan konservelerde hastalık kaynağı olabilir (11). Hastalıktan sorumlu olan ekzotoksinin (Botulinus toksini), sekiz tipi mevcuttur. İnsanda hastalık oluşturan başlıca toksinler; A, B, E ve seyrek olarak F tipleridir. Tip E botulizminden sıklıkla balık ve kabuklu deniz ürünleri sorumludur (2). Botulinum toksini, bilinen en potent toksindir. Toksinle kontamine olmuş besinin tadı ve görüntüsü normaldir. Bununla beraber çok düşük miktarlarda alınması bile öldürücü olabilir (İnsanlarda öldürücü toksin dozu 10^{-9} mg/kg'dır). Toksinin aerosol olarak da etkili olabileceği bildirilmektedir (1). Botulinus toksini, hızlı ve irreversible etkiyle nöromusküler kavşakta vesiküllerden asetilkolin salgılanmasını inhibe eder. Böylece motor sinirden çizgili kasa olan ileti bloke olur ve kasta flask paralizi gelişir. Tensilon gibi anlikolinesteraz (kolinerjik) ilaçlar botulinus toksininin bu etkisini önleyememektedir. Mağnezyum ve Pro-

kain de nöromusküler kavşakta benzer bir etki oluştururlar. A tipi toksinin sinir doku reseptörlerine affinitesi, E tipi toksininden daha güçlü olduğundan, A tipi toksine bağlı olan besin zehirlenmelerinde klinik tablo daha ağır seyredir. Bizim vakada hastalık A tipi toksine bağlı gelişmiş olup, nöromusküler bulgular ön planda idi. Sindirim enzimleri toksini parçalayamaz. Toksin asıl olarak mide ve ince barsaktan emilmesine karşın, kolondan da yavaş bir şekilde emilebilir. Alınan bakteriler kolonda da toksin üretmeye devam edebilir. Bu nedenle kontamine besinden yaklaşık üç hafta sonra bile serumda toksin tespit edilebilir (11). Bu nedenle Penisilin tedavisini önerenler de vardır. Toksin kan-beyin bariyerini geçmez ve adrenerjik sinir liflerini de etkilemez (11). Botulizmde klinik tablo, toksin içeren besinin alınımından yaklaşık 12-36 saat sonra ortaya çıkar. İnkübasyon süresi bir kaç saat ile bir hafta arasında değişebilir. Bizim vakada da semptomlar konserve bezelye yendikten 24 saat sonra bulantı, kusma ve çift görme şeklinde başlamıştı. Botulizmde bulantı, kusma hafif olur ancak ishal görülmez. Nörolojik bulgular ön plandadır. En sık 3, 4 ve 6. kranial sinirler etkilenir. 3. kranial sinirin tutulmasına bağlı ptosis ve diplopi, 4. kranial sinirin tutulmasına bağlı içe şaşılık olur. 6. kranial sinir tutulumunda ise lateral rektus kaslarının etkilenmesine bağlı dışa şaşılık olur. Hastalarımızda da ışık refleksine cevapsız midriyazis ile diplopi vardı. Daha sonra yukarıdan aşağıya doğru ilerleyen, bilateral ve simetrik paralizi gelişir. Solunum kaslarının tutulması ile ölüm olabilir. Bellek ve sensoriyal duygular ise sonuna kadar normaldir. Toksinin kolinerjik otonomik sistemleri etkilemesine bağlı, ağız kuruluğu, ileus, konstipasyon ve idrar retansiyonu olabilir. Hastalığın ağırlığı, inkübasyon periyodu ile yakın ilişkilidir. Farklı yaş grupları arasında hastalığın şiddeti arasında anlamlı bir fark yoktur (11).

Anamnez tanıda önemli bir yer tutar. Duyu bozukluğu olmadan simetrik, desendan ilerleyen flask paralizi ile ateşin eşlik etmediği hastalarda akla botulizm gelmelidir. Hastanın kanında botulinus toksininin aranması, dışkıda veya mide içeriğinde toksin ve/veya bakterinin saptanması, şüpheli besin maddesinde toksin ve/veya bakterinin saptanması kesin tanıyı koydurur. A tipi toksin, şüpheli besin maddesinde polimeraz zincir reaksiyonu (PCR) ile tespit edilebilir (6). Hastalarımızda yenilen besin maddesi ile serum örneklerinin toksikoloji laboratuvarına gönderilmesini takiben, toksin tipi saptanana kadar trivalan antitoksik serum (tip A, B ve E) tedavisine başlanmış, daha sonra yapılan incelemeler sonucu besin maddesi ve serumda Tip A toksinine rastlanmıştı. Elektrofizyolojik inceleme de tanıya yardımcı olmaktadır. EMG'de sinir iletim hızları normal ve tekrarlayan uyarılarda motor yanıtta artış olması klinik tanıyı destekler (9). Ancak kas enzimleri ve kas biyopsisi normal bulunur. Hastalarımızın tipik anemnez ve fizik muayene bulguları ve daha sonra da toksinin tespit edilmesiyle, kesin tanı konulduğundan EMG yaptırmaya gerek duymadık. Ayırıcı

tanıda en sık Myastenia Gravis, Guillain-Barre sendromu, antikolinerjik zehirlenme, Poliomyelit düşünülmelidir. Botulizmin ayırıcı tanısında düşünülmesi gereken diğer hastalıklar Tablo-1'de özetlenmiştir.

Botulizm vakalarının tedavisinde hastalara mekanik ventilasyonun gerekebileceği düşünülerek yoğun bakım ünitelerinde izlenmelidir (9). Bizde hastalarımızı vakit kaybetmeden yoğun bakım ünitesinde izleme aldık. Erken dönemde mide lavajı yapıldıktan sonra ileus mevcut değilse, hastaya magnezyum sülfat gibi pürgatifler de uygulanabilir. Emilmemiş toksini vucut dışına atmak için lavman yapılabilir. Ancak besin kaynaklı botulizm zehirlenmesinde en etkin tedavi yöntemi, hastalık süresine bakılmadan ve toksin tipi saptanana kadar trivalan antitoksik serum (tip A, B ve E) verilmesidir. Antitoksik nöral reseptörlere henüz bağlanmamış olan toksini nötralize eder. Bu nedenle antitoksik erken verilmesi hastalığın süresini ve mortalitesini azaltır. Ancak müsküler paralizinin yerleşmesi durumunda fazla etkili olamamaktadır. Guanidine hidroklorid gibi nöromüsküler kavşakta asetilkolin salgılan-

Tablo 1. Botulizmin ayırıcı tanısında düşünülmesi gereken diğer hastalıklar

Bakteriel gıda zehirlenmesi	Hastalık hızla gelişir, kranial tutulum yoktur.
Antikolinerjik zehirlenme	Midriyazis, vazodilatasyon, ateş, ileus, mental durum değişikliği, mukozal kuruluk.
Miyastenia Gravis	Egzersizle yorgunluğun artması, Tensilon testinin pozitif olması.
Paralitik balık zehirlenmesi	Bir saatten az enkübasyon, sensorial bulgular, parestezi.
Gulian-Barre sendromu	Üst solunum yolu infeksiyonu anemnezi, BOS'ta protein yükselmesi, EMG'de denervasyon ve sinir ileti hızında uzama.
Serebrovasküler bozukluklar	Fokal bulgular ve asimetri.
Poliomyelit	BOS'ta pleositozis ve ateş.
Karbonmonoksit zehirlenmesi	Baş ağrısı, bulantı, sensorial bulgular ve taşipne, kanda CO Hb artışı
İlaçlara bağlı paralizi	Aminoglikozidler ve anestezi ajanlar.

masını arttıran ajanlar seçilmiş hastalarda kullanılabilir. Asetilkolin etkinliğini arttırmak için 15-40 mg dozunda, oral yolla Guanidin verilmesini önerenler vardır. Olumlu etkisi daha çok göz kaslarının ve az olarak solunum kasları üzerine olmaktadır. EMG'de tam olınamakla beraber bazı düzelmeler yaptığı bildirilmiştir. Penisilin G tedavisi, toksin üretmeye devam eden basillerin eradikasyonu için yararlı olabilir. Pridostigmin gibi antikolinesteraz ilaçların kullanılması yarar sağlamayacağı gibi, hastalığın laboratuvar tanısında yanlışlıklara yol açabilir. Botulizm toksini anne sütüne geçmez ve diyaliz tedavisi ile de toksinin serumdan temizlenmesi sağlanamaz (7).

Korunmada, besinler özellikle konserveler dikkatle hazırlanmalıdır (110 dakika kaynatılmalı veya 30 dakika, 115°C'de basınçlı kaplarda pişirilmelidir). Konserve hazırlarken eklenen sülfür dioksit, doza bağımlı olarak üremeyi engeller (13). Aynı şekilde nitrit kullanılması da *C. Botulinum* basilinin çoğalmasını ve toksin üretmesini olumsuz etkiler (10).

Sonuç olarak, bulantı-kusma, disfaji, diplopi, dilate, ışığa cevapsız fikse halde bulunan pupillalar ve kuru ağız şikayetleri ile başvuran bir besin zehirlenmesinde akla mutlaka botulizm gelmeli ve hızlıca yoğun bakım desteği ile beraber polivalan serum antitok-

sin tedavisi uygulanmalıdır. Konserveler hazırlanırken hijyen kurallarına uyulmalı, uygun ısıda pişirilmeli ve yeterli miktarlarda antioksidan eklenmelidir.

KAYNAKLAR

1. Bossi P, Bricaire F: Botulism toxin, bioterrorist weapon, Presse Med. 2003; 32: 463
2. Boyer A, Girault C, Bauer F. Et al, Eur J Clin Microbiol Infect Dis. 2001; 20: 192.
3. Centers for Disease Control and Prevention: MMWR, 2000; 49: 778.
4. Comella CL, Tanner CM, DeFoor-Hill L, et al: Dysphagia after botulinum toxin injection for spasmodic torticollis: clinical and radiologic findings. Neurology 1992; 42: 1307.
5. Dilmener M, Botulismus Ed: Büyüköztürk K. İç Hastalıkları, İstanbul, 1992, sayfa: 985-986.
6. Fach P, Hauser D, Guillou JP, Popoff MR: J Appl Bacteriol, 1993; 75: 234.
7. Horwitz MA, Hatheway CL, Dowell VR, Am J Clin Pathol. 1976; 66: 737.
8. Mandell GL, Bennett JE, Dolin R: Principles and Practice of Infectious Diseases. 5th Edition, Church Hill Livingstone New York, 2001, page: 2543-8.
9. Paterson DL, King MA, Boyle RS, et al: Med J Aust. 1992; 157: 269.
10. Pierson MD, Smoot LA: Nitrite, nitrite alternatives and the control of *Clostridium botulinum* in cured meats. Crit Rev Food Sci Nutr. 1982; 17: 141.
11. Schechter R, Arnon SS: Nelson Textbook of Pediatrics. 16th Edition, Philadelphia, 2000, page: 875-8.
12. Terranova W, Breman JG, Locey RP, et al: Am J Epidemiol. 1978; 108: 150.
13. Tompkin KB, Christiansen LN, Shaparis AB: Antibotulin efficacy of sulfur dioxide in meat, Appl Environ Microbiol. 1980; 39: 1096.