

## PULMONER TUTULUM GÖSTEREN BRUSELLOZ OLGUSU

### A CASE OF BRUCELLOSIS WITH PULMONARY INVOLVEMENT

Taha Tahir BEKÇİ\*, Recep KESLİ\*\*

#### ÖZET

Nadir olmakla birlikte, brusella infeksiyonuna bağlı olarak pnömoni, plevral efüzyon, ampiyem, soliter nodüller, paratrakeal lenfadenopati görülebilmektedir. Bu yazıda pulmoner tutulum gösteren bir bruselloz olgusu sunuldu.  
**Anahtar kelimeler:** Brusella, pulmoner tutulum, pnömoni

#### ABSTRACT

Pulmonary involvement of Brucellosis such as pneumonia, pleural effusion, paratracheal lymphadenopathy, empyema, solitary pulmonary nodules, paratracheal lymphadenopathy, although uncommon, can be seen. In this report, we presented a brucellosis case with pulmonary involvement.

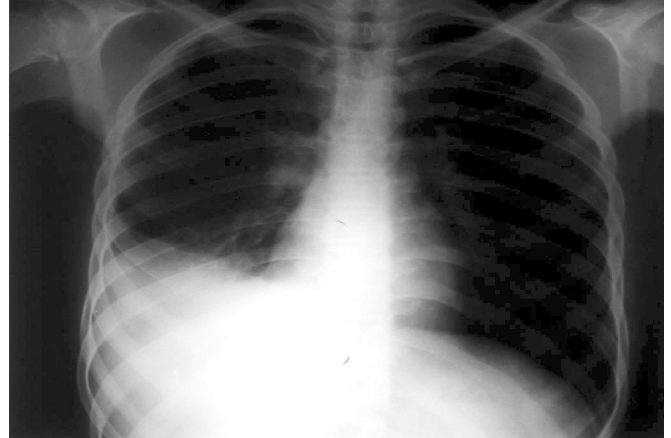
**Key words:** Brucellosis, pulmonary involvement, pneumonia

#### GİRİŞ

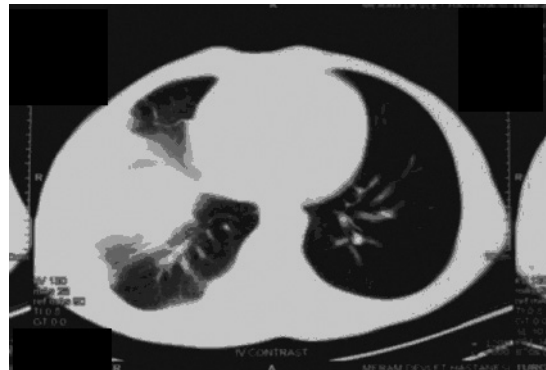
Gram (-), sporsuz, hareketsiz küçük kokobasil olan Brusella bakterileri, enfekte süt ve süt ürünlerinin ağız yoluyla alınması ile bulaşır. Kuluçka süresi 10-20 gündür. Ondülan ateş, eklem ağrıları, gece terlemesi, iştahsızlık gibi şikayetler ile seyrederek (10). 17 yaşında, erkek olgu, sağ yan ağrısı, gece terlemesi, kilo kaybı, ateş, iştahsızlık şikayetleri Batman Devlet Hastanesine başvurmuş. Burada yapılan muayeneden sonra hastada Brusella aglutinasyon testinde, aglutinasyon titresinin 1/320 pozitif belirlenmesi üzerine hastaya daha büyük bir merkeze başvurması önerilmiş. Hasta yukarıdaki şikayetlerle merkezimize başvurdu ve hasta hospitalize edildi. Hastanın çekilen PA akciğer grafisinde sağ kosta diaframatik sinus kapalı, sağ alt zonda heterojen konsolidasyon saptandı (Resim 1). Hastanın fizik muayenesinde TA 110/70 mmHg, NA 85/dk bulundu. Kalp sesleri ritmik idi. Ek ses ve üfürüm yoktu. Sağ alt zonda solunum sesleri azalmış ve sağ altta inspiratuvar raller duyuluyordu. Hastaya torasentez yapıldı ve 10 cc serofibrinöz mayı alındı.

#### Laboratuvar

Lökosit 7,800 K/uL, Hgb11,4 mg/dl, Htc %34,2, Plt 672 K/μL, Sed 59 mm/saat, CRP 25,4 mg/l, AKŞ 90 mg/dL, Üre 18 mg/dL, Kreatinin 0,8 mg/dL, SGOT 16 U/L, SGPT 14 U/L, serumda Brusella aglutinasyon titresini 1/320, serumda Brusella Immun Capture testi titresini 1/320, torasentez sıvısı berrak renkli, LDH 231,4U/L, T.protein 5 g/dl, gluk 121mg/dl, 2600 lökosit/mm<sup>3</sup> (% 90



Resim 1. Hastaneye başvuru grafisi.

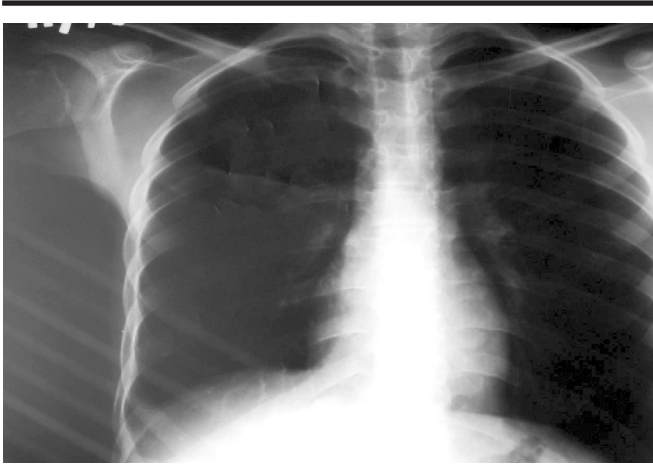


Resim 2. Tedavi başlangıcı BT.

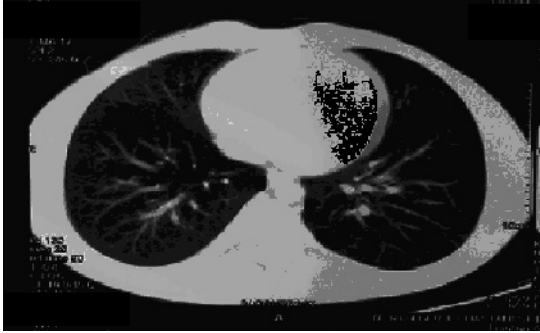Date received/Dergiye geldiği tarih: 13.01.2006

\* Meram Eğitim ve Araştırma Hastanesi, Göğüs Hastalıkları Kliniği, Konya (İletişim kurulacak yazar: dokortaha@yahoo.com)

\*\* Meram Eğitim ve Araştırma Hastanesi, Mikrobiyoloji Laboratuvarı, Konya



Resim 3. Tedavinin birinci ayı kontrol PA akciğer grafisi.



Resim 4. Tedavinin birinci ayı kontrol BT.

lenfosit) idi. Torasentez sıvı kültüründe Brucella abortus üredi. Serum ELISA Testi Brusella IgM (+) olarak tesbit edildi. Plevra mayiinde toplum kökenli pnömoni etkenleri DNA Reverse Hibridizasyon yöntemi (Genom Identification Diagnostic GmbH) ile negatif olarak saptandı. Plevra sıvısında ARB Negatif, Löwenstein kültüründe üreme olmadı. PPD negatif, hastanın malignite yönünden sıvı sitolojisi negatif, sıvıda lenfosit hakimiyeti mevcut idi.

Hastanın çekilen Toraks BT'sinde sağ alt zonda, hava bronkogramları içeren, pnömonik konsolidasyon, plevral efüzyon saptandı (Resim 2). Toraks USG'de sağda plevral efüzyon, Batın USG'de splenomegali saptandı. Hastaya doksisisiklin 200 mg 2x1(6 hafta), rifampisin 300 mg 1x2(6 hafta), streptomycin 0.5 mg 1x1(15 gün) tedavisi planlandı, hastanın yakınmaları tedavi sonrası geriledi. Hastanın tedavisinin birinci ayında yapılan kontrolde, çekilen akciğer grafisinde ve BT'de belirgin gerileme, pnömonik konsolidasyonda, plevral efüzyonda regresyon saptandı(Resim-3,4). Hastanın kliniğinde de belirgin düzelme gözlemdi.

Hastanın birinci ayında yapılan laboratuvar incelemelerinde, Lök 6.100, Hgb 13, Sed 4 mm/saat, CRP 2.98 mg/l olarak saptandı. Hasta tedavisinin altıncı haftasında tekrar kontrole çağrıldı. Hastanın kontrole gelmemesi üzerine hastaya telefonla ulaşıldı; fakat hasta Batmanda olduğunu, şikayeti olmadığını kontrole gelemeyeceğini ifade etti.

## TARTIŞMA

Hastanın ailesi Batman'da yaşamakta ve evlerinde büyükbaş hayvancılıkla uğraşmaktaydı. Bu nedenle hastanın solunum yoluyla enfekte olmuş olabileceği düşünülmektedir. Brusella aglutinasyon testleri hastalığın tanısında yüksek sensitivite ve spesifiteye sahiptir; aynı zamanda hastalığın eliminasyonunda da efektif olarak kullanılabilir(5). Bizim olgumuzda da brusella aglutinasyon testi ve Immun Capture aglutinasyon titresini yüksek olarak bulunmuştur. Yine hastamızın torasentez sıvısından Brucella abortus'un üretilmesi tanımızı kesinleştirmektedir. Zengi ve ark. da pulmoner tutulum gösteren bir olguda plevra mayisinde ve kanda B.melitensis izole etmiştir (11). Plevra sıvısında toplum kökenli pnömoni etkenleri DNA Reverse Hibridizasyon yöntemi ile elimine edildi; böylece plöropnömoniyeye sebep olan başlıca ajanlar (S.pneumoniae, H.influenza, M.pneumoniae, C.pneumonia, Moraxella catarrhalis, L.pneumophila) ekarte edildi. Tedaviye cevap vermeyen bazı pnömoni olgularında, doksisisiklin ve rifampisin tedavisine cevap veren Brusella aglutinasyon testi pozitifliği olan Brusellaya bağlı pnömoni vakaları saptanmıştır (9). 110 bruselloz tanısı olan hasta grubuyla yapılmış olan bir çalışmada, 11 hastada pulmoner tutulum saptanmıştır; bu hastaların pulmoner yakınmaları bruselloz tedavisinden sonra ortadan kaybolmuştur (2).

Brusellaya bağlı solunum sistemi patolojileri nadir olarak görülmektedir, akciğerin akut ve kronik gidişte etkilendiği, plörezi, ampiyem, hiler lenfadenopati, akciğer absesi, pnömonin bu hastalarda görüldüğü saptanmıştır. Hemorajik plevral efüzyon ile seyreden vakalar da bildirmiştir (6,7). Hemorajik plevral efüzyon ile seyreden bazı hastaların dekortikasyona kadar gidebildiği bildirilmiştir (1). Brusellaya bağlı pulmoner tutulum, brusella tedavisine dramatik cevap vermekte, pulmoner yakınmalar tedavi sonrası kaybolmaktadır (2,3,6,7). Bruselloz tedavisinde değişik tedavi rejimleri uygulamaktadır. Bu tedavi rejimleri rifampisin, doksisisiklin, streptomisin ve kinolonlu protokolleri içermektedir. Rifampisin+doksisisiklin, rifampisin+kinolon kombinasyonlarının karşılaştırıldığı bir çalışmada, bu tedavi rejimlerinin etkinliği arasında fark saptanmamıştır (8). Sadece rifampisinle de tedavi sağlanabileceğini gösteren çalışmalar da vardır (4). Bizim vakamızda da hastanın yakınmaları rifampisin, doksisisiklin, streptomisin ile yapılan tedaviye dramatik cevap vermiş, kısa bir süre içerisinde klinik ve radyolojik düzelme gözlenmiştir.

## KAYNAKLAR

1. Al-Anazi AR, Aziz S, Fouda MA. Brucellosis: Haemorrhagic pleural effusion. Med Princ Pract 2005; 14:118-120.
2. Hatipoglu CA, Bilgin G, Tulek N, Kosar U. Pulmonary involvement in brucellosis. J Infect 2005; 51:116-119.
3. Kochar DK, Sharma BV, Gupta S, Jain R, Gauri LA, Srivastava T. Pulmonary manifestations in brucellosis: a report on seven cases from Bikaner (north-west India). J Assoc Physicians India 2003; 51:33-36.

4. Llorens-Terol J, Busquets RM. Brucellosis treated with rifampicin. Arch Dis Child 1980; 55:486-488.
5. Mert A, Ozaras R, Tabak F, Bilir M, Yilmaz M, Kurt C, Ongoren S, Tanriverdi M, Ozturk R. The sensitivity and specificity of Brucella agglutination tests. Diagn Microbiol Infect Dis 2003; 46:241-243.
6. Pappas G, Bosilkovski M, Akritidis N, Mastora M, Krteva L, Tsianos E. Brucellosis and the Respiratory System. Clin Infect Dis 2003; 37:95-99.
7. Papiris SA, Maniati MA, Haritou A, Constantopoulous SH. Brucella haemorrhagic pleural effusion. Eur Respir J 1994; 7:1369-1370.
8. Saltoglu N, Tasova Y, Inal AS, Seki T, Aksu HS. Efficacy of rifampicin plus doxycycline versus rifampicin plus quinolone in the treatment of brucellosis. Saudi Med J. 2002; 23:921-924.
9. Singh M, Salaria M, Kumar L. Pneumonic presentation of Brucellosis. Indian J Pediatr 2005; 72:65-66.
10. Winn JR, Allen S, Janda W, Koneman E, Procop G, Schreckenberger G, Woods G. Koneman's Colour Atlas and Text Book Of Diagnostic Microbiology. 6 th ed. Baltimore, Philadelphia; Lippincott, William-Wilkins. 2006: 482-491.
11. Zengi A, Elmas F, Tasbakan M, Basoglu OK, Ozhan MH. Exudative pleural effusion due to brucellosis in a patient with chronic obstructive pulmonary disease. Trop Doct 2006; 36:253-254.

